

Л.П. Кисельникова, М.А. Ковальчук, И.В. Мастерова, Т.П. Плюхина, И.Ю. Лебеденко

КЛИНИЧЕСКАЯ И ЛАБОРАТОРНАЯ ОЦЕНКА ЭФФЕКТИВНОСТИ ПРИМЕНЕНИЯ ПРЯМЫХ КОМПОЗИТНЫХ РЕСТАВРАЦИЙ И КЕРАМИЧЕСКИХ ВКЛАДОК, ИЗГОТОВЛЕННЫХ НА АППАРАТЕ CEREC 3, У ДЕТЕЙ

Цель данного исследования заключается в клинической и электрометрической оценке прямых композитных реставраций и керамических вкладок, изготовленных на аппарате CEREC 3, у детей. 60 первых постоянных моляров с диагнозом "кариес дентина (K02.1)" были восстановлены у 41 пациента (31 прямая композитная реставрация — Tetric EvoCeram (IvoclarVivadent) и 29 CEREC-реставраций — блоки IPS Empress CAD). Оценку качества прилегания реставрации/вкладки к твердым тканям зуба оценивали при помощи электрометрического метода (аппарат ДентЭст, Геософт) и по шкале G. Ryge через 10 мин после проведения реставраций, через 3 и 6 мес. Через 6 мес исследования все реставрации клинически и электрометрически были признаны отличными или приемлемыми. Ни одна из реставраций не получила оценку "С". После проведения реставрации через 3 мес не было обнаружено статистически значимой разницы от вида реставрации (прямая композитная реставрация или керамическая вкладка) и от их локализации (I и II по Блэку).

Ключевые слова: CEREC-реставрации, прямые композитные реставрации

L.P. Kisel'nikova, M.A. Koval'chuk, I.V. Masterova, T.P. Plyukhina, I.Yu. Lebedenko

CLINICAL AND ELECTROMETRIC ASSESSMENTS OF CHILDREN'S DIRECT RESIN RESTORATIONS AND CERAMIC FILLINGS MADE WITH CEREC 3 ARE THE PURPOSE OF THIS RESEARCH

Moscow State University of Medicine and Dentistry named after A.I. Evdokimov, 127473, Moscow

60 first permanent molars with "dental caries (K02.1)" (31 by the direct resin restoration and 29 by dental restoration with CEREC) were restored among 41 patients. The assessment of the quality of the restoration/filling marginal fit to the dentine was based on the results of the electrometric research (Geosoft DentEst equipment) and on the data shown on the G. Ryge scale in 10 minutes, in 3 months and in 6 months after the restoration. 6 months of the research showed that all restoration were clinically and electrometrically admitted as excellent and acceptable. None of the restorations was received a "C" mark. After 3 months there was no statistically significant difference in the results of the restoration's view (inlay or filling) and of their localization (I and II according to Black).

Keywords: CEREC restorations, direct composite restoration

Выбор пломбирочного материала в детской стоматологии во многом зависит от глубины кариозной полости, степени формирования корней, минерализации эмали и дентина, групповой принадлежности зубов, уровня резистентности твердых тканей зубов и индивидуальной гигиены полости рта у детей [1].

Для реставрации постоянных зубов, как правило, применяют стеклоиономерные цементы, амальгамы, компомеры и композитные материалы. Большинство авторов подчеркивают благоприятные свойства композитов [2]. Эти материалы легки в применении, их использование позволяет проводить щадящее препарирование, отступая от принципов Блэка, и восстанавливать полости различного объема, вплоть до покрытия всей поверхности зуба. Современные композитные материалы обладают прекрасными эстетическими свойствами. Но эта группа материалов не лишена и недостатков, к которым прежде всего относится отсутствие надежной герметизации зуба реставрацией. Это обусловлено тем, что полимеризация композитных материалов сопровождается их усадкой (от 1 до 3 об.%), которая может приводить к отслаиванию композита от стенок кариозной полости, что сопровождается возникновением щели, образованием микрозазоров и микротрещин и, как следствие, развитием вторичного кариеса [3]. Кроме того, по мнению ряда авторов, композиты должны иметь ограниченное применение в полостях второго класса [4]. Причиной этого является низкое сопротивление

износу и гидрофобность композитов в момент полимеризации. Клинически это проявляется возникновением краевых дефектов, нарушением контактных пунктов, изменением цвета, причем возникающий на этом фоне кариес следует устранять только заменой всей реставрации. Реставрации из композитного материала рано становятся неполноценными: через полгода 30% пломб несостоятельны, через год — более 50%, через 2 года — 70% [5]. У 34,6% пациентов причиной удаления зубов было некачественное лечение, отмечалось неоднократное выпадение композитных реставраций, наличие вторичного кариеса, который чаще всего встречается на апроксимальных поверхностях как наиболее сложных для пломбирования [6]. Частая замена реставраций ведет к увеличению размеров кариозной полости, а повторное препарирование ослабляет коронку моляра.

Исходя из указанных недостатков прямых композитных реставраций зубов и рекомендаций по их использованию, можно подчеркнуть преимущества применения для этих целей керамических вкладок, изготовленных на аппарате CEREC 3. Используемая при этом керамика имеет ряд достоинств по сравнению с традиционными реставрационными материалами: устойчивость к истиранию, высокая прочность, низкая микробная адгезия, хорошее краевое прилегание, достигаемое за счет высокой точности фрезерования реставрации, отсутствие усадки, биосовместимость с организмом человека, цветостойкость и длительный

срок службы реставраций [7]. К недостаткам данной методики восстановления зубов можно отнести менее щадящее препарирование твердых тканей зубов, необходимость в более высокой оснащенности стоматологического кабинета и вытекающая из этого более высокая стоимость лечения.

В изученной нами литературе отсутствуют данные о применении керамических реставраций, изготовленных на аппарате CEREC 3, в детской терапевтической стоматологии, хотя лечение кариеса постоянных зубов начинается в детском возрасте и наибольшая часть стоматологических вмешательств приходится именно на первые постоянные моляры. Не разработаны показания к применению CEREC-вкладок у детей, что и определяет высокую актуальность данного исследования.

Цель исследования: клиническая и электрометрическая оценка прямых композитных реставраций и керамических вкладок, изготовленных на аппарате CEREC 3 у детей.

Материалы и методы

Программа исследования одобрена этическим комитетом при ГБОУ ВПО МГМСУ им. А.И. Евдокимова. С января 2011 по июнь 2012 г. на кафедре детской терапевтической стоматологии был обследован 41 пациент. В исследование принимались пациенты, строго соответствующие критериям включения:

- возраст пациента — от 12 до 17 лет;
- кариес дентина (K02.1) в первых постоянных молярах;
- кариозные полости I, II классов по Блэку;
- восстанавливаемые зубы находятся в контакте как с антагонистами, так и с впереди стоящим и позади стоящим соседними зубами;
- и критериям невключения:
- глубокие поддесневые края кариозной полости (невозможность полной изоляции операционного поля);
- некариозные поражения твердых тканей зубов;
- острые воспалительные процессы в мягких тканях полости рта, тканях пародонта;
- пациенты с аллергической реакцией на метакрилатные смолы и другие компоненты используемых композиционных материалов;
- наличие тяжелых сопутствующих заболеваний пациента.

Все отобранные пациенты были разделены на две группы — исследуемую (зубы, восстановленные керамическими вкладками, изготовленными на аппарате CEREC 3) и группу сравнения (зубы, восстановленные прямыми композитными реставрациями).

Прямая композитная реставрация проводилась светоотверждаемым рентгеноконтрастным гибридным материалом Tetric EvoCeram (IvoclarVivadent). Изготовление вкладок осуществлялось на аппарате CEREC 3, для фрезерования использовали керамические блоки IPS Empress CAD.

После проведения профессиональной гигиены полости рта и определения цвета будущей реставрации по шкале Vita Classic первые постоянные моляры исследуемой группы и группы сравнения были восстановлены. Зубы, попавшие в исследуемую группу, были отпрепарированы по принятой методике и восстановлены керамическими вкладками, изготовленными на аппарате CEREC 3 из блоков IPS Empress CAD с использованием техники адгезионной фиксации (Variolink II). Первые постоянные моляры группы сравнения были отпрепарированы и восстановлены композитом Tetric EvoCeram (IvoclarVivadent) по методике "слоеной реставрации" в соответствии с рекомендациями в инструкции фирмы-производителя.

Оценку качества прилегания реставрации/вкладки к твердым тканям зуба оценивали при помощи электрометрического метода (аппарат ДентЭст, Геософт). Электрометрический метод позволяет измерить величину тока, проходящего через пограничную зону "зуб — реставрация/вкладка" и определить ее в виде цифровых данных (в мкА), регистрируемых прибором. Для этого исследуемый зуб изолировали от слюны и в течение 1 мин высушивали струей воздуха из пуллера. На границу "зуб — реставрация/вкладка" из микрошприца (активный электрод) наносили микрокаплю электролита (10% раствор хлористого кальция) в объеме 0,05 мкл, в нее погружали активную поверхность электрода, пассивный электрод — стоматологическое зеркало — помещали в преддверии полости рта в области исследуемого зуба. Снятие показаний проводили по наихудшему результату, т. е. по максимальному цифровому значению с четырех удаленных друг от друга исследуемых точек. Чувствительность метода составляет 0,05 мкА, точность — 0,1 мкА. Показатели электропроводности твердых тканей на границе "зуб — реставрация/вкладка" в пределах до 2 мкА считаются удовлетворительными, что соответствует хорошему прилеганию пломбирочного материала к твердым тканям зуба [8].

Клиническую оценку реставраций (А, В, С) проводили при дневном освещении по шкале G. Ryge (1998), учитывая анатомическую форму, блеск и поверхностное окрашивание реставраций, краевую целостность и окрашивание границы "реставрация — зуб", наличие вторичного кариеса. Краевую целостность определяли с помощью зондирования. Диагноз "вторичный кариес" ставили при обнаружении кариозного процесса рядом с пломбой.

Оценку качества выполненных нами реставраций мы осуществляли в следующие сроки: непосредственно после выполнения реставрации, через 3 и 6 мес.

Результаты и обсуждение

Обследован 41 пациент (22 мальчика и 19 девочек) в возрасте от 12 до 17 лет, у которых были выбраны для проведения исследования 60 первых постоянных моляров по критериям включения и невключения.

Предполагалось, что отобранные 60 первых постоянных моляров будут разделены на две равные группы — исследуемую и сравнения. Но при препарировании одного первого постоянного моляра, попавшего в исследуемую группу, выяснилось, что особенности конфигурации полости, исходя из принципа биологической целесообразности, не позволяют изготовить на него керамическую вкладку. Таким образом, в исследуемой группе было 29 первых постоянных моляров, а в группе сравнения — 31 первый постоянный моляр. Данные по распределению восстановленных первых постоянных моляров по топографии зубов, виду реставрации, топографии дефекта и полу пациентов представлены в табл. 1—3.

Результаты лечения кариозных полостей были получены при наблюдении за 60 реставрациями в первых постоянных молярах у пациентов в сроки через 10 мин после проведения лечения, через 3 и 6 мес (табл. 4).

При анализе прямых реставраций из композитного материала Tetric EvoCeram и керамических вкладок, изготовленных на аппарате CEREC 3 из блоков IPS Empress CAD, была обнаружена 100% их сохранность у всех пациентов в сроки до 3 мес. Через 6 мес нашего наблюдения ни одна из реставраций у пациентов обеих групп не получила оценку "С". Но в исследуемой группе 1 (3%) вкладка получила оценку "В", так как

Таблица 1

Распределение восстановленных первых постоянных моляров по топографии зубов, виду реставрации и полу пациентов

Зуб	Мальчики		Девочки	
	композитные реставрации	керамические вкладки	композитные реставрации	керамические вкладки
1.6.	5	1	3	5
2.6.	2	6	3	3
3.6.	6	2	5	3
4.6.	3	4	4	5
Итого...	16	13	15	16

Таблица 2

Распределение композитных реставраций по топографии дефекта и полу пациента

Зуб	Мальчики		Девочки	
	I класс	II класс	I класс	II класс
1.6.	2	3	2	1
2.6.	0	2	3	0
3.6.	3	3	2	3
4.6.	2	1	1	3
Итого ...	7	9	8	7

Таблица 3

Распределение керамических вкладок, изготовленных на аппарате CEREC 3, по полу пациента и виду реставрации

Зуб	Мальчики			Девочки		
	inlay	onlay	overlay	inlay	onlay	overlay
1.6.	1	0	0	3	1	1
2.6.	2	3	1	2	0	1
3.6.	0	2	0	0	2	1
4.6.	0	3	1	2	1	2
Итого ...	3	8	2	7	4	5

Таблица 4

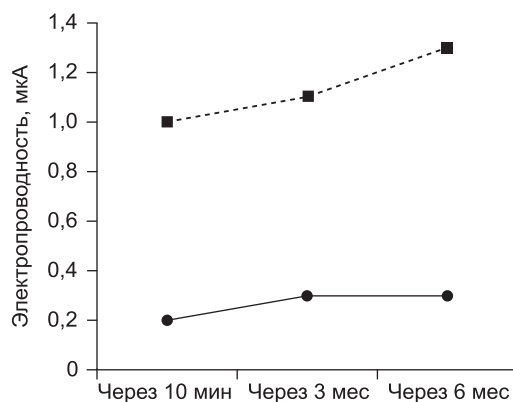
Результаты клинической оценки реставраций по шкале G. Ryge

Оценка	Исследуемая группа			Группа сравнения		
	через 10 мин	через 3 мес	через 6 мес	через 10 мин	через 3 мес	через 6 мес
A	29	29	28	31	31	27
	100%	100%	97%	100%	100%	87%
B	—	—	1	—	—	4
			3%			13%
C	—	—	—	—	—	—

Таблица 5

Динамика электропроводности в области краевого прилегания реставраций

Группа	Величина силы тока в области краевого прилегания реставраций/вкладок (мкА, $M \pm m$)		
	через 10 мин	через 3 мес	через 6 мес
Исследуемая	$0,2 \pm 0,04$ мкА	$0,3 \pm 0,04$ мкА	$0,3 \pm 0,04$ мкА
Сравнения	$0,8 \pm 0,02$ мкА	$0,8 \pm 0,02$ мкА	$1,0 \pm 0,01$ мкА
p	< 0,001	< 0,001	< 0,001



--■-- Группа сравнения —●— Исследуемая группа

Динамика изменений данных электрометрической оценки состояния краевого прилегания реставраций в исследуемой группе и группе сравнения.

определялась видимая щель на границе "вкладка — зуб", в которую проникает зонд, указывая на то, что вкладка неплотно прилегает к твердым тканям зуба. Дентин не обнажен, вкладка неподвижна. А в группе сравнения 4 (13%) реставрации из композитного материала получили оценку "B", так как 3 реставрации имели окрашивание краев полости, а 1 реставрация имела нарушение краевой адаптации. На границе "реставрация — зуб" имелся дефект, который определялся визуально и при зондировании.

Полученные результаты при клиническом обследовании по шкале G. Ryge (1998) подтверждаются данными электрометрического исследования краевого прилегания реставраций (табл. 5, рисунок).

В результате проведенного электрометрического исследования выявлено, что исходное среднее значение электропроводности на границе керамической вкладки с твердыми тканями зуба в исследуемой группе находится на уровне $0,2 \pm 0,04$ мкА. В контрольной группе этот показатель находится на более высокой отметке и составляет $0,8 \pm 0,02$ мкА, что говорит о менее точном исходном краево-пломбирочного материала к твердым тканям зуба.

В исследуемой группе к 3-му месяцу исследования электропроводность на границе вкладки с твердыми тканями зуба незначительно увеличилась и составила $0,3 \pm 0,04$ мкА, те же данные отмечались и через 6 мес. В контрольной группе через 3 мес электропроводность на границе композитной реставрации с твердыми тканями зуба осталась на прежнем уровне, через 6 мес увеличилась до $1,0 \pm 0,01$ мкА. Следовательно, при лечении кариеса у пациентов контрольной группы к 6 мес исследования отмечается незначительная тенденция к нарушению адгезионной прочности и увеличению краевой проницаемости на границе "реставрация — зуб". Клинически это подтверждается наличием 4 реставраций, получивших оценку "B" через 6 мес нашего исследования.

Выводы

- После проведения реставрации через 3 мес не было обнаружено статистически значимой разницы от вида реставрации (прямая композитная рестав-

рация или керамическая вкладка) и от их локализации (I и II по Блэку).

- На протяжении 6 мес динамического клинического наблюдения за 29 первыми постоянными молярами, восстановленными керамическими CEREC-вкладками, установлено высокое качество реставраций (у 28 керамических вкладок — оценка "А", у одной керамической вкладки — оценка "В" по критериям Ryge), что подтверждено данными электрометрических исследований (от $0,2 \pm 0,04$ до $0,3 \pm 0,04$ мкА).
- На протяжении 6 мес динамического клинического наблюдения за 31 первым постоянным моляром, восстановленным композитным материалом с применением техники "слоеной реставрации", установлено снижение качества реставраций (оценку "В" по критериям Ryge получили 4 реставрации). По данным электрометрии, наблюдается незначительное ухудшение краевого прилегания с $0,8 \pm 0,02$ до $1,0 \pm 0,01$ мкА.

Заключение

Через 6 мес CEREC-реставрации (IPS Empress CAD) и прямые композитные реставрации (Tetric EvoCeram) показали высокую клиническую эффективность.

ЛИТЕРАТУРА

1. Терапевтическая стоматология детского возраста / Хоменко Л.А., Чайковский Ю.Б., Савичук А.В., Савичук Н.О., Остапко Е.И. и др. Киев; 2007.
2. Schneider L.F.J., Cavalcante L.M., Silikas N. Shrinkage stresses generated during resin-composite applications: A review. J. Dent. Biomechan. 2010; 1: 130—1.
3. Мастерова И.И., Ретинская М.В., Хван В.И., Плюхина Т.П., Ковальчук М.А. Перспективы применения керамических вкладок, изготовленных с помощью аппарата CEREC 3, для восстановления первых постоянных моляров у детей. В кн.: Сборник трудов VII Всероссийской научно-практической конференции "Об-

разование, наука и практика в стоматологии" по объединенной тематике "3D-технологии — новое развитие стоматологии". М.; 2010: 80—1.

4. Гарацци Г. Прямые реставрации жевательных зубов — методики эффективной фиксации. DentalIQ. 2005; 5: 58—67.
5. Николаев А.И. Какой композит лучше? Институт стоматологии. 2000; 4: 48—50.
6. Ожгихина Н.В., Кисельникова Л.П. Дисплазия эмали постоянных зубов: эпидемиологические исследования детей крупного промышленного центра. — Екатеринбург, 1999: 109—10.
7. Одонтотерапевтическое при восстановлении дефектов твердых тканей зубов вкладками / Арутюнов С.Д., Жулев Е.Н., Волков Е.А., Лебеденко А.И., Глебова Т.Э., Лебеденко И.Ю. М.; 2007: 80—91.
8. Чуйко Ж.А. Клинико-лабораторное обоснование применения различных адгезивных технологий при лечении кариеса у лиц с разным уровнем кариесрезистентности. Дисс. 2010.

REFERENCES

1. Therapeutic stomatology of children's age / Khomenko L.A., Chaykovskiy Yu.B., Savichuk A.V., Savichuk N.O., Ostapko E.I. et al. Kiev, 2007.
2. Schneider L.F.J., Cavalcante L.M., Silikas N. Shrinkage stresses generated during resin-composite applications: A review. J. Dent. Biomechan. 2010; 1: 130—1.
3. Masterova I.I., Retinskaya M.V., Khvan V.I., Plyukhina T.P., Koval'chuk M.A. Prospects of application of ceramic tabs, made with the help of CEREC 3, to restore the first permanent molars in children. In: Proceedings of the VII all-Russian scientific-practical conference "Education, science and practice in stomatology" on joint theme of "3D — a new development dentistry". М.; 2010: 80—1.
4. Garatstsi G. Direct restorations in posterior teeth — effective methods of fixing. DentalIQ. 2005; 5: 58—67.
5. Nikolaev A.I. A composite better? Institut stomatologii. 2000; 4: 48—50.
6. Ozhgikhina N.V., Kisel'nikova L.P. Dysplasia of the enamel of the permanent teeth: epidemiological studies of children of a major industrial center. Ekaterinburg; 1999; 109—10.
7. Odontodissection when restoring defects of hard tissues of teeth tabs / Arutyunov S.D., Zhulev E.N., Volkov E.A., Lebedenko A.I., Glebova T.E., Lebedenko I.Yu. М.; 2007: 80—91.
8. Chuyko Zh.A. Clinical and laboratory substantiation of application of various adhesive technology in the treatment of caries in persons with different level of cariesresistivity: Diss. Moscow; 2010.

Поступила 20.06.13

© КОЛЛЕКТИВ АВТОРОВ, 2013

УДК 616.314-089.28-07

Д.А. Бронштейн, Р.У. Берсанов, О.В. Евстратов, А.Г. Зверьяев, Ю.М. Магамедханов, В.А. Довбнев

СРАВНИТЕЛЬНЫЙ АНАЛИЗ ЭФФЕКТИВНОСТИ НЕСЪЕМНОГО ПРОТЕЗИРОВАНИЯ В ЗАВИСИМОСТИ ОТ СПОСОБА ФИКСАЦИИ МЕТАЛЛОКЕРАМИЧЕСКИХ КОРОНОК НА ДЕНТАЛЬНЫХ ИМПЛАНТАТАХ

Кафедра клинической стоматологии и имплантологии ИПК ФМБА России, г. Москва

Рассмотрены результаты клинического наблюдения за состоянием несъемных протезов на имплантатах в зависимости от винтовой или цементной фиксации металлокерамических коронок. Установлены преимущества винтовой фиксации по показателям частоты выявления воспаления и рецессии десны, резорбции костной ткани и периимплантита.

Ключевые слова: имплантаты, коронки, фиксация, цемент, винт

D.A. Bronstein, R.U. Bersanov, O.V. Evstratov, A.G. Zveryaev, Yu. M. Magamedkhanov, V.A. Dovbnev

DEPARTMENT OF CLINICAL DENTISTRY AND IMPLANTOLOGY QUALIFICATION IMPROVEMENT INSTITUTE OF THE FEDERAL MEDICAL-BIOLOGICAL AGENCY OF RUSSIA, MOSCOW

Considered the results of clinical observation of fixed prosthesis on implants depending on the screw or cement fixation of metal-ceramic crowns. Advantages of screw fixing on indicators in the frequency of detection of inflammation and recession of the gums, bone resorption and peri-implantitis.

Key words: implants, crowns, fixation, cement, screw