

Классификация местно-распространенных новообразований малого таза и вторичного опухолевого поражения мочевого пузыря

И.П. Костюк, Л.А. Васильев, С.С. Крестьянинов

ВМА им. С.М. Кирова, Санкт-Петербург

Контакты: Игорь Петрович Костюк dr.igor.kostyuk@gmail.com

Проведен анализ хирургического лечения 154 больных местно-распространенными злокачественными новообразованиями органов малого таза, реализация лечебной тактики у которых потребовала или резекции мочевого пузыря (МП) или полного его удаления. Из них 67 (43,5 %) пациентов страдали колоректальным раком. В 53 (34,4 %) случаях диагностирован рак шейки матки, в 21 (13,7 %) – рак яичников, в 8 (5,2 %) – рак тела матки, в 5 (3,2 %) – рак влагалища. У 41 (26,6 %) пациента операция сопровождалась резекцией МП, у 113 (73,4 %) хирургическое вмешательство проведено в объеме экзисцерации малого таза.

Предложены хирургические классификации местно-распространенных опухолей малого таза и вторичного поражения МП при местно-распространенных опухолях. Описаны критерии выбора оптимального объема вмешательства при различном масштабе распространения опухоли и степени вовлечения МП в опухолевый процесс. Отмечена перспективность масштабных вмешательств в улучшении результатов лечения больных с опухолями тазовой локализации.

Ключевые слова: хирургическая классификация, местно-распространенные опухоли, малый таз, вторичное поражение мочевого пузыря, экзисцерация малого таза, резекция мочевого пузыря, деривация

Classification of locally advanced pelvic tumors and secondary destruction of the bladder

I. P. Kostyuk, L. A. Vasilev, S. S. Kreстьяninov

S. M. Kirov Military Medical Academy, Saint Petersburg

Analyzed the surgical treatment of 154 patients with locally advanced pelvic tumors that required resection of the bladder or its complete removal. 67 (43.5 %) patients had colorectal cancer. In 53 (34.4 %) cases of cervical cancer in 21 (13.7 %) – ovarian cancer, 8 (5.2 %) – uterine cancer, in 5 (3.2 %) – a cancer of the vagina. In 41 (26.6 %) patients operation was accompanied by resection of the bladder, 113 (73.4 %) cases, the volume of surgery was pelvic exenteration.

Proposed surgical classification of locally advanced pelvic tumors and secondary destruction of the bladder with locally advanced tumors. Describes the criteria of choosing the optimal amount of intervention at different propagation of the tumor and the degree of involvement of the bladder. The perspective of large interventions to improve the results of treatment of patients with tumors of the pelvic localization.

Key words: surgical classification, locally advanced tumor, pelvis, secondary lesions of the bladder, pelvic exenteration, bladder resection, derivation

Введение

Совершенствование методов диагностики злокачественных опухолей не привело к снижению частоты выявления местно-распространенных форм заболеваний. При опухолях малого таза этот показатель достигает 40 % [1]. У значительной части из них отсутствуют отдаленные метастазы. По данным основоположников отечественной обширной тазовой хирургии И.П. Дедкова и В.А. Черного, тазовые местно-распространенные опухоли (МРО) имеют низкий метастатический потенциал и не менее чем у 30 % нелеченых пациентов до конца жизни опухолевый процесс не выходит за пределы таза [2].

К сожалению, зачастую выход опухолевого процесса за пределы органа побуждает хирургов отказаться от радикальной операции и прибегнуть к паллиа-

тивным технологиям лечения. Основным аргументом противников обширных вмешательств является высокая сложность и травматичность последних. Не способствует выработке стандартных подходов в отношении данной категории пациентов отсутствие единых классификационных характеристик МРО малого таза. В то же время многолетняя мировая практика выполнения расширенных и комбинированных хирургических вмешательств при опухолевом поражении органов малого таза демонстрируют отчетливую перспективу получения хороших непосредственных и отдаленных результатов [2–6].

Цель исследования – оценка хирургической тактики на резекционном и реконструктивном этапах вмешательства при поражении мочевого пузыря (МП) у больных с МРО малого таза с учетом конкретных классификационных характеристик опухоли.

Материалы и методы

За период с 2004 по 2011 г. выполнены 154 комбинированные операции по поводу МРО малого таза, сопровождавшиеся резекцией или полным удалением МП. Наибольшее число, 67 (43,5 %) пациентов, страдали колоректальным раком. В 53 (34,4 %) случаях диагностирован рак шейки матки, в 21 (13,7 %) – рак яичников, в 8 (5,2 %) – рак тела матки, в 5 (3,2 %) – рак влагалища. Мужчин было 24 (15,6 %), женщин – 130 (84,4 %).

При реализации лечебной тактики в отношении данной категории пациентов стало очевидным, что группа злокачественных новообразований, подпадающих под понятие МРО, разнородна, и целесообразно выделить ее отдельных подгрупп. Это послужило мотивом разработки классификации распространенных опухолей тазовой локализации, ориентированной на помощь врачу в выборе рациональной (оптимальной) хирургической тактики.

К МРО малого таза мы относили злокачественные новообразования, исходящие из органов малого таза, распространяющиеся на соседние со своим источником структуры, удаление которых требует резекции вовлеченных структур (т.е. выполнения комбинированной операции).

Хирургическая классификация местно-распространенных злокачественных новообразований тазовой локализации предполагает выделение 4 типов опухолей:

- тип 1 – опухоли, распространяющиеся на соседние структуры на небольшом участке, удаление которых может быть ограничено плоскостной или атипичной резекцией вовлеченных органов (рис. 1);

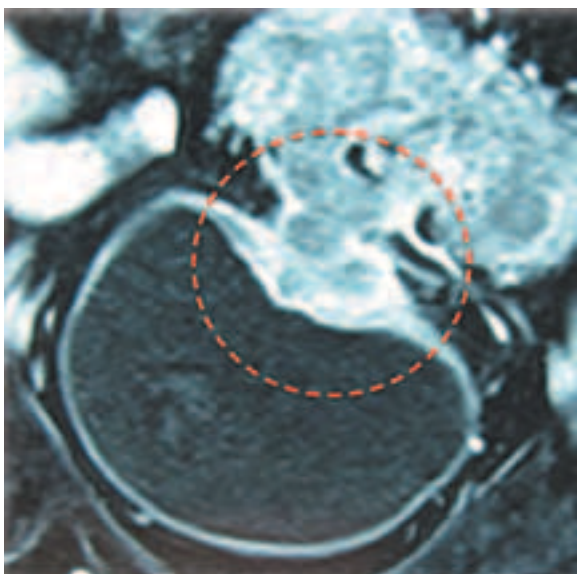


Рис. 1. Опухоль сигмовидной кишки, распространяющаяся на МП на небольшом участке

- тип 2 – опухоли, распространяющиеся на соседние структуры с формированием инфильтратов, представляющих собой неразделимые конгломераты органов: тип 2а – передний (МП, матка с придатками), тип 2b – задний (матка с придатками, дистальные отделы толстой кишки), тип 2с – тотальный (МП, матка с придатками, дистальные отделы толстой кишки) (рис. 2);

- тип 3 – опухоли, распространяющиеся на соседние органы с формированием «злокачественных» свищей: мочепузырно-влагалищного (тип 3а), мочепузырно-кишечного (тип 3b), влагалищно-кишечного (тип 3с), комбинированного (тип 3d);

- тип 4 – опухоли, распространяющиеся на мышечно-апоневротические (4а) и/или костные структуры таза (4b), а также магистральные сосуды (4с) (рис. 3).

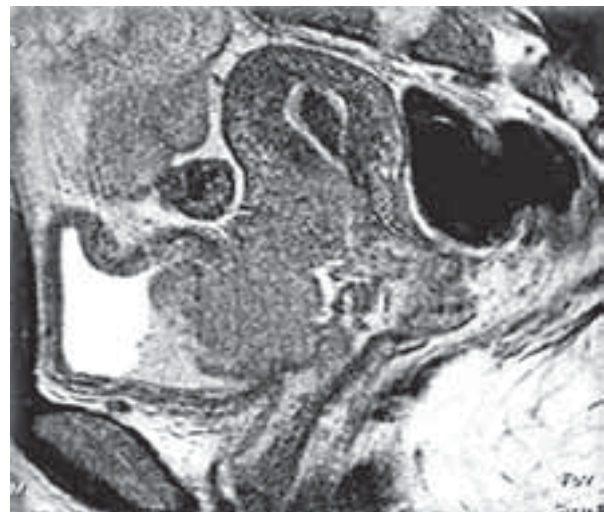


Рис. 2. Опухоль шейки матки, распространяющаяся на МП с формированием «переднего инфильтрата»

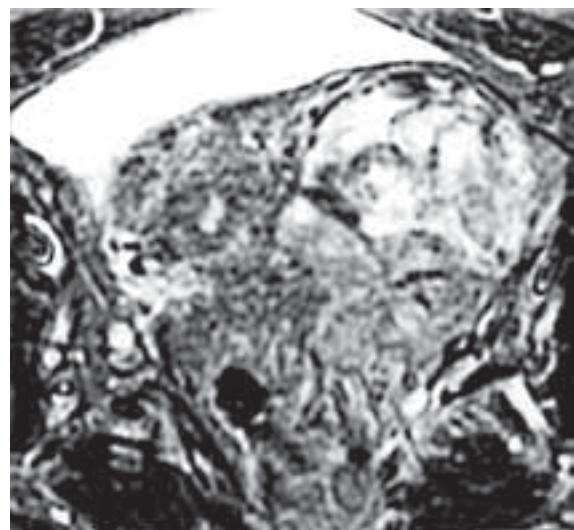


Рис. 3. Рецидив рака прямой кишки, с распространением на мочевой пузырь и наружные подвздошные сосуды (тип 4с)

В 81 (52,6 %) случае отмечены первичные злокачественные новообразования, в 73 (47,4 %) наблюдениях вмешательство выполнено по поводу местного рецидива опухоли. У 41 (26,6 %) пациента операция сопровождалась резекцией МП, в 113 (73,4 %) случаях выполнена эквисцерация малого таза (ЭМТ). Радикального характера операции (R0 резекций) удалось добиться в 127 (82,5 %) наблюдениях. В 112 (73 %) случаях отмечено осложненное течение заболевания с манифестацией по крайней мере одного из нижеперечисленных патологических синдромов: нарушение кишечной проходимости, кровотечение, обструкция мочевых путей, параканкрозное нагноение, формирование межорганных свищей и боль. Для их купирования перед основным вмешательством у 39 (25,3 %) пациентов выполнили дренирование верхних мочевых путей, у 24 (15,6 %) сформирована петлевая колостома, в 3 (1,9 %) случаях потребовалась перевязка внутренних подвздошных артерий.

Межорганные свищи, кровотечение и некупируемый болевой синдром в 27 (17,5 %) наблюдениях были показаниями к выполнению заведомо паллиативных вмешательств.

По масштабу вторичного опухолевого поражения МП мы выделили 4 степени:

- I степень – распространение опухоли на ограниченном участке МП, резекция которого с клиренсом от видимой опухолевой инфильтрации 2 см позволяет восстановить его целостность на баллоне-катетере Фоллея объемом 30 мл (рис. 4, 5);

- II степень – распространение опухоли на значительном участке МП, резекция которого с клиренсом от видимой опухолевой инфильтрации 2 см позволяет сохранить треугольник Льео с устьями мочеточников и шейкой МП, а его реконструкция требует применения аугментационной техники (рис. 6, 7);

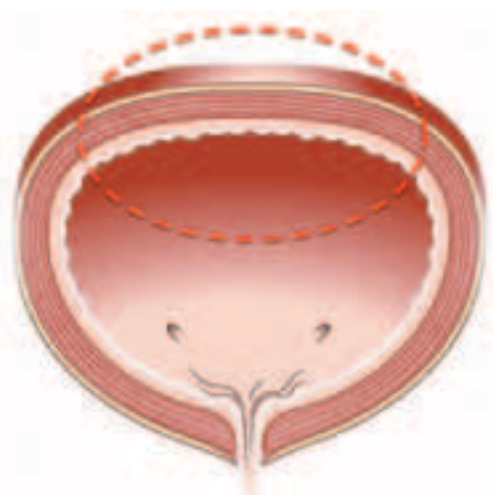


Рис. 4. Схематическое изображение вторичного поражения МП I степени при МРО

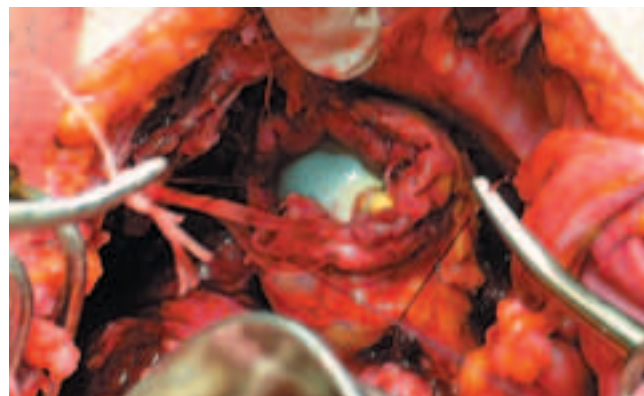


Рис. 5. Реконструкция МП собственными тканями на баллоне-катетере Фоллея

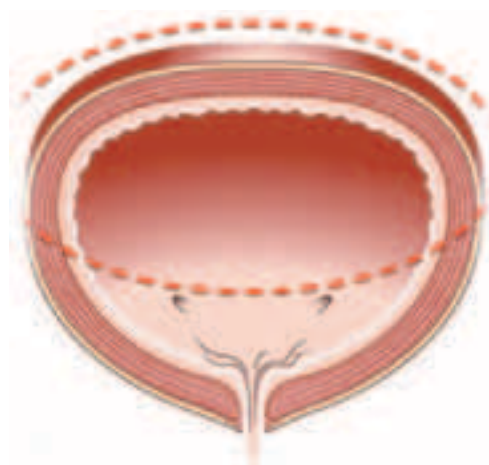


Рис. 6. Схематическое изображение вторичного поражения МП II степени при МРО

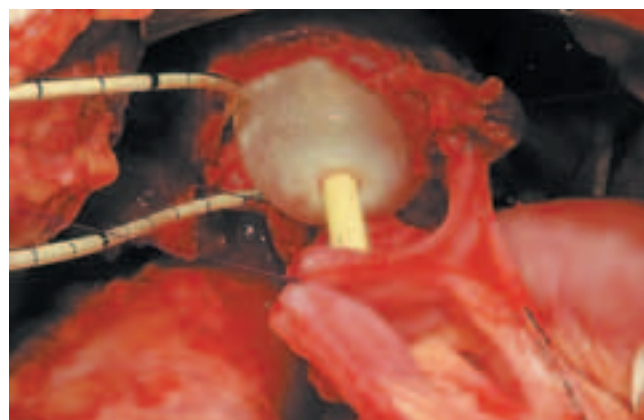

Рис. 7. Реконструкция МП посредством его аугментации сегментом подвздошной кишки

- III степень – распространение опухоли на обширном участке МП, резекция которого с клиренсом от видимой опухолевой инфильтрации 2 см не позволяет полностью сохранить треугольник Льео: степень IIIа – сохраняется устье лишь одного мочеточника

и шейка МП; степень Шв – сохраняется лишь шейка МП (необходима аугментация МП с реимплантацией одного или обоих мочеточников) (рис. 8);

- IV степень – распространенность опухолевого поражения МП при выполнении резекции с клиренсом от видимой опухолевой инфильтрации 2 см не позволяет сохранить структуры МП – требуется выполнение цистэктомии, но возможна оротопическая цистопластика (степень IV а). При IV b степени невозможно сохранение мембранозного отдела уретры (рис. 9).

Резекционный этап. При I типе МРО с поражением МП операцию начинали с его мобилизации и вскрытия, для оценки степени вовлечения в опухолевый процесс и определения необходимого объема резекции. При II и III типах МРО операцию начинали с диссекции клетчатки с лимфатическими путями от периферии к опухолевому очагу со скелетизацией костных, мышечных и сосудисто-нервных структур. При IV типе МРО удаление опухоли в зоне инфильтрации мышечно-апоневротических структур или сосудов всегда стремились сделать завершающим элементом резекционного этапа. Такой подход наиболее безопасен и позволяет лучшим образом реализовать онкологические принципы оперирования.

При планировании инконтинентной деривации мочи, или дистопической локализации мочевого ре-

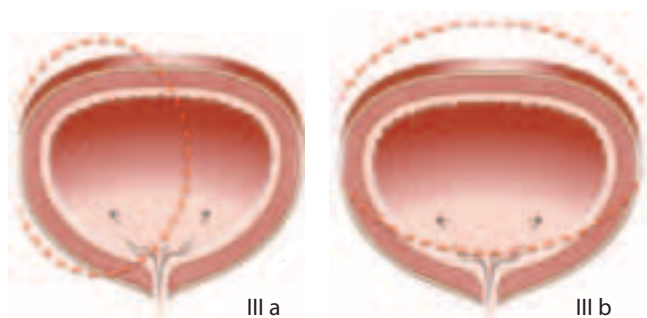


Рис. 8. Схематичное изображение вторичного поражения МП III степени при МРО

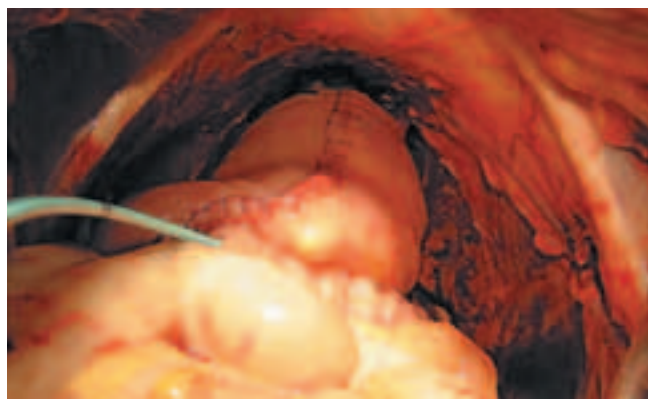

Рис. 9. Ортопическое замещение МП подвздошно-кишечным резервуаром

зервуара, уретру и влагалище герметично ушивали. В тех случаях, когда опухолевая инфильтрация не сопровождалась поражением большей части треугольника Льюто, ограничивались резекцией МП.

Реконструктивный этап. Для выбора метода реконструкции МП после резекции мы использовали известную схему его сегментарного строения по М.Ф. Поляничко [7]. Если при резекции с клиренсом не менее 2 см от видимого края опухолевой инфильтрации удаляли менее 2 сегментов МП, выполняли его ушивание. При более масштабной резекции выполняли аугментацию МП участком подвздошной кишки.

После передней и полной эквисцерации малого таза (ЭМТ) у 74 (65,5 %) пациентов выполнили инконтинентную деривацию мочи. В 57 (50,4 %) случаях применили технологию Бриккера, в 17 (15,1 %) – формирование двухствольной влажной петлевой колостомы с отведением мочи в дистальный от колостомы сегмент толстой кишки. Данный метод позволяет ограничиться формированием одной стомы даже в тех случаях, когда восстановление непрерывности толстой кишки невозможно. В первую очередь это относится к инфралева-торным ЭМТ. У 39 (34,5 %) больных для деривации мочи использовали континентные технологии. В 19 (16,8 %) случаях выполнили ортопическое моделирование мочевого подвздошно-кишечного J-резервуара, в 5 (4,5 %) – формировали дистопический Indiana Pauch. У 9 (7,9 %) больных выполнена толстокишечная мочева деривация по Mainz Pauch II, у 6 (5,3 %) пациентов восстановили непрерывность толстой кишки с отведением мочи в изолированный илеоцекальный угол, развернутый в малый таз и замещающий удаленный кишечный сегмент (метод В.И. Широкограда) [8].

Результаты и обсуждение

Представленный материал обобщает 8-летний период работы. Мы условно разделили его на 2 равные по времени части для сравнения объема выполненных вмешательств, их характера, а также других хирургических аспектов, которые естественным образом эволюционировали по мере накопления опыта.

Практически в 2 раза больше вмешательств во 2-м периоде в сравнении с 1-м сопровождалась резекцией МП. Мы полагаем, что это стало возможным в том числе благодаря более частому формированию петлевой колостомы в качестве 1-го этапа хирургического лечения первичного местно-распространенного колоректального рака. Это способствовало минимизации параканкрозного воспалительного компонента инфильтрации МП и позволяло безопасно сохранить большую площадь его стенки.

При континентной деривации мочи с ортопической локализацией мочевого резервуара, мы использовали J-образно смоделированный сегмент подвздошной кишки. Зону мочеточниковых анастомозов

и весь недетубуляризованный сегмент резервуара мы также всегда подвергаем экстраперитонизации.

Всего было диагностировано 78 осложнений у 47 больных, что составило 30,5 %. При этом в последние годы частоту послеоперационных осложнений удалось снизить до 23,5 % с первичных 38,4 %. Умерли 12 (7,8 %) больных: 8 (10,9 %) в 1-й из анализируемых периодов и 4 (4,9 %) — во 2-й.

В представленном материале из 154 хирургических вмешательств, выполненных по поводу МРО органов малого таза 113 (73,4 %) классифицированы как ЭМТ. Терминологически ЭМТ подразумевает полное моблочное удаление всех органов малого таза. Первое сообщение о тазовой эквисцерации в лечении распространенных злокачественных опухолей было представлено А. Brunschwig в 1948 г. [9]. Первым же исполнителем данной операции в 1940 г. был Е. Bricker. Но сообщили авторы о своем опыте лишь спустя 10 лет, в 1950 г. [10].

Операции меньшего объема, но с удалением смежных органов и тканей относят к комбинированным вмешательствам, как это происходит в случаях резекции МП при его вовлечении в опухолевый процесс, исходящий из других органов.

Поражение МП при МРО органов малого таза в 3/4 случаев потребовало выполнения его эквисцерации. В 34,5 % случаев после ЭМТ удалось смоделировать континентную деривацию мочи. При этом ортопическое формирование мочевого резервуара

выполнено в 16,8 % наблюдений. Совершенствование технологии формирования мочевого резервуара, их экстраперитонизация и завершение вмешательства чреспромежностным дренированием позволило снизить частоту серьезных послеоперационных осложнений, связанных с мочевой деривацией. Осложнения различной степени значимости диагностированы в послеоперационном периоде у 30,5 % пациентов. Послеоперационная летальность составила 7,8 %.

Выводы

- Методология резекционного этапа операций различается в зависимости от классификационных признаков МРО малого таза и вторичного поражения МП.
- При вторичном опухолевом поражении МП хирургическое вмешательство по возможности целесообразно начинать с его вскрытия и ревизии для точного определения масштаба поражения МП и корректного планирования объема его резекции и способа реконструкции.
- При резекции МП необходимо стремиться сохранить все его ткани на расстоянии более 2,0 см от края опухолевой инфильтрации и использовать их в реконструкции МП.
- Использование предложенных классификаций позволяет систематизировать различные клинические случаи по важным и принципиальным для хирурга признакам, что является полезным подспорьем для его эффективной работы.

ЛИТЕРАТУРА

1. Злокачественные новообразования в России в 2010 году. Под ред. В.И. Чиссова, В.В. Старинского, Г.В. Петровой. М., 2012. 259 с.
2. Гоцадзе Д.Т. Экзентерация органов малого таза и его модификации. *Вопросы онкологии* 1997;43 (6):653–6.
3. Петров Л.О., Алексеев Б.Я., Сидоров Д.В. и др. Возможности реконструкции мочевыделительной системы после тотальных экзентераций малого таза у пациентов с местно-распространенными первичными и рецидивными опухолями прямой кишки. *Онкоурология* 2011;1:95–9.
4. Brunschwig A., Barber H.R. Extended pelvic exenteration for advanced cancer of the cervix. Long survivals following gaddered resection of involved small bowel. *Cancer* 1964;17:1267–70.
5. Chiva L., Lapuente F. Orthotopic neobladder after pelvic exenteration for cervical cancer. *Gynecol Oncol* 2008;108:2–31.
6. Goldberg G.L., Sukumvanich P., Einstein M.H. et al. Total pelvic exenteration: the Albert Einstein College of Medicine/Montefiore Medical Center Experience (1987 to 2003). *Gynecol Oncol* 2006;101:261–8.
7. Поляничко М.Ф. Усовершенствование, диагностика и разработка восстановительных операций при хирургическом и комбинированном лечении злокачественных новообразований мочевого пузыря. Автореф. дис. ... д-ра мед. наук. Ростов н/Д, 1980.
8. Широкопад В.И. Хирургическая реабилитация больных местно-распространенными опухолями органов малого таза. Дис. ... д-ра мед. наук. Омск, 2002.
9. Brunschwig A. Complete excision of pelvic viscera for advanced carcinoma. *Cancer* 1948;177–83.
10. Bricker E.M. Bladder substitution after pelvic exenteration. *Surg Clin North Am* 1950;30:1511.