

## Кератодермия как проявление паранеоплазии

Н. П. Теплюк<sup>1</sup>, Е. В. Орлова<sup>1</sup>, С. В. Новоселова<sup>1</sup>, О. В. Грабовская<sup>2</sup>, В. А. Варшавский<sup>3</sup>

<sup>1</sup>Кафедра кожных и венерических болезней (зав. — проф. О. Ю. Олисова) лечебного факультета; <sup>2</sup>клиника кожных болезней (дир. — проф. О. Ю. Олисова); <sup>3</sup>кафедра патологической анатомии лечебного и медико-профилактического факультета (зав. — проф. В. С. Пауков) ГБОУ ВПО Первый МГМУ им. И. М. Сеченова Минздрава России

*Описаны кератодермия бородавчатая узелковая Лорта—Жакоба у больного 70 лет со злокачественной патологией рака предстательной железы, а также псориазиформный акрокератоз Базекса у пациента 59 лет на фоне атипичного карциноида легкого с метастазами в печень. Проведен диагностический поиск, включающий анамнестический и клинический методы обследования.*

**Ключевые слова:** кератодермии, паранеопластические дерматозы, кератодермия бородавчатая узелковая Лорта—Жакоба, рак предстательной железы, псориазиформный акрокератоз Базекса, рак легкого

### KERATODERMA AS A MANIFESTATION OF PARANEOPLASIA

*N.P.Teplyuk, E.V.Orlova, S.V.Novoselova, O.V.Grabovskaya, V.A.Varshavsky*

*Lort-Jacob's verrucous nodular keratoderma in a patient aged 70 years with prostatic cancer and Bazex<sup>®</sup> psoriasiform acrokeratosis in a patient aged 59 years in the presence of atypical pulmonary carcinoid with metastases in the liver are described. The diagnostic search included collection of anamnesis and clinical methods.*

**Key words:** keratoderma, paraneoplastic dermatoses, Lort-Jacob's verrucous nodular keratoderma, prostatic cancer, Bazex psoriasiform acrokeratosis, lung cancer

Термин «паранеопластический синдром» (ПНС) в буквальном переводе означает синдром, сопутствующий злокачественной опухоли. Однако, согласно данным литературы, ПНС не сопутствует опухоли, а непосредственно вызван ею. При этом присутствие опухолевых клеток в пораженном участке кожи необязательно [1].

Неопровержимым доказательством паранеопластического характера кожного поражения является его связь со злокачественной опухолью, о чем свидетельствуют исчезновение поражений кожи после адекватного лечения опухоли и появление опухолевых клеток вновь при ее рецидиве или метастазировании. Доказательством данной связи является также развитие опухоли и дерматоза одновременно или с небольшим временным интервалом [2, 3].

Злокачественные опухоли изменяют физиологические процессы в организме и приводят к накоплению несинтезируемых, обычно биологически активных веществ и опухолевых антигенов, не только стимулирующих прогрессирование злокачественного процесса, но и способствующих возникновению ПНС [1, 4].

Известно более 60 паранеопластических заболеваний, которые обнаруживают приблизительно у 15% больных со злокачественными новообразованиями внутренних органов [1, 2, 4—7]. В настоящее время не существует единой классификации кожных форм ПНС.

На территории Российской Федерации наиболее часто используют классификацию С. Thomas [8], где паранеопластические заболевания разделены по своему происхождению на пять клинических групп:

- 1) гематологические;
- 2) эндокринные;

- 3) кожные;
- 4) нейромышечные;
- 5) нарушения обмена при опухоли.

В свою очередь в классификации А. С. Рабена [9] дополнительно выделяют поражение суставов, лимфатической системы и прочие ПНС, не поддающиеся точной классификации.

Т. Фицпатрик и соавт. [10] выделяют:

- 1) облигатные паранеоплазии — всегда сопутствуют злокачественным опухолям внутренних органов;
- 2) факультативные паранеоплазии — вероятен рак внутренних органов;
- 3) вероятные паранеопластические дерматозы, при которых прогрессивное течение с частыми, тяжело протекающими рецидивами, отсутствием эффекта от лечения указывает на возможное онкологическое заболевание внутренних органов [2, 8, 10—12].

В ряде случаев ПНС может являться первым клиническим проявлением злокачественной опухоли. Иногда его характер позволяет заподозрить локализацию опухоли, так как определенный тип злокачественных опухолей ассоциируется со специфическим поражением кожи. Например, аденокарцинома — с черным акантозом или эритематозно-десквамативным гиперкератозом Гаммела.

Группа кератодермий преимущественно встречается у пожилых людей, и в ней существует ряд нозологий, которые рассматривают как ПНС (акрокератоз псориазиформный Базекса (АБ), приобретенный ихтиоз, синдром Лезера-Трела, приобретенная кератодермия ладоней и подошв). Кератодермии характеризуются нарушением ороговения, как правило, в области ладоней и подошв [4, 13].

#### Сведения об авторах:

Теплюк Н. П. — д-р мед. наук, проф.; Орлова Е. В. — канд. мед. наук, ассистент (kolip7@mail.ru); Новоселова С. В. — клин. ординатор (simona.n@mail.ru); Грабовская О. В. — канд. мед. наук; Варшавский В. А. — д-р мед. наук, проф.

Соответственно классификации кожных форм ПНС в группе паранеопластических кератодермий, часто развивающихся при раке предстательной железы, существуют облигатные (АБ) и факультативные (приобретенная кератодермия ладоней и подошв — кератодермия бородавчатая узелковая Лорта—Жакоба; синдром Лезера—Трела) [14].

АБ, который относят к облигатным кератозам, характеризуется эритематозно-сквамозными очагами поражения акральной локализации (кисти и стопы). Развивается преимущественно у мужчин старше 40 лет. Клиническим проявлениям обычно предшествует (на месяцы или даже годы) рак предстательной железы с метастазами в лимфатические узлы шеи и средостения; рак верхних дыхательных путей, верхних отделов желудочно-кишечного тракта, слизистой оболочки полости рта, языка, губ. Синдром наследуется по доминантному и аутосомно-доминантному типу.

Провоцирующими факторами АБ являются злоупотребление алкоголем, курение, эндокринные и метаболические нарушения, изменения симпатической нервной системы и иммунные нарушения.

Кожные изменения при АБ развиваются постепенно. Вначале появляется застойная эритема с фиолетовым оттенком и незначительным шелушением на коже носа, по краям ушных раковин, на кончиках пальцев кистей и стоп. Сыпь располагается симметрично. Постепенно она становится генерализованной. Возникают дистрофия ногтей, паронихии. Изменения кожи лица могут носить экзематозный характер или напоминать красную волчанку, в то время как акральные участки поражения (на кистях и стопах) дифференцируют от псориаза. В ряде случаев вначале псориазиформные очаги располагаются на тыле кистей и стоп, а позже — на коже ладоней, подошв, коленных и локтевых суставов, спинке носа, завитках ушных раковин. При синдроме Базекса также нередки гипотрихоз, фолликулярная атрофия, невусы, базалиомы, милиумы, мелкие пигментные пятна, изменения ногтевых пластин.

Гистологические изменения при АБ неспецифичны и проявляются гиперкератозом, паракератозом, очагами спонгиоза и смешанным воспалительным дермальным инфильтратом.

Диагноз акрокератоза Базекса устанавливают на основании клинических и гистологических данных. Дифференциальный диагноз проводят с себорейной экземой, аллергическим дерматитом, болезнью и синдромом Рейтера, псориазом, красной волчанкой [14].

Приобретенная кератодермия ладоней и подошв, а также кератодермия бородавчатая узелковая Лорта—Жакоба относятся к факультативным паранеопластическим дерматозам [15]. Кератодермия бородавчатая узелковая Лорта—Жакоба описана у пациентов со злокачественной патологией печени и раком предстательной железы.

Кератодермия бородавчатая узелковая Лорта—Жакоба (син. паракератоз ладонно-подошвенный папилломатозный Манту) развивается в основном у пожилых людей и клинически очень похож на кератодермию Бушке—Фишера. Образуются безболезненные папилломатозные разрастания типа роговых «жемчужин» на ладонях и подошвах, в центре которых имеются точечные углубления. Заболевание развивается медленно, иногда регистрируют спонтанное излечение [12, 16].

Также к факультативным паранеоплазиям относят синдром Лезера—Трела. Данный синдром характеризуется внезапным появлением себорейных кератом, их быстрым увеличением в количестве и размере, что в 70% случаев сочетается с онкологической патологией: раком предстательной

железы, желудка, бронхов, матки, молочных желез, легкого, а также со злокачественными лимфомами. Высыпания, клинически и гистологически идентичные сенильному себорейному кератозу, обычно локализуются на спине, груди, конечностях. Клиническая картина может быть пестрой из-за вкраплений актинического кератоза, лентицинозных пятен, гемангиом [14].

Под нашим наблюдением в клинике кожных болезней Первого МГМУ им. И.М. Сеченова находились два пациента с паранеопластическими кератодермиями.

#### Клиническое наблюдение № 1.

Б о л ь н о й К., 70 лет, обратился в клинику кожных и венерических болезней Первого МГМУ им. И.М. Сеченова с жалобами на высыпания на коже ладоней.

Из анамнеза известно, что в 2009 г. впервые появились высыпания темно-красного цвета на коже обеих стоп, обратился в кожно-венерологический диспансер (КВД) по месту жительства, где было назначено лечение (название препаратов не помнит) с положительным эффектом. Весной 2011 г. появились высыпания на коже обеих кистей, обращался в КВД, где назначено местное лечение: Дермовейт в течение нескольких месяцев. После очередного обострения обратился в клинику кожных болезней Первого МГМУ им. И.М. Сеченова для уточнения диагноза и подбора терапии.

Из сопутствующих заболеваний следует отметить рак предстательной железы на протяжении последних 10 лет.

Объективно. При поступлении поражение кожи носило хронический воспалительный характер. Сыпь скудная, локализовалась на дистальной поверхности ладоней, веррукулезные гиперкератотические наслоения серовато-грязного цвета, с четкими границами, расположенные на багрово-синюшном основании, также имелись слабоинфильтрированные очаги со слегка западающим центром, полушаровидной формы, резкими границами, шероховатой поверхностью, плотной консистенции (рис. 1).

Слизистые оболочки не поражены. Волосы и ногти не изменены. Субъективные ощущения отсутствовали.

Диагноз: кератодермия как проявление паранеопластического процесса.

Общий анализ крови: Нб 155 г/л (норма 140—160 г/л), эр.  $4,467 \times 10^{12}/л$  (норма  $4—5,6 \times 10^{12}/л$ ), средний объем эр. 115 мкм (норма 75—95 мкм); цв. пок. 1,02 (норма 0,86—1,1), тр.  $142,8 \times 10^9/л$  (норма  $180—320 \times 10^9/л$ ), л.  $7,41 \times 10^9/л$  (норма  $4,3—11,3 \times 10^9/л$ ), гематокрит 53% (норма 36—48%), нейтрофилы  $5 \times 10^9/л$  (норма  $2—5,5 \times 10^9/л$ ), мон.  $0,4 \times 10^9/л$  (норма  $0,09—0,6 \times 10^9/л$ ), э.  $0,04 \times 10^9/л$  (норма  $0,02—0,3 \times 10^9/л$ ), б.  $0,6 \times 10^9/л$  (норма  $0—0,65 \times 10^9/л$ ), лимф.  $0,8 \times 10^9/л$  (норма  $1,2—3 \times 10^9/л$ ); СОЭ 4 мм/ч.

Общий анализ мочи: все показатели в пределах нормы.

Биохимический анализ крови: мочевины 8,4 ммоль/л (норма 1,7—7,3), креатинин 135,1 мкмоль/л (норма 71—115 мкмоль/л), коэффициент атерогенности 4,32 (норма 0,1—2,9), общий билирубин 24,9 мкмоль/л (норма 3,4—18,8 мкмоль/л), связанный билирубин 5,7 мкмоль/л (норма 0,1—5,1 мкмоль/л), свободный билирубин 19,2 мкмоль/л (норма 0,6—17 мкмоль/л), АЛТ 54 ЕД/л (норма до 45 ЕД/л).

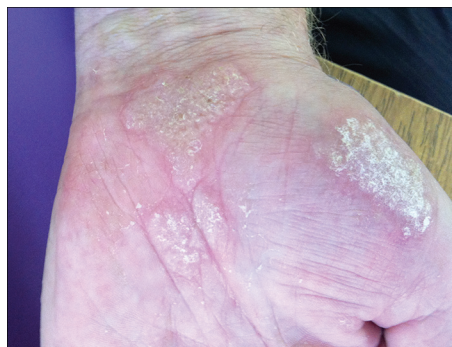

Рис. 1. Б о л ь н о й К. Кератодермия бородавчатая узелковая Лорта—Жакоба. Поражение левой ладони.

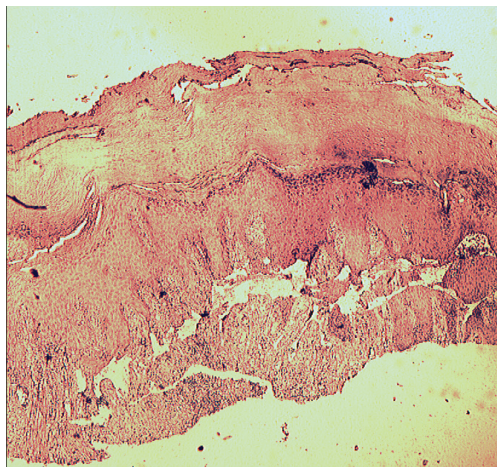


Рис. 2. Тот же больной. В эпидермисе выраженный гиперкератоз паракератоза, акантоз и папилломатоз; в дерме диффузный лимфоидный инфильтрат.

ПСА, СРБ, РФ, СТ4, Т3, ТТГ — все показатели в пределах нормы.

Провели биопсию кожи в области очага кератоза на ладони. Заключение: в препарате фрагмент кожи с явлениями выраженного гиперкератоза, паракератоза, акантоза и папилломатоза, диффузной лимфогистиоцитарной инфильтрации. Гистологическая картина укладывается в клинический диагноз кератодермии (рис. 2, 3).

#### Клиническое наблюдение № 2.

Б о л ь н о й Ш., 59 лет, обратился в клинику кожных болезней Первого МГМУ им. И.М. Сеченова 03.06.08 с жалобами на высыпания на коже правого предплечья, сопровождающиеся умеренным зудом.

Считал себя больным в течение 7 дней. Начало заболевания связывал с приемом Аугментина по поводу простуды, самостоятельно использовал детский крем без эффекта. Из Московского научно-исследовательского онкологического института (МНИОИ) им. П.А.Герцена, где наблюдался по поводу атипичного карциноида правого легкого II—III стадии, был направлен на консультацию в клинику кожных болезней Первого МГМУ им. И.М. Сеченова с предварительным диагнозом токсико-аллергическая реакция.

Из анамнеза известно, что подобные высыпания отмечались весной 2006 г. и регрессировали самостоятельно. В апреле 2006 г. диагностирован атипичный карциноид правого легкого II—III стадии, в МНИОИ им. П.А. Герцена проводили курсы специфической химиотерапии.

Объективно. Поражение кожи носило хронический воспалительный характер, локализовалось на разгибательной поверхности правого предплечья. Высыпания характеризовались единичными пятнами красно-бурого цвета с четкими границами, размером от 1 до 3 см.

Слизистая ротовой полости без изменений. Волосы и ногтевые пластины кистей и стоп не изменены.

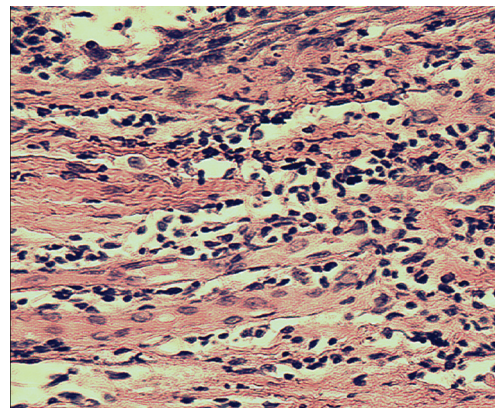


Рис. 3. Тот же больной. Клеточный состав инфильтрата (преимущественно лимфоциты, наблюдаются гиперхромные, а также с измененными ядрами).

Субъективно: высыпания сопровождалось умеренным зудом.

Диагноз: токсико-аллергическая реакция.

Провели лечение: телфаст 120 мг по 1 таблетке 1 раз в день 10 дней; вобензим по 1 таблетке 2 раза в день в течение 1 мес; наружно мазь Элоком 1 раз в день 2 нед.

В ходе проводимой терапии отметили положительную реакцию в виде регресса высыпаний на 90%.

Однако при повторном обращении 11.12.08 зафиксировали изменение клинической картины дерматоза. Больной предъявлял жалобы на высыпания на коже задней поверхности шеи, туловища и конечностей, сопровождающиеся умеренным зудом.

Объективно. Поражение кожи носило хронический воспалительный характер, локализовалось на задней поверхности шеи, верхней трети спины и груди, разгибательной поверхности предплечий, ладонях, передней поверхности бедер и голени, стопах. Высыпания обильные, представлены пятнами красно-бурого цвета с цианотичным оттенком по периферии. Границы элементов четкие, от 1 до 3 см в диаметре, с мелкими коричневыми чешуйками на поверхности. На коже ладоней и стоп имелись эритематозно-сквамозные очаги, 3—5 см в диаметре с нечеткими границами и легко отделяющимися, крупнопластинчатыми чешуйками. Ногтевые пластины истончены, желтоватого цвета, свободный край неровный, легко обламывался (рис. 4).

Слизистая ротовой полости без изменений.

Субъективно: высыпания сопровождалось умеренным зудом.

На основании клинических данных диагноз был изменен на псориазiformный акракератоз Базекса.

Провели лечение: телфаст 120 мг по 1 таблетке 1 раз в день 10 дней, вобензим по 1 таблетке 2 раза в день в течение 1 мес; наружно — мазь Элоком 1 раз в день 2 нед.

Несмотря на проводимую терапию, отметили распространение высыпаний и усиление зуда. Клиническая картина почти универсального поражения кожи и нарастание зуда позволили присоединить Sol. Diprospran 2,0 мл внутримышечно на курс 4 инъекции; наружно — мазь Элоком 1 раз в день и мазь Машкилейсона 2 раза в день. В результате терапии наблюдали положительную динамику в виде регресса высыпаний на 60—70%.

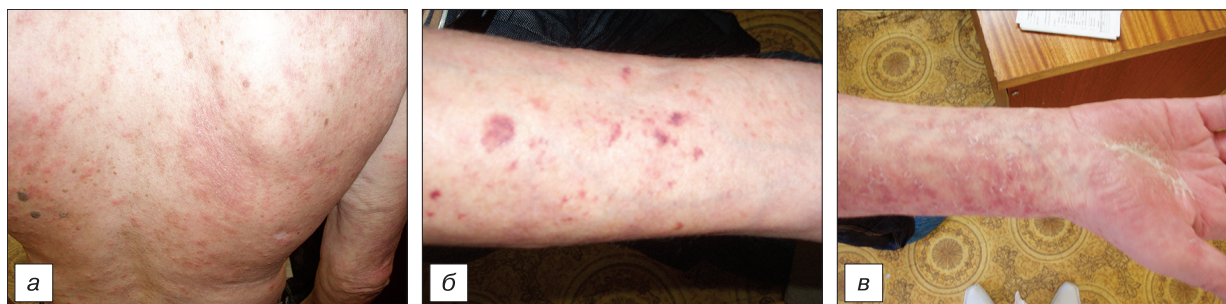

Рис. 4. Б о л ь н о й Ш. Псориазiformный акракератоз Базекса (эритематозно-сквамозные очаги различной локализации). а — верхняя треть спины; б — разгибательная поверхность предплечий; в — сгибательная поверхность предплечий.

При диагностической биопсии выявили признаки, характерные для Т-клеточной лимфомы кожи (присутствие в инфильтрате бластных клеток и эозинофилов, очаговое проникновение клеток инфильтрата в дерму, однако характерных микроабсцессов Потрие не обнаружили).

Одновременно провели дополнительное обследование в МНИОИ им. П.А. Герцена, в результате выявили метастазирование опухоли в печени и лимфатические узлы средостения. Диагноз: атипичный карциноид правого легкого IV стадии с метастазами. Провели 4 дополнительных курса специфической химиотерапии.

На фоне терапии отметили положительную динамику кожного процесса в виде регресса высыпаний на 80%.

Таким образом, кератодермии ладоней и подошв относят к факультативным паранеоплазиям, что требует проведение онкопоиска у больных с данной патологией. Кроме того, упорное течение, торпидность к проводимой терапии при паранеопластических кератодермиях отражает прогрессирование злокачественного процесса.

#### ЛИТЕРАТУРА

1. Пономарев А.А., Куликов Е.П., Караваев Н.С. Редкие кожно-висцеральные синдромы. Рязань; 1998.
2. Дедкова Е.М., Рабен А.С. Паранеопластические заболевания. М.: Медицина; 1977.
3. Орлова Е.В., Халдин А.А., Севидова Л.Ю. Случай веррукозной формы красного плоского лишая у пациентки с рецидивом рака молочной железы. Российский журнал кожных и венерических болезней 2010; 1: 10—2.
4. Молочков В.А., Шабалин В.Н., Кряжева С.С. Руководство по геронтологической дерматологии. М.: МОНИКИ; 2005.
5. Кожные и венерические болезни: Руководство для врачей. Скрипкин Ю.К., ред. М.: Медицина; 1995; Т. 2: 139—46.
6. Цветкова Г.М., Мордовцев В.Н. Патоморфологическая диагностика заболеваний кожи. М.: Медицина; 1986: 115—8.
7. Цветкова Л.А., Арутюнов С.Д., Петрова Л.В. Заболевания слизистой оболочки рта и губ. М.: Медицина; 2005: 32—8.
8. Thomas C. Das paraneoplastische Syndrom (The paraneoplastic syndrome) Med. Klin. 1975; 70(51—52): 2053—65. German.
9. Рабен А.С. Паранеопластические поражения кожи. Вестник дерматологии и венерологии 1975; 5: 55—61.
10. Фитцпатрик Д.Е., Элинг Д.Л. Секреты дерматологии: Пер. с англ. СПб.: Бинном; 1999.
11. Дуденко Л.И., Прядкин В.А., Винниченко В.В. О паранеопластических дерматозах. Вестник дерматологии и венерологии 1988; 12: 52—55.
12. Laure-Toussaint H., Meynadier J. Paraneoplastic syndromes. Rev. Prat. (Paris) 1988; 38(23): 1626—30. French.
13. Дифференциальная диагностика кожных болезней. Студницин А.А., Беренбейн Б.А., ред. М.: Медицина; 1989.
14. Адаскевич В.П., Хассуана С.М. Облигатные паранеопластические дерматозы. Классификация паранеопластических дерматозов. Витебск: Витебский ГМУ. Медицинская панорама; 2002; 1.
15. Елькин В.Д., Митрюковский Л.С., Седова Т.Г. Избранная дерматология. Редкие дерматозы и дерматологические синдромы. Пермь: Звезда; 2004.
16. Burgdorf W.H.C., Worret W.I. Autosomal dominante Genodermatosen und ihre Assoziation mit internen Karzinomen (Autosomal dominant genetic dermatoses and their association with internal cancers). Hautarzt 1988; 39(7): 413—8.

Поступила 14.03.12

## КЛИНИКА, ДИАГНОСТИКА И ЛЕЧЕНИЕ ДЕРМАТОЗОВ

© КОЛЛЕКТИВ АВТОРОВ, 2012

УДК 616.513.66-036.11-031:611.91]-036.1

### Атипичное развитие острой формы болезни Девержи

С.С. Кряжева, Е.С. Снарская, А.А. Лавров

Кафедра кожных и венерических болезней (зав. — проф. В.А. Молочков) ФППОВ ГБОУ ВПО Первый МГМУ им. И.М. Сеченова Минздрава России

Приведено описание случая трансформации процесса, дебютировавшего как токсикодермия, в острую, эритродермическую форму болезни Девержи. Отмечен быстрый регресс высыпаний при назначении комплексной терапии, включающей неотигозон. Библиография включает 15 отечественных и зарубежных источников.

Ключевые слова: болезнь Девержи, лишай красный плоский волосяной отрубевидный Девержи, лишай красный острокопечный Гебры—Капоши

#### ATYPICAL DEVELOPMENT OF ACUTE DEVERGIE'S DISEASE

S.S. Kryazheva, E.S. Snarskaya, A.A. Lavrov

A case with transformation of a process, debuting as toxicoderma, into acute erythrodermal form of Devergie's disease is described. The efflorescence rapidly regressed in response to combined therapy including neotigasonone. A review of 15 Russian and foreign publications is offered.

Key words: Devergie's disease, Devergie's lichen ruber pilaris pityriasis, Hebra-Kaposi's lichen ruber acuminatus

Лишай красный плоский волосяной отрубевидный Девержи (син.: лишай красный острокопечный Гебры—Капоши, болезнь Девержи) представляет собой форму фоллику-

лярного кератоза, характеризующегося появлением мелких множественных острокопечных ороговевающих узелков, кератодермией с возможным развитием эритродермии [1, 2].