

19. Valdes L. et al. Adenosine deaminase (ADA) isoenzyme analysis in pleural effusions: diagnostic role, and relevance to the origin of increased ADA in tuberculous pleurisy. *European Respiratory Journal* 1996; 9: 747–751.

20. Guidelines on the Diagnosis and Management of Pericardial Diseases *European Heart Journal* 2004; 25(7): 587–610

21. Maisch B. et al. New directions in diagnosis and treatment of pericardial disease. A project of the Taskforce on Pericardial Disease of the World Heart Federation. *Herz* 2000; 25: 769–780.

22. Wessman D.E. et al. Postcardiac injury syndrome case report and review of the literature. *South Med J* 2006; 99(3): 309–314.

23. Imazio M. et al. Rationale and design of the COPPS trial: a randomised, placebo-controlled, multicentre study on the use of colchicine for the primary prevention of postpericardiotomy syndrome. *J Cardiovasc Med* 2007; 8(12): 1044–1048.

Катетерная изоляция легочных вен и абляция ганглионарных сплетений левого предсердия: сравнение двух стратегий лечения пароксизмальной фибрилляции предсердий

Д.С. Лебедев, Е.Н. Михайлов, С.В. Гуреев

ФГУ «Федеральный центр сердца, крови и эндокринологии им. В.А. Алмазова Росмедтехнологий», г. Санкт-Петербург

Резюме

Целью исследования явилось сравнение эффективности двух методов катетерного лечения пароксизмальной фибрилляции предсердий: окружной изоляции легочных вен и абляции ганглионарных сплетений левого предсердия с использованием анатомического подхода.

Материал и методы: в исследование включено 77 пациентов с симптоматичной пароксизмальной фибрилляцией предсердий, рефрактерной к 2–3 антиаритмическим препаратам. Пациенты были рандомизированы на выполнение окружной изоляции легочных вен (33 пациента) или на проведение абляции ганглионарных сплетений левого предсердия (34 пациента). При анамнезе или индукции типичного трепетания предсердий выполнялась абляция cavo-трикуспидального истмуса. Каждые 3 месяца послеоперационного периода проводились плановые суточные мониторирования ЭКГ, при наличии жалоб, подозрительных на связь с нарушениями ритма, проводились внеплановые мониторирования ЭКГ. Общій положительный эффект вмешательства оценивался как свобода от устойчивых предсердных нарушений ритма или значительное улучшение клинического течения аритмии. Период наблюдения составил 8 ± 3 месяца.

Результаты: после окружной изоляции легочных вен свободными от предсердных аритмий были 22 пациента (67%), в то время как после абляции ганглионарных сплетений левого предсердия не имели предсердных аритмий лишь 14 пациентов (41%) ($p < 0,05$). Значительное улучшение переносимости аритмии отметили 7 пациентов (21%) после окружной изоляции легочных вен и 13 пациентов (38%) после абляции ганглионарных сплетений. Общій положительный эффект вмешательства составил 88% и 79% в двух группах соответственно ($p > 0,05$).

Выводы: окружная изоляция легочных вен более эффективна в отношении свободы от предсердных аритмий. В большом проценте случаев после абляции ганглионарных сплетений левого предсердия с анатомическим подходом отмечалось лишь улучшение переносимости нарушения ритма.

Ключевые слова: фибрилляция предсердий, катетерная абляция, легочные вены.

Вступление

Фибрилляция предсердий (ФП) является наиболее частым нарушением ритма, встречающимся в клинической практике, примерно одна треть всех госпитализаций при нарушениях ритма связана с данной патологией. Несмотря на достигнутый прогресс в изучении патогенеза этого нарушения ритма, результаты имеющегося на сегодняшний день медикаментозного лечения ФП зачастую неудовлетворительны [3]. В последнее время по всему миру растет количество операций по поводу ФП, такой рост объясняется большей эффективностью данного вида лечения по сравнению с лекарственной те-

рапией [7], [14]. В настоящее время существует несколько методик абляции ФП, часть из которых направлена на триггер и/или субстрат ФП: сегментарная абляция устьев легочных вен, окружная изоляция устьев легочных вен, изоляция преддверий легочных вен, абляция участков со сложными фракционированными эндограммами [4], [8], [13], [5]; а также существует метод воздействия на вегетативную иннервацию — абляция ганглионарных сплетений (ГС) левого предсердия [1], [10]. Дополнительная абляция ГС при окружной изоляции легочных вен увеличивает эффективность лечения [9]. Абляция только лишь ГС в левом предсердии, при определении

ХАРАКТЕРИСТИКА ПАЦИЕНТОВ. ЛВ – ЛЕГОЧНЫЕ ВЕНЫ. Н/Д – НЕДОСТОВЕРНОЕ ОТЛИЧИЕ

	Группа окружной изоляции ЛВ	Группа абляции ГС	р
Количество пациентов	33	34	н/д
Возраст, лет	56.0±9.7 (35-75)	58.7±9.7 (37-75)	н/д
Пол (% мужчин)	56%	52%	н/д
Длительность анамнеза ФП, лет	3.01±2.2	3.0±2.3	н/д
Диаметр левого предсердия, мм	44.0±3.3	44.2±2.8	н/д
Артериальная гипертензия, пац	16	18	н/д
Сахарный диабет тип 2, пац	1	2	н/д

их места расположения сверхчастой стимуляцией, имела эффективность в предупреждении пароксизмов ФП в исследовании Scanavacca M. и соавт. [10]. Метод анатомического подхода в абляции ГС был предложен Покушаловым Е.А. и соавт. [1], однако эффективность анатомического подхода как самостоятельного метода лечения не оценивалась в сравнении с другими в рандомизированных исследованиях до настоящего времени. Целью настоящего исследования явилось сравнение отдаленной эффективности самостоятельной процедуры селективной абляции ГС левого предсердия при использовании анатомического подхода в сравнении со стандартной методикой окружной изоляции легочных вен при лечении пароксизмальной ФП в одноцентровом рандомизированном неконтролируемом исследовании.

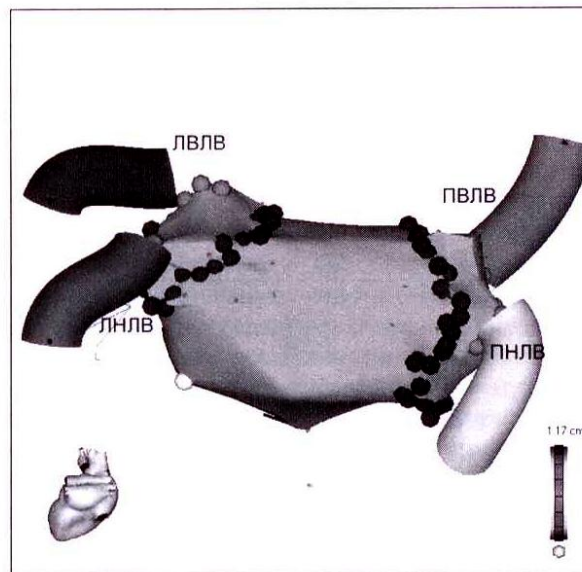
Материал и методы

В исследовании 77 пациентов с пароксизмальной ФП, ранее не оперированных, последовательно поступавших на катетерное лечение, были рандомизированы методом минимизации на выполнение окружной изоляции легочных вен (33 пациента) или на выполнение селективной абляции ГС левого предсердия (34 пациента). Средний возраст пациентов в обеих группах не различался: 56±9.7 (35–75) и 58.7±9.7 лет (37–75). Обе группы пациентов также не различались между собой по половому составу, наличию артериальной гипертензии, сахарного диабета, размера левого предсердия, длительности анамнеза ФП (табл. 1). У всех пациентов нарушение ритма было рефрактерно к 2–3 антиаритмическим препаратам I или III класса. Перед проведением вмешательства выполнялась мультиспиральная компьютерная томография (МСКТ) левого предсердия и легочных вен, чреспищеводная эхо-кардиография.

Окружная изоляция легочных вен

Проводилась при комбинированном эндотрахеальном наркозе. Трехмерная навигация осуществлялась с помощью системы Carto XP или Carto XP Merge (Biosense Webster, USA), использовался 3.5-мм абляционный катетер с открытым контуром ирригации NaviStar ThermoCool (Biosense Webster, USA). Параметры радиочастотного воздействия были следующими: мощность до 45 Ватт, температура до 43°C, длительность аппликации от 40 до 90 секунд, скорость ирригации 17 мл/мин. Общее количество воздействий составляло от 70 до 110. Изоляция легочных вен проводилась двумя окружностями вокруг ипсилатеральных вен (рис. 1). При отсутствии спонтанного купирования ФП синусовый ритм восстанавливался путем кардиоверсии. Изоляция подтверждалась путем построения активационной и изопотенциальной карт на фоне стимуляции из дистальных отделов коронарного синуса, а также при отсутствии

Рис. 1 Трехмерная реконструкция левого предсердия с окружными линиями изоляции легочных вен. Вид на левое предсердие сзади. Трубочками обозначены легочные вены. Светлыми точками – устья легочных вен. Темными точками – радиочастотные воздействия

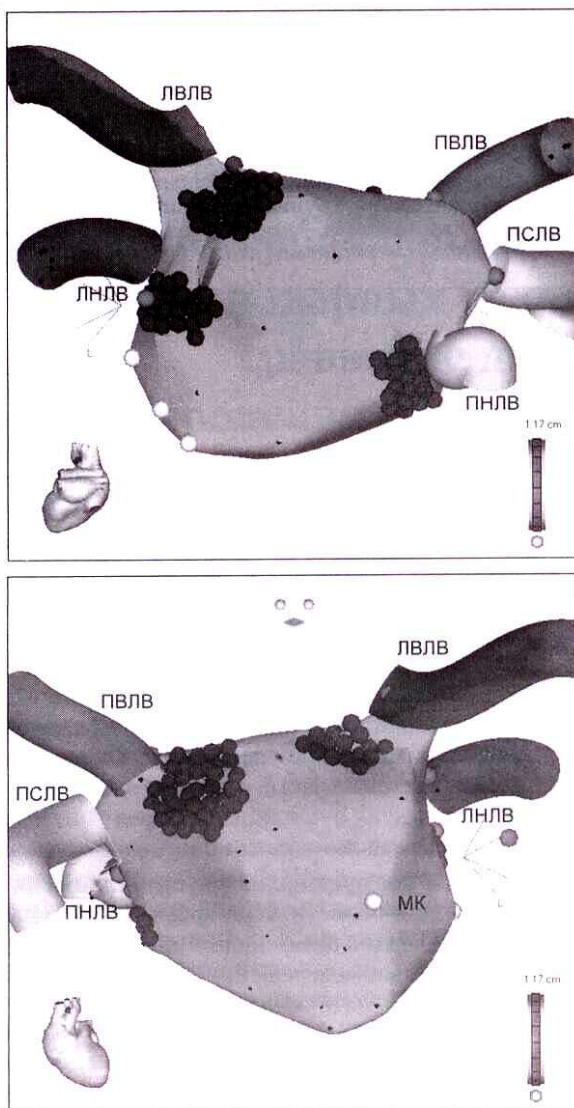


проведения на левое предсердие при стимуляции внутри изолированной области. При анамнезе типичного трепетания предсердий выполнялась линейная абляция каво-трикуспидального перешейка до достижения двунаправленной блокады проведения.

Абляция ГС левого предсердия

Вмешательство проводилось в состоянии комбинированного эндотрахеального наркоза. После доступа в левое предсердие и построения анатомической карты левого предсердия с помощью системы навигации Carto XP или Carto XP Merge (Biosense Webster, USA) 3.5-мм абляционным катетером с внешним контуром ирригации NaviStar ThermoCool (Biosense Webster, USA) производилась абляция участков левого предсердия около устьев легочных вен в местах наиболее плотного расположения ГС: левое верхнее ГС 8–13 часов, левое нижнее ГС 5–10 часов, правое передне-верхнее ГС 7–13 часов, правое нижнее ГС 7–13 часов (рис. 2). Зоны абляции ГС были размером 2,5 × 1,5 см. Методика абляции подробно описана авторами [1]. Абляция проводилась с отступлением 5 мм от устьев легочных вен последовательными аппликациями до исчезновения локальной активности. Длительность аппликаций составляла 60–90 секунд. Общее количество воздействий составляло от 90 до 120. В конце процедуры проводилась попытка индукции ФП путем частой и сверхчастой стимуляции (до 600 имп/мин) левого предсердия. При анамнезе типичного

Рис. 2. Трехмерная реконструкция левого предсердия с аблацией ГС левого предсердия. А — вид сзади. Б — вид спереди с каудальной ангуляцией. Трубочками обозначены легочные вены. Светлыми точками — устья легочных вен. Белыми точками — кольцо митрального клапана. Темными точками — радиочастотные воздействия.



трепетания предсердий выполнялась линейная аблация каво-трикуспидального перешейка до достижения двунаправленной блокады проведения.

Оценка эффективности вмешательства

«Слепым» периодом наблюдения был принят промежуток времени в 3 месяца после катетерной аблации. При оценке эффективности лечения ранние рецидивы нарушения ритма в этом периоде не учитывались.

Плановое суточное мониторирование ЭКГ проводилось каждые 3 месяца, при наличии жалоб на сердцебиения выполнялись внеплановые мониторирования ЭКГ. Любая предсердная тахикардия длительностью более 30 секунд, за исключением типичного трепетания предсердий, считалась рецидивом нарушения ритма. При рецидивах нарушения ритма пациенты опрашивались на предмет улучшения симптоматики. Эффективность аблации оценивалась как свобода от рецидивов аритмии, а также как клиническое улучшение при рецидивировании аритмии. Повторные вмешательства проводились не

ранее, чем через 3 месяца после первичной процедуры, при рецидивировании симптоматичного нарушения ритма с частотой приступов не менее 2 раз в неделю и отсутствии эффективности от применения как минимум 1 антиаритмического препарата I или III классов.

Статистическая обработка результатов

Статистическая обработка полученного материала производилась с использованием программы SPSS 12.0. Все средние значения представлены как среднее арифметическое ± стандартное отклонение, в скобках указаны диапазоны значений. Для проверки гипотезы сходимости средних значений двух независимых выборок использовался t-критерий Стьюдента. Для проверки гипотезы различия значений двух независимых непараметрических выборок использовался тест Колмогорова-Смирнова. Доверительный интервал составлял 95%; при $p \leq 0.05$ различия считались достоверными.

Результаты

Период наблюдения пациентов составил 8 ± 3 месяца (от 3 до 13 месяцев).

Группа окружной изоляции легочных вен

Во время вмешательства состоятельность окружных изоляций была подтверждена у всех пациентов. Аблация каво-трикуспидального истмуса во время вмешательства выполнена у 2 пациентов.

В течение периода наблюдения свободными от предсердных нарушений ритма были 67% пациентов. Значительное улучшение самочувствия за счет уменьшения частоты пароксизмов нарушения ритма и/или длительности приступов аритмии отметили 21% пациентов. Не отметили улучшения течения заболевания 12% пациентов. Один пациент отметил ухудшение симптоматики аритмии. Повторное вмешательство было выполнено у 1 пациента по поводу рецидивирования ФП. Во время повторного вмешательства было выявлено восстановление проведения из области изоляции правых легочных вен. Таким образом, общий положительный эффект первичной процедуры аблации, включающий в себя отсутствие устойчивых нарушений ритма или значительное улучшение переносимости аритмии, был отмечен в 88% случаев. Свободными от постоянного приема антиаритмической терапии были 55% пациентов. В этой группе пациентов встретилось 1 осложнение в виде тромбоза правой бедренной вены. Послеоперационное левопредсердное трепетание не было зафиксировано ни в одном случае.

Группа селективной аблации ГС левого предсердия

Во время катетерной аблации ГС на фоне синусового ритма в 22% случаев наблюдались вагусные реакции в виде синусовой брадикардии менее 45 ударов в минуту или эпизодов транзиторной синоатриальной блокады. После проведения аблации устойчивая ФП не индуцировалась ни в одном случае, неустойчивый эпизод длительностью 5 секунд индуцирован в 1 случае. Аблация каво-трикуспидального истмуса во время вмешательства выполнена у 6 пациентов.

В отдаленном периоде наблюдения свободными от предсердных нарушений ритма были 41% пациентов.

Улучшение течения и/или переносимости приступов нарушения ритма отметили 38% пациентов. Не отметили улучшений после вмешательства 21% пациентов. Свободными от постоянного приема антиаритмической терапии были 42% пациентов. Таким образом, общий положительный эффект первичной процедуры аблации, включающий в себя отсутствие устойчивых нарушений ритма или значительное улучшение переносимости аритмии, был отмечен в 79% случаев. Повторные вмешательства по поводу рецидивирования ФП были выполнены в 4 случаях. Во время повторной процедуры аблации 1 пациентке была проведена повторная аблация ГС и линейная аблация каво-трикуспидального истмуса. Трём пациентам была выполнена окружная изоляция легочных вен.

В данной группе больных встретились следующие осложнения. У одного пациента в конце процедуры развилась тампонада сердца, рефрактерная к чрескожному дренированию и потребовавшая стернотомии. У одной пациентки сразу же после процедуры развилась клиническая картина острого отека легких. При повторной мультиспиральной компьютерной томографии были выявлены критические стенозы левой верхней, правой верхней и левой нижней легочных вен. В последующем пациентке при ангиографии перед планируемым стентированием легочных вен не обнаруживались гемодинамически значимые стенозы. Стентирование не было выполнено, стенозы были расценены как острые транзиторные. Через 3 месяца пациентка не испытывала дыхательного дискомфорта. Еще у одной пациентки во время повторного вмешательства по поводу рецидива ФП при селективном контрастировании легочных вен был выявлен бессимптомный стеноз левой верхней легочной вены 70%.

Послеоперационное левопредсердное трепетание не было зафиксировано ни у одного пациента.

Обсуждение

Анализ эффективности процедур аблации

В настоящем одноцентровом рандомизированном исследовании, сравнивающим эффективность двух видов катетерной аблации ФП, показана большая эффективность изоляции легочных вен по сравнению с аблацией ГС левого предсердия с использованием анатомического подхода. Разница в эффективности вмешательств с учетом свободы от предсердных нарушений ритма была достоверной и составляла 26%. Также показано, что при аблации ГС большое количество пациентов имеют рецидивы ФП, но отмечают улучшение клинической симптоматики — более редкое возникновение пароксизмов, меньшую их длительность или более легкую переносимость. Известно, что на оценку эффективности ритма сердца. Количество пациентов с выявленными рецидивами нарушения ритма прямо зависит от интенсивности мониторинга [2]. Не исключено, что в ряде исследований с оценкой эффективности того или иного метода аблации ФП использовались недостаточно адекватные методы мониторинга, что приводило к завышенной положительной оценке эффективности аблации. Особенно сложна оценка рецидивирования

нарушений ритма у пациентов, живущих в отдалении от центра лечения нарушений ритма.

Метод аблации ГС как самостоятельной процедуры не имел высокой эффективности предупреждения рецидивов ФП в настоящем исследовании, однако, пациенты, свободные от нарушений ритма после аблации ГС, требуют более тщательного анализа, поскольку определение факторов, способствующих эффективности данной процедуры, может позволить отбирать пациентов для этого вида вмешательства. Вероятно, у таких пациентов наибольший вклад в развитие пароксизмов ФП имеет вегетативная нервная система, воздействие на которую элиминирует нарушение ритма. В экспериментальных условиях на собаках было показано, что аблация вегетативных нервов предупреждает возникновение вагус-зависимых пароксизмов ФП [11]. Дизайн настоящего исследования не включал в себя методы оценки вегетативных влияний. Авторами как методики окружной изоляции легочных вен, так и анатомического подхода в аблации ГС показаны изменения вегетативного баланса в сторону снижения парасимпатических влияний у пациентов после аблации [9], [1]. Смещенный ваго-симпатический баланс восстанавливался через 6 месяцев после процедуры [9], что может объясняться повреждением только постганглионарных нервных волокон, а не о воздействии на тела нейронов, образующих ганглии.

В оригинальном исследовании [1] эффективность аблации ГС зависела от выраженности вегетативных брадисистолических реакций во время аблации. В нашем исследовании более редкая встречаемость брадисистолии могла объясняться проведением вмешательства в состоянии наркоза.

В теории аблации ГС с анатомическим подходом обнаруживаются некоторые несоответствия положительных исходов катетерного вмешательства, связанных лишь со снижением вагусных влияний. Нельзя исключить, что при аблации миокардиальной ткани около устьев легочных вен происходит воздействие на участки миокарда, являющиеся местом происхождения триггерных для фибрилляции предсердных эктопий. Также области около устьев легочных вен могут содержать в себе элементы «субстрата» фибрилляции. Показано, что участки предсердного миокарда, электрическая активность которых имеет высокочастотную составляющую, могут являться так называемыми «гнездами» ФП [6]. В таких участках миокардиальные пучки располагаются в разных направлениях, создавая предпосылки неомогенности процессов де- и реполяризации. В свою очередь, эти «гнезда» часто располагаются в областях ГС, где проводились воздействия в настоящем исследовании. Аблация «гнезд» фибрилляции тоже имеет самостоятельное значение в лечении ФП.

При воздействии в областях ганглионарных сплетений с использованием анатомического подхода создается довольно большая площадь повреждения миокарда левого предсердия, которая даже больше, чем при изоляции легочных вен. Области воздействий окружают устья легочных вен до половины окружности, что может создавать частичную изоляцию легочных вен, приводящую, в свою очередь, к элиминации ФП у части пациентов.

Обращает на себя внимание и то, что в методике анатомического подхода к аблации ГС, использованной

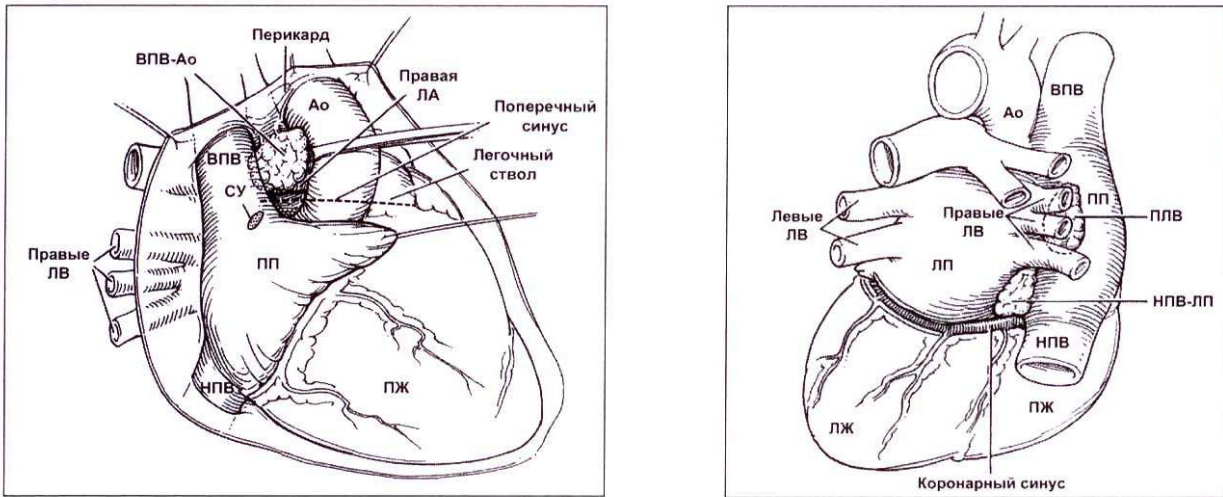


Рис. 3. Расположение наиболее крупных «жировых подушек» на эпикардиальной поверхности сердца, содержащих ГС. А – вид спереди. Б – виз сзади. Ао- аорта, ВПВ – верхняя полая вена, ВПВ-Ао – «жировая подушка» между верхней полой веной и аортой, ЛВ – легочные вены, ЛЖ – левый желудочек, ЛП – левое предсердие, НПВ – нижняя полая вена, НПВ-ЛП – «жировая подушка» между нижней полой веной и левым предсердием, ПЖ – правый желудочек, ПЛВ – «жировая подушка» между правым предсердием и правыми легочными венами, ПП – правое предсердие, СУ – синусовый узел.

в настоящем исследовании, зоны катетерной абляции не совпадают с зонами наибольшей концентрации ГС. В анатомо-гистологических исследованиях, проведенных Митрофановой Л.Б. (неопубликованные данные), показано, что локализация эпикардиальных «жировых подушек», содержащих в себе высокую концентрацию ГС, обнаруживается между верхней полой веной и аортой, между нижней полой веной и левым предсердием, позади правых легочных вен – между ними и правым предсердием (рис. 3). При проведении гистологических срезов через миокард левого и правого предсердий на 20 аутопсированных сердцах автором было обнаружено, что наибольшая концентрация ГС располагается в межпредсердной перегородке и вокруг устья коронарного синуса, а не в области устьев легочных вен.

Области абляции ГС по методике, применявшейся в настоящем исследовании, содержат в себе не только парасимпатические холинергические нервные окончания, но и большую часть адренергических, как показано в работе Тап А.У. и соавт. [12]. Таким образом, при абляции этих участков происходит изменение как парасимпатической, так и симпатической иннервации левого предсердия и легочных вен.

Тем не менее, нельзя не отметить «простоту» выполнения абляции ФП по методике анатомического подхода с воздействием на ГС, меньшую длительность этой процедуры по сравнению с окружающей изоляцией легочных вен.

Анализ осложнений катетерной абляции

В двух случаях после абляции ГС были выявлены стенозы легочных вен. В первом случае стенозы трех легочных вен у пациентки 37 лет носили острый транзиторный характер. Необходимо отметить, что изначально у пациентки был малый объем левого предсердия: по данным мультиспиральной компьютерной томографии 45 мл, при построении трехмерной реконструкции левого предсердия он определялся как 40 мл. В столь малом объеме манипуляции катетером были достаточно затруднены, что могло создавать дополнительное повреждение. Транзиторные стенозы легочных вен ранее не были описаны, мы можем только предполагать механизм их развития как отек сосудистой стенки, сужающий просвет, и/или спазм спирально расположенных мышечных муфт. Во втором случае стеноз левой верхней легочной вены был, несмотря на выраженность – 70%, бессимптомным и обнаружен случайно во время повторной процедуры абляции. Наличие стенозов легочных вен после абляции ГС опровергают существующее предположение о более низком риске этой процедуры в отношении данного осложнения. Истинная частота развития стенозов после абляции ГС остается неизвестной, поскольку контрольная компьютерная томография после проведения абляции не входила в дизайн исследования.

Тампонада сердца, развившаяся у одного пациента из группы абляции ГС, наиболее вероятно, была связана с трансептальным доступом.

Таблица 2

ЭФФЕКТИВНОСТЬ КАТЕТЕРНОЙ АБЛЯЦИИ ФП В ДВУХ ГРУППАХ ПАЦИЕНТОВ. ЛВ – ЛЕГОЧНЫЕ ВЕНЫ

	Группа окружающей изоляции ЛВ	Группа абляции ГС	р
Количество пациентов	33	34	н/д
Свобода от предсердных аритмий*, пац (%)	22 (67%)	14 (41%)	<0.05
Значительное улучшение переносимости аритмии, пац (%)	7 (21%)	13 (38%)	<0.05
Общий положительный эффект абляции, пац (%)	29 (88%)	27 (79%)	н/д
Свобода от приема антиаритмических препаратов, пац (%)	18 (55%)	15 (44%)	н/д
Серьезные осложнения**, пац (%)	1 (3%)	2 (6%)	н/д

* - свободой от аритмии считалось отсутствие устойчивых (более 30 секунд) предсердных нарушений ритма.

** - серьезными осложнениями считались такие, которые приводили к увеличению длительности госпитализации или требовали новой госпитализации, а также требовавшие проведения дополнительных вмешательств. В группу серьезных осложнений входили тромбоз бедренной вены, тампонада сердца и симптоматичный стеноз легочных вен.

Ограничения исследования

К ограничениям настоящей работы следует отнести относительно небольшой срок наблюдения пациентов, отсутствие контрольной визуализации легочных вен в отдаленные сроки после аблации, а также то, что операции были выполнены на этапе освоения процедур — все пациенты входили в первые две сотни аблаций при ФП в условиях электроанатомического картирования, выполненных в нашем центре.

Выводы

Таким образом, в настоящем исследовании окружная изоляция легочных вен имела большую эффективность в отношении свободы от предсердных нарушений ритма. После аблации ГС с использованием анатомического подхода в большом проценте случаев отмечалось улучшение клинического течения пароксизмальной ФП, несмотря на сохранение пароксизмов, в основном бессимптомных.

Разработка критериев отбора пациентов для селективной аблации ГС левого предсердия позволит повысить эффективность данной процедуры. На сегодняшний день точные механизмы сохранения синусового ритма после аблации ГС остаются не до конца ясными.

После аблации ГС возможно развитие стенозов легочных вен.

Литература

1. Покушалов Е.А., Туров А.Н., Шугаев П.Л. и др. Новый подход в лечении фибрилляции предсердий: катетерная аблация ганглионарных сплетений в левом предсердии // Вестник Аритмологии. - 2006. - №45. - с.17–27.
2. Calkins H., Brugada J., Packer D.L. et al. HRS/EHRA/ECAS Expert Consensus Statement on Catheter and Surgical Ablation of Atrial Fibrillation: Recommendations for Personnel, Policy, Procedures and Follow-Up: A report of the Heart Rhythm Society (HRS) Task Force on Catheter and Surgical Ablation of Atrial Fibrillation // Heart Rhythm. - 2007. - V.4(6). - P.816–81.
3. Fuster V., Rydén LE, Cannom DS. et al. ACC/AHA/ESC 2006 guidelines for the management of patients with atrial fibrillation: a report of the American College of Cardiology/American Heart Association Task Force on Practice Guidelines

and the European Society of Cardiology Committee for Practice Guidelines (Writing Committee to Revise the 2001 Guidelines for the Management of Patients With Atrial Fibrillation) // J. Am. Coll. Cardiol. - 2006. - V.48. - P.149–246.

4. Haissaguerre M., Jais P., Shah DC. et al. Spontaneous initiation of atrial fibrillation by ectopic beats originating in the pulmonary veins // N. Engl. J. Med. - 1998. - V.339. - P.659–666.

5. Nadeemanee K., McKenzie J., Kosar E. et al. A new approach for catheter ablation of atrial fibrillation: mapping of the electrophysiologic substrate // J. Am. Coll. Cardiol. - 2004. - V.43. - P.2044–2053.

6. Pachon J.C., Pachon E.I., Pachon J.C. et al. A new treatment for atrial fibrillation based on spectral analysis to guide the catheter RF-ablation // Europace. - 2004. - V.6. - P.590–601.

7. Pappone C., Augello G., Sala S. et al. A randomized trial of circumferential pulmonary vein ablation versus antiarrhythmic drug therapy in paroxysmal atrial fibrillation: the APAF Study // J. Am. Coll. Cardiol. - 2006. - V.48. - P.2340–2347.

8. Pappone C., Rosanio S., Oreto G. et al. Circumferential radiofrequency ablation of pulmonary vein ostia: a new anatomic approach for curing atrial fibrillation // Circulation. - 2000. - V.102. - P.2619–2628.

9. Pappone C., Santinelli V., Manguso F. et al. Pulmonary vein denervation enhances long-term benefit after circumferential ablation for paroxysmal atrial fibrillation // Circulation. - 2004. - V.109. - P.327–334.

10. Scanavacca M., Pisani C.F., Hachul D. et al. Selective atrial vagal denervation guided by evoked vagal reflex to treat patients with paroxysmal atrial fibrillation // Circulation. - 2006. - V.114. - P.876–885.

11. Schauer P., Scherlag B.J., Pitha J. et al. Catheter ablation of cardiac autonomic nerves for prevention of vagal atrial fibrillation // Circulation. - 2000. - V.102. - P.2774–2780.

12. Tan A.Y., Li H., Wachsmann-Hogiu S. et al. Autonomic innervation and segmental muscular disconnections at the human pulmonary vein-atrial junction: implications for catheter ablation of atrio-pulmonary vein junction // J. Am. Coll. Cardiol. - 2006. - V.48. - P.132–143.

13. Verma A., Marrouche NF, Natale A. Pulmonary vein antrum isolation: intracardiac echocardiography-guided technique // J. Cardiovasc. Electrophysiol. - 2004. - V.15. - P.1335–1340.

14. Wazni OM, Marrouche NF, Martin DO. et al. Radiofrequency ablation vs antiarrhythmic drugs as first-line treatment of symptomatic atrial fibrillation: a randomized trial // JAMA. - 2005. - V.293. - P.2634–2640.

Особенности нарушения липидного обмена и вегетативной регуляции у больных с клиническими проявлениями метаболического синдрома

* Е.А. Абрамов, ** В.Н. Федорец, *** Н.А. Паскарь, *** О.Н. Симонова

*МЛПУЗ «Холмская ЦРБ» Сахалинская область,

**Санкт-Петербургская государственная медицинская академия им. И.И. Мечникова,

*** ФГУ «Федеральный центр сердца, крови и эндокринологии им. В.А. Алмазова Росмедтехнологий»

Резюме

Изучены особенности липидного профиля, вариабельности артериального давления и сердечного ритма у 61 больного с клиническими проявлениями метаболического синдрома (МС) в зависимости от характера нарушения углеводного обмена. Пациенты, страдающие МС и сахарным диабетом 2 типа (СД), имели более низкий уровень холестерина липопротеидов высокой плотности (ХС-ЛПВП) и самый высокий уровень общего холестерина (ХС), триглицеридов (ТГ), холестерина липопротеидов низкой и очень низкой плотности (ХС-ЛПНП, ХС-ЛПОНП), а также абдоминальный тип ожирения. По результатам суточного мониторирования электрокардиограммы (ЭКГ)