

## К ВОПРОСУ ОБ АКТУАЛЬНОСТИ ОПЕРАЦИИ РЕПЛАНТАЦИИ ЗУБА

Реплантация зуба – это операция, которая позволяет сохранить зуб, подвергшийся травме, в зубном ряду. Однако, она довольно редко применяется в современной стоматологической практике. Показаниями к ней являются полный вывих зуба (S03.22), реже случайное удаление зуба во время стоматологических вмешательств [2, 3, 7].

Использование данного метода лечения ограничивает ряд противопоказаний: повреждение твердых тканей зуба в результате травмы, длительное нахождение зуба в сухой среде, наличие у пациента заболеваний пародонта, патологии сердечно-сосудистой системы, крови, иммунодефицитных состояний, острых инфекционных, психических заболеваний. Вместе с этим в отдельных случаях это единственный метод лечения, позволяющий сохранить зуб в зубном ряду [1, 2, 3, 7].

Успех реплантации зуба определяется рядом факторов:

- промежутком времени, прошедшим с момента травмы до обращения в поликлинику,
- степенью сохранности связочного аппарата зуба,
- степенью сформированности корня зуба [1, 3].

Наилучшие результаты реплантации достигаются в случае обращения пациента за стоматологической помощью в течение первого часа. В дальнейшем вероятность успеха уменьшается [7].

Для обеспечения сохранности тканей периодонта на поверхности корня зуб необходимо помещать в физиологический раствор или молоко (рис. 1а) [1, 3, 7]. В случае нахождения зуба в изотонической среде операция реплантации возможна в течение одних суток с момента травмы. Вместе с этим, компаниями-производителями стоматологической продукции разработаны специальные контейнеры (например, «CuraSafe» (Cugarox)), обеспечивающие оптимальные условия для транспортировки и 24-часового хранения зуба, подвергнувшегося полному вывиху. Такие контейнеры снабжены подробной инструкцией для пациентов (рис. 1б) [4, 5, 6, 7].

Наиболее часто полному вывиху зубов подвержены дети и лица молодого возраста [1, 7]. Стадия формирования верхушки корня реплантируемого зуба непосредственно влияет на врачебную тактику относительно депульпирования зуба и ведения пациента в постоперационном периоде.

– У детей на стадии несформированной верхушки корня рекомендуется реплантировать зуб, не депульпируя его, что связано с высокой способностью ростковой зоны и периодонта к реваскуляризации. Сразу же после этого производится шинирование зубов на срок 3-4 недели. Контрольные осмотры и рентгенологический контроль прово-



**Иощенко Е.С.**

к.м.н., ассистент кафедры стоматологии детского возраста и ортодонтии ГБОУ ВПО УГМУ, г. Екатеринбург



**Ваневская Е.А.**

ассистент кафедры пропедевтики и физиотерапии стоматологических заболеваний ГБОУ ВПО УГМУ, г. Екатеринбург, vanevs@mail.ru

### Резюме

Реплантация зуба – довольно редко проводимая в стоматологической практике операция. Успех реплантации определяется промежутком времени, прошедшим с момента травмы, сохранностью связочного аппарата зуба и степенью сформированности корня зуба. Операция реплантации позволяет предотвратить атрофию костной ткани, деформацию окклюзии, что оказывает существенное влияние на целостное функционирование зубо-челюстной системы.

*Ключевые слова:* реплантация, острая травма.

TO THE QUESTION OF THE TOOTH REPLANTATION  
Ioashenko E.S., Vanevskaya E.A., Nersesyanyan P.M., Staty T.N.

### The summary

Tooth replantation is rarely performed in the dental practice. The success of replantation determined by time after injury, keeping tooth ligament and degree of root development. Replantation prevents bone atrophy, deformation of occlusion and affects on integrity of the teeth-jaw system.

*Keywords:* replantation, acute injury.

дятся с периодичностью 1 раз в 3 месяца. В дальнейшем эндодонтическое лечение зуба проводится только в случае развития признаков апикального периодонтита [1, 4, 5, 6].

– При сформированной верхушке корня зуб реплантируется в лунку, шинируется, подвергается эндодонтическому лечению непосредственно в полости рта через 5-7 дней после операции реплантации с целью исключения дополнительной травмы периодонта [1]. Снятие шины проводится через 4-6 недель [1]. Более длительное ношение шины и чрезмерно жесткая фиксация повышают риск развития анкилоза. Контрольные осмотры и рентгенологический контроль проводят 1 раз в 3 месяца [1, 6].



**Нерсесян П.М.**  
ассистент кафедры  
хирургической  
стоматологии  
и челюстно-лицевой  
хирургии ГБОУ ВПО  
УГМУ, г. Екатеринбург



**Стати Т.Н.**  
к.м.н., доцент кафедры  
стоматологии детского  
возраста и ортодонтии  
ГБОУ ВПО УГМУ,  
г. Екатеринбург

Традиционная методика операции реплантации состоит в медикаментозной обработке лунки (рис. 2а). Вместе с этим производят аккуратное удаление загрязнений с поверхности корня зуба с использованием физиологического раствора. Зуб, подготовленный к реплантации, вводят в альвеолу (рис. 2б), шинируют (рис. 2в, г) [1].

Успешно проведенная операция реплантации позволяет предотвратить атрофию костной ткани, деформацию окклюзии, что оказывает существенное влияние на целостное функционирование зубо-челюстной системы [2].

### Клинический случай

Пациентка Г. (23 года) обратилась в Стоматологическую поликлинику ГБОУ ВПО УГМУ Минздрава России с жалобами на отсутствие зуба 1.1 в зубном ряду вследствие травмы, боль, кровоточивость десны в области лунки, косметический недостаток.

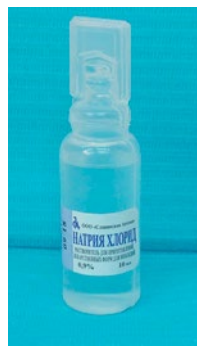Из анамнеза настоящего заболевания было установлено, что зуб был выбит в результате падения около 5-6 часов назад и хранился в физиологическом растворе.

При осмотре зуб 1.1 в зубном ряду отсутствовал. Лунка была заполнена сгустком крови. Костные стенки лунки были сохранены. На увлажненной поверхности корня зуба наблюдались фрагменты периодонта.

В хирургическом отделении была выполнена операция реплантации зуба 1.1. При подготовке к операции были удалены видимые загрязнения с поверхности корня без повреждения сохранившихся волокон связки зуба. Под инфильтрационной анестезией была проведена медикаментозная обработка лунки, установка зуба в его физиологическое положение.

Затем зуб 1.1 был шинирован непогружным способом с помощью флекс-дуги и жидкотекучего композитного материала «Filtek Ultimate Flowable» (3М ESPE), выведен из окклюзионного контакта с зубом-антагонистом путем пришлифовывания.

Пациентке была назначена антибактериальная и противовоспалительная терапия, рекомендовано



**Рис. 1.** Варианты хранения и транспортировки зуба, подвергнувшегося полному вывиху: а) физиологический раствор, б) контейнер «CuraSafe» (Curaprox)

ограничить жевательную нагрузку. Пациентка была предупреждена о вероятном изменении цвета зуба в результате потери его жизнеспособности.

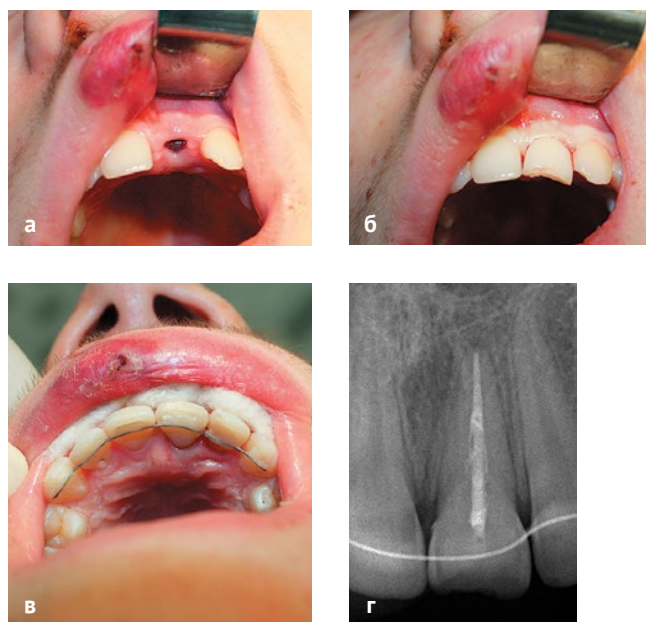После депульпирования зуба 1.1 и obturации корневого канала цементом был проведен рентгенологический контроль (рис. 3).

На ортопантомограмме после операции реплантации и депульпирования зуб 1.1 находился в зубном ряду. Признаки нарушения целостности альвеолярного отростка в области причинного зуба не определялись.

Контрольный осмотр был осуществлен через 1 месяц, затем через каждые 6 месяцев.

### Результаты контрольного осмотра через 1 месяц

Через 1 месяц после операции реплантации пациентка предъявляла жалобы на некоторое изме-



**Рис. 2.** Этапы операции реплантации: а) медикаментозная обработка лунки зуба, б) установка зуба в альвеолу, в) шинирование, г) прицельная внутриротовая рентгенограмма спустя 1 месяц

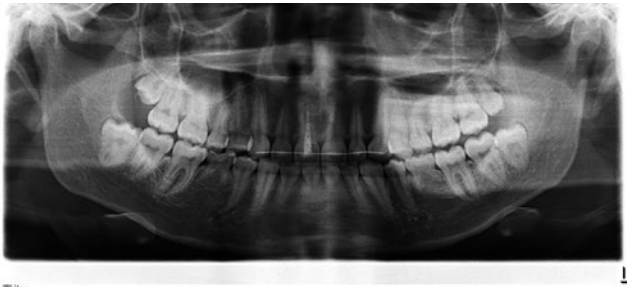

Рис. 3. Ортопантомограмма пациентки Г. после операции реплантации, шинирования и депульпирования зуба 1.1

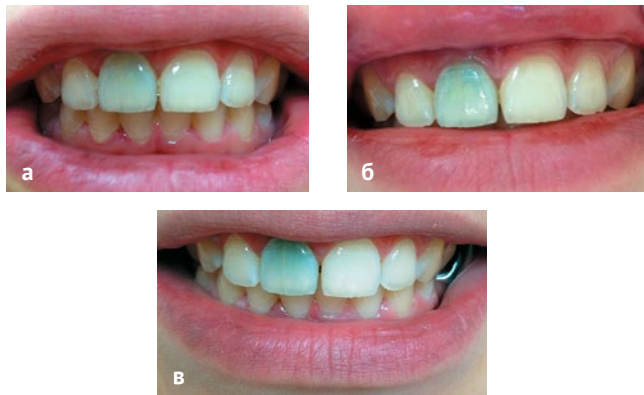

Рис. 4. Status localis в контрольные сроки после операции реплантации:

а) через 1 месяц, б) через 6 месяцев, в) через 1 год

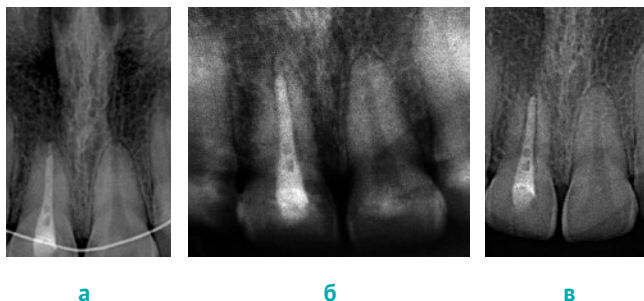


Рис. 5. Прицельные внутриротовые рентгенограммы зуба 1.1 в контрольные сроки наблюдения: а) через 1 месяц, б) через 6 месяцев, в) через 1 год

нение цвета зуба 1.1, его потемнение, тусклый, сероватый оттенок.

При осмотре зуб 1.1 находился в зубном ряду, имел сероватый цвет (рис. 4а). Целостность шины была сохранена. Перкуссия зуба 1.1 была безболезненна, слизистая оболочка альвеолярного отростка в проекции верхушки корня – без видимых патологических изменений, при пальпации – безболезненна.

На прицельной внутриротовой рентгенограмме спустя 1 месяц после операции реплантации корневой канал зуба 1.1 obturated до верхушки. Периодонтальная щель равномерной ширины на всем протяжении (рис. 5а).

Пациентке было рекомендовано явиться на контрольный осмотр и рентгенографию через 6 месяцев.

### Результаты контрольного осмотра через 6 месяцев

Спустя 6 месяцев пациентка вновь обратилась в Стоматологическую поликлинику с целью контрольного осмотра, предъявляя жалобы лишь на потемнение зуба.

При внутриротовом осмотре наблюдалось дальнейшее изменение цвета реплантированного зуба 1.1, более выраженное в пришеечной части. Иных патологических изменений в данной области обнаружено не было (рис. 4б, 5б).

### Результаты контрольного осмотра через 1 год

Через 1 год пациентка обратилась в клинику с целью коррекции цвета зуба 1.1.

При осмотре зуб 1.1 находился в зубном ряду, имел серый оттенок (рис. 4в). Перкуссия была безболезненна, слизистая оболочка альвеолярного отростка в проекции верхушки корня – без видимых патологических изменений, пальпация – безболезненна.

На рентгенограмме корневой канал зуба был запломбирован гомогенно. Патологических изменений в периапикальных тканях не определяется (рис. 5в).

Для коррекции цвета реплантированного зуба пациентке было рекомендовано изготовление керамического винира.

Таким образом, операция реплантации позволяет сохранить целостность зубного ряда пациентов, подвергшихся травме, предотвратить патологические изменения в альвеолярном отростке, а также упростить процедуру восстановления функциональных и эстетических параметров.

### ЛИТЕРАТУРА

1. Закиров Т.В., Стати Т.Н. Острая травма зубов у детей. Методические рекомендации / Екатеринбург, 2011. – 24 с.
2. Марков И.И., Иващенко А.В., Храмова И.В. Биомеханическое моделирование комплекса «штифт-зуб-пародонт» при реплантации зубов в эксперименте / Морфологические ведомости. – 2013. – №4. – С. 111-115.
3. Коваленко Е.В., Антонова А.А. Реплантации постоянных зубов у детей. Проблемы и пути решения / Фундаментальные исследования. – 2012. – №12-1. – С. 78-81.
4. Lauridsen E., Hermann N., Gerds T.A., Ahrensburg S.S., Kreiborg S., Andreasen J.O. Dental trauma. Combination injuries 3. The risk of pulp necrosis in permanent teeth with extrusion or lateral luxation injuries and concomitant crown fractures without pulp exposure / Dent Traumatol 2012, 28: 379-385.
5. Hermann N.V., Lauridsen E., Ahrensburg S.S., Gerds T.A., Andreasen J.O. Periodontal healing complications following extrusive and lateral luxation in the permanent dentition. A longitudinal cohort study / Dent Traumatol. 2012, 28: 394-402.
6. DiAngelis A.J., Andreasen J.O., Ebeleseder K.A., Kenny D.J., Trope M. International Association of Dental Traumatology guidelines for the management of traumatic dental injuries: 1. Fractures and luxations of permanent teeth / Dent Traumatol. 2012, 28:2-12.
7. <http://www.dentaltraumaguide.org>