

УДК 616.714-001-003.215-031.61-07

А.А. ШУЛЬМАН¹, А.А. ЕРЕМЕЕВ², Е.К. ВАЛЕЕВ¹, И.А. ШУЛЬМАН¹, А.М. ЕРЕМЕЕВ²¹Республиканская клиническая больница МЗ РТ, 420064, г. Казань, Оренбургский тракт, д. 138²Казанский (Приволжский) федеральный университет, 420008, г. Казань, ул. Кремлевская, д. 18

Исследования проводящих двигательных систем при травматических внутричерепных гематомах

Шульман Анна Алексеевна — старший научный сотрудник научно-исследовательского отдела, тел. (843) 237-35-23, e-mail: ani_07@mail.ru

Еремеев Антон Александрович — кандидат биологических наук, доцент кафедры физиологии человека и животных, тел. (843) 237-35-23, e-mail: aereemeev@kpfu.ru

Валеев Ельгизар Касимович — доктор медицинских наук, главный научный сотрудник научно-исследовательского отдела, тел. +7-987-296-88-52, e-mail: ekv44@mail.ru

Шульман Илья Александрович — врач отделения нейрохирургии № 2, тел. (843) 237-35-23, e-mail: rkb_nauka@rambler.ru

Еремеев Александр Михайлович — кандидат биологических наук, доцент кафедры физиологии человека и животных, тел. (843) 237-35-23, e-mail: aereemeev@kpfu.ru

В статье представлены результаты обследования 47 больных с острой черепно-мозговой травмой, осложнившейся развитием внутричерепных гематом, которым до хирургического вмешательства и в послеоперационном периоде проводились нейрофизиологические исследования с помощью транскраниальной магнитной стимуляции (ТКМС). Выявленные изменения проводящих двигательных систем позволили уточнить сторону и локализацию внутричерепной гематомы, а также судить о динамике процесса в послеоперационном периоде.

Ключевые слова: черепно-мозговая травма, внутричерепные гематомы, транскраниальная магнитная стимуляция.

A.A. SHULMAN¹, A.A. EREMEEV², E.K. VALEEV¹, I.A. SHULMAN¹, A.M. EREMEEV²¹Republic Clinical Hospital of the MH of RT, 138 Orenburgskiy Trakt, Kazan, Russian Federation, 420064²Kazan (Volga region) Federal University, 18 Kremlevskaya St., Kazan, Russian Federation, 420008

Research of conductive motor systems at traumatic intracranial hematomas

Shulman A.A. — Senior Researcher of Research Department, tel. (843) 237-34-25, e-mail: ani_07@mail.ru

Eremeev A.A. — Cand. Biol. Sc., Associate Professor of the Department of Physiology of Humans and Animals, tel. (843) 237-35-23, e-mail: aereemeev@kpfu.ru

Valeev E.K. — D. Med. Sc, Chief Researcher of Research Department, tel. +7-987-296-88-52, e-mail: ekv44@mail.ru

Shulman I.A. — doctor of Neurosurgery Department № 2, tel. (843) 237-35-23, e-mail: rkb_nauka@rambler.ru

Eremeev A.M. — Cand. Biol. Sc., Associate Professor of the Department of Physiology of Humans and Animals, tel. (843) 237-35-23, e-mail: aereemeev@kpfu.ru

The article presents the results of a survey of 47 patients with acute brain injury complicated by development of intracranial hematomas, who prior to surgery and in the postoperative period underwent neurophysiological studies using transcranial magnetic stimulation. The revealed changes of conductive motor systems helped to clarify the direction and localization of intracranial hematoma, as well as the dynamics of the process in the postoperative period.

Key words: traumatic brain injury, intracranial hematoma, transcranial magnetic stimulation.

При травматическом повреждении головного мозга происходят его структурные и функциональные изменения. Так, механическая травма черепа приводит к сдавлению мозговой ткани, натяжению и смещению ее слоев, переходящее в резкое повышение внутричерепного давления. Смещение мозгового вещества может сопровождаться разрывом мозговой ткани и сосудов, ушибом мозга. Обычно эти механические нарушения дополняются слож-

ными дисциркуляторными и биохимическими изменениями в мозге [1, 2].

В диагностике черепно-мозговых травм используются различные методы: эхоэнцефалография позволяет обнаружить смещение срединных структур, наблюдаемое при локальном отеке вследствие ушиба мозга и особенно выраженное при гематоме; при офтальмоскопии выявляются застойные диски на глазном дне и кровоизлияние в сетчатку



Таблица 1. Значения ВМП мышц группы тенар при ТКМС у здоровых испытуемых

Показатели	Стимуляция справа	Стимуляция слева
МП	59.9±2.8%	55.4±2.9%
амплитуда ВМП	3.1±0.8 мВ	3.2±0.7 мВ
латентность ВМП	15.7±1.1 мс	15.9±1.3 мс
ЦВМП	5.9±0.5 мс	5.8±0.5 мс

глаз; каротидная ангиография наряду со смещением церебральных сосудов и образованием бессосудистой зоны, свидетельствующих о наличии гематомы, может показать и тромбоз сонной артерии, обусловленный сопутствующей травмой шеи. Широко применяемые в последние годы компьютерная и магнитно-резонансные томографии имеются еще не во всех медицинских учреждениях и обладают особенностью часто выходить из строя. В то же время судить о локализации гематомы, оценивать состояние моторной коры и пирамидных путей позволяет неинвазивный метод регистрации вызванных моторных потенциалов (ВМП) при транскраниальной магнитной стимуляции (ТКМС) [3].

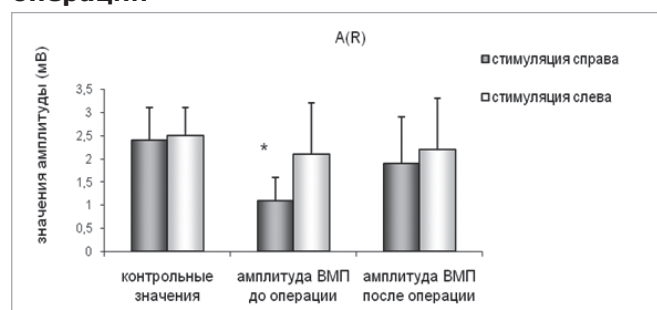
Целью работы являлось исследование проводящих двигательных систем у пациентов с черепно-мозговой травмой с использованием транскраниальной магнитной стимуляции.

Метод ТКМС базируется на появлении быстрого потока ионов в жидких средах нервной системы с образованием соответствующих электрических потенциалов. Быстро меняющееся во времени магнитное поле генерируется кратковременным пропусканием высоко амплитудного импульса тока через катушку провода. Наиболее удобным для регистрации является ответ *m. abductor digiti minimi* и *m. abductor pollicis brevis* на руках, *m. tibialis anterior* и *m. abductor hallucis* на ногах [4]. ВМП, в равной степени, регистрируют от мышц, иннервируемых черепно-мозговыми нервами [5], от мышц туловища, диафрагмы [6] и наружного сфинктера заднего прохода [7].

Материал и методы

Исследования проводили на базе отделения нейрохирургии-2 РКБ МЗ РТ. Обследовали 47 пациентов с диагнозом «черепно-мозговая травма со сдавлением головного мозга внутричерепной гематомой» (возраст пациентов от 16 до 45 лет). В качестве контроля использовали данные зарегистрированные у 20 здоровых испытуемых (возраст от 18 до 35).

Рисунок 1. Значение амплитуды ВМП у пациентов с неврологическим дефицитом в виде левостороннего гемипареза до и после операции



Примечание: * — значения параметров ВМП достоверно отличающиеся от таковых, зарегистрированных у здоровых испытуемых ($p < 0.05$)

стрированные у 20 здоровых испытуемых (возраст от 18 до 35).

У всех пациентов наблюдался неврологический дефицит: у 17 пациентов в виде правостороннего гемипареза, а у 30 пациентов в виде левостороннего гемипареза (сторона интракраниальной гематомы и ее расположение подтверждены данными КТ и МРТ). Всем пациентам было проведено хирургическое вмешательство по удалению внутричерепной гематомы.

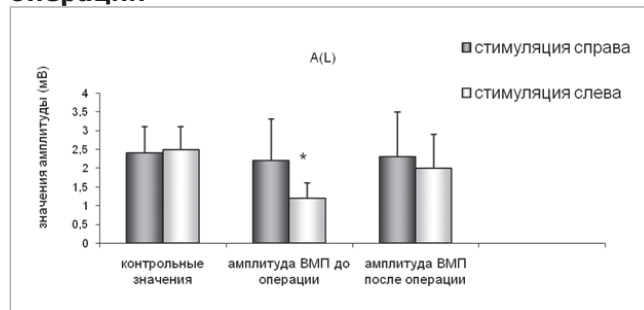
Нейрофизиологическое обследование пациентов методом ТКМС включало в себя: 1) регистрацию моторного порога (МП) вызванного потенциала (ВП); 2) максимальную амплитуду ВП; 3) латентность вызванного моторного потенциала (ВМП) и 4) центральное время моторного проведения (ЦВМП). Исследование проводили до и через 21 день после операции. Стимуляцию проводили правого и левого полушария, отводящий электрод накладывали на область мышц группы тенар справа и слева.

В таблице 1 представлены значения, зарегистрированные у здоровых испытуемых.

У всех пациентов удалось зарегистрировать ВМП. По сравнению с контрольными значениями МП у пациентов при стимуляции справа составила $81.9 \pm 7.8\%$, при стимуляции слева — $76 \pm 8.1\%$. Увеличение МП у пациентов со сдавлением головного мозга внутричерепной гематомой возможно как вследствие дисфункции кортикоспинальных путей, так и дисфункции моторной коры.

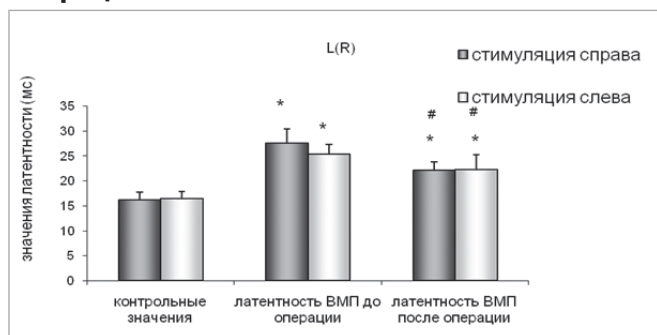
При обследовании пациентов с неврологическим дефицитом в виде левостороннего гемипареза амплитуда ВМП мышц группы тенар при стимуляции правого полушария составила 1.2 ± 0.4 мВ ($p < 0.05$), при стимуляции слева — 2.3 ± 1.2 мВ ($p > 0.05$). При обследовании пациентов с неврологическим дефицитом в виде правостороннего гемипареза амплитуда ВМП при стимуляции справа составляла 2.4 ± 1.1 мВ ($p > 0.05$), при стимуляции слева — 1.1 ± 0.3 мВ

Рисунок 2. Значение амплитуды ВМП у пациентов с неврологическим дефицитом в виде правостороннего гемипареза до и после операции



Примечание: * — значения параметров ВМП достоверно отличающиеся от таковых, зарегистрированных у здоровых испытуемых ($p < 0.05$)

Рисунок 3. Значение латентности ВМП у пациентов с неврологическим дефицитом в виде левостороннего гемипареза до и после операции



Примечание: * — значения параметров ВМП достоверно отличающиеся от таковых, зарегистрированных у здоровых испытуемых ($p < 0.05$);

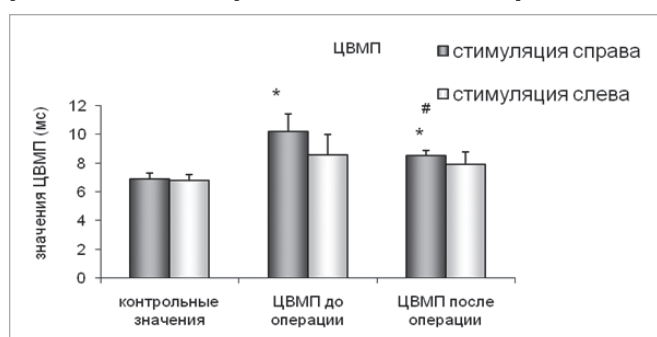
— значения параметров ВМП достоверно отличающиеся от таковых, зарегистрированных до оперативного вмешательства ($p < 0.05$)

($p < 0.05$). После проведенного хирургического вмешательства по удалению гематомы амплитуда ВМП мышц группы тенар восстанавливалась до контрольных значений. Результаты исследований представлены на рисунках 1 и 2.

Таким образом, при обследовании пациентов до операции по удалению внутримозговой гематомы отмечалось достоверное снижение значений амплитуды ВМП мышц группы тенар при стимуляции на стороне локализации гематомы, в то время как на противоположной стороне различий выявлено не было.

При обследовании пациентов с правосторонним гемипарезом латентность ВМП мышц группы тенар при стимуляции в области моторной зоны коры головного мозга слева составляла 28.1 ± 2.9 ($p < 0.05$), при стимуляции справа — 24.9 ± 1.8 мВ ($p < 0.05$). При обследовании пациентов с левосторонним гемипарезом латентность ВМП при стимуляции слева составляла 25.9 ± 1.5 мВ ($p < 0.05$), при стимуляции справа — 28.4 ± 1.1 мВ ($p < 0.05$). До проведенного хирургического лечения латентность ВМП мышц группы тенар была достоверно увеличена по срав-

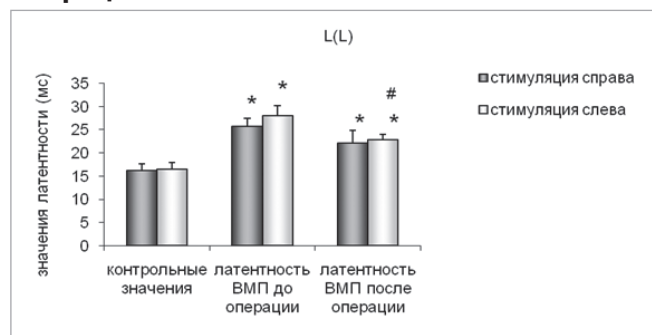
Рисунок 5. Значение ЦВМП у пациентов с неврологическим дефицитом в виде левостороннего гемипареза до и после операции



Примечание: * — значения параметров ВМП достоверно отличающиеся от таковых, зарегистрированных у здоровых испытуемых ($p < 0.05$);

— значения параметров ВМП достоверно отличающиеся от таковых, зарегистрированных до оперативного вмешательства ($p < 0.05$)

Рисунок 4. Значение латентности ВМП у пациентов с неврологическим дефицитом в виде правостороннего гемипареза до и после операции



Примечание: * — значения параметров ВМП достоверно отличающиеся от таковых, зарегистрированных у здоровых испытуемых ($p < 0.05$);

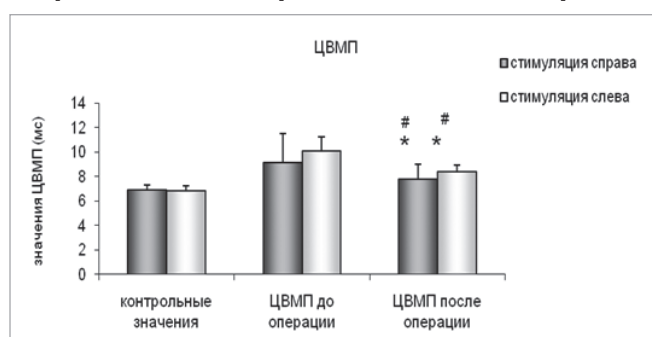
— значения параметров ВМП достоверно отличающиеся от таковых, зарегистрированных до оперативного вмешательства ($p < 0.05$)

нению со значениями полученных у здоровых испытуемых. После лечения и реабилитационных мероприятий отмечалось снижение значений латентности ВМП мышц группы тенар на стороне поражения. Результаты исследований представлены на рисунках 3 и 4.

У пациентов с правосторонней локализацией гематомы наблюдалось увеличение центрального времени моторного проведения на стороне повреждения по сравнению с аналогичными значениями, полученными у испытуемых контрольной группы. У пациентов с левосторонней локализацией гематомы также наблюдалось достоверное увеличение ЦВМП на стороне повреждения. После хирургического лечения и реабилитационного периода отмечалось статистически достоверное снижение средних значений ЦВМП мышц группы тенар. На стороне противоположной образованию гематомы существенных различий значений ЦВМП до и после проведения операции выявлено не было (рис. 5, 6).

Таким образом, отмечалось достоверное увеличение средних значений ЦВМП у больных на сто-

Рисунок 6. Значение ЦВМП у пациентов с неврологическим дефицитом в виде правостороннего гемипареза до и после операции



Примечание: * — значения параметров ВМП достоверно отличающиеся от таковых, зарегистрированных у здоровых испытуемых ($p < 0.05$);

— значения параметров ВМП достоверно отличающиеся от таковых, зарегистрированных до оперативного вмешательства ($p < 0.05$)



роне локализации гематомы по сравнению с аналогичными значениями у здоровых испытуемых. Полученные нами данные подтверждают, что локализация гематомы, а так же ее размеры и степень давления на кору головного мозга влияют на амплитудно-временные характеристики вызванных моторных потенциалов при транскраниальной магнитной стимуляции. После проведения нейрохирургического пособия по удалению внутричерепной гематомы, с целью декомпрессии коры головного мозга, наблюдался частичный или полный регресс неврологического дефицита, функционально это проявлялось изменением амплитудно-временных характеристик ВМП. Нейрофизиологический контроль методом транскраниальной магнитной стимуляции помогает определить локализацию внутричерепной гематомы, образовавшуюся в результате черепно-мозговой травмы.

ЛИТЕРАТУРА

1. Гимранов Р.Ф. Транскраниальная магнитная стимуляция / Р.Ф. Гимранов. — М.: Аллана, 2002. — 164 с.
2. Коновалов А.Н. Клиническое руководство по черепно-мозговой травме / Н.А. Коновалов, Л.Б. Лихтерман, А.А. Потапов. — М.: Антидор, 1998. — 80 с.
3. Гимранов Р.Ф. Нейрофизиологические исследования в клинике // Магнитная стимуляция в диагностике поражений нервной системы в книге / Р.Ф. Гимранов. — М., 2001. — Гл. 3. — С. 163-179.
4. Barker A.T., Jalinous R., Freeston I.L. Non-invasive magnetic stimulation of the human motor cortex // Lancet. — 1985. — Vol. 1. — P. 1106-1107.
5. Benecke R., Meyer B.U., Schonle P., Conrad B. Transcranial magnetic stimulation of the human brain: responses in muscles supplied by cranial nerves // Exp. Brain. Res. — 1988. — Vol. 71. — P. 623-632.
6. Gardevia S.C., Rothwell J.C. Activation of the human diaphragm from the motor cortex // J. Physiol. — 1987. — Vol. 384. — P. 109-118.
7. Opsoner R.J., Caramia M.D., Zarola F., Pesce F., Rossini P.M. Neurophysiological evaluation of central-peripheral sensory and motor pudentalfibres // Electroencephalogr. Clin. Neurophysiol. — 1989. — Vol. 74. — P. 260-270.