



# Исследование цветового зрения для диагностики и динамического наблюдения при рассеянном склерозе

Кучина Н.В. • Якушина Т.И. • Котов С.В. • Лапитан Д.Г. • Андрюхина О.М. • Рябцева А.А.

**Кучина Наталья Викторовна** – аспирант кафедры неврологии факультета совершенствования врачей<sup>1</sup>

✉ 141009, Московская обл., г. Мытищи, Олимпийский проспект, 6–1–3, Российская Федерация.  
Тел.: +7 (903) 164 90 42.  
E-mail: natali-2283@mail.ru

**Якушина Татьяна Игоревна** – канд. мед. наук, ст. науч. сотр. неврологического отделения<sup>1</sup>

**Котов Сергей Викторович** – д-р мед. наук, профессор, заведующий кафедрой неврологии факультета совершенствования врачей<sup>1</sup>

**Лапитан Денис Григорьевич** – науч. сотр. лаборатории медико-физических исследований<sup>1</sup>

**Андрюхина Ольга Михайловна** – мл. науч. сотр. офтальмологического отделения<sup>1</sup>

**Рябцева Алла Алексеевна** – д-р мед. наук, профессор, руководитель офтальмологического отделения<sup>1</sup>

<sup>1</sup> ГБУЗ МО «Московский областной научно-исследовательский клинический институт им. М.Ф. Владимирского»; 129110, г. Москва, ул. Щепкина, 61/2, Российская Федерация

**Актуальность.** Рассеянный склероз – заболевание, наиболее часто вызывающее неврологическую инвалидизацию. Среди проявлений рассеянного склероза зрительные расстройства обнаруживаются у большинства пациентов, при этом они обусловлены страданием не только сетчатки глаза и зрительного нерва, но и зрительных трактов, проводников головного мозга. Несмотря на то что при рассеянном склерозе используют общепринятые методы оценки зрения, ряд аспектов зрительной функции остается без внимания, в частности не изучается состояние цветового зрения.

**Цель** – исследование и оценка цветового зрения у пациентов с рассеянным склерозом.

**Материал и методы.** В группе исследования наблюдались 110 человек в возрасте старше 18 лет с ранее установленным диагнозом рассеянного склероза. Проводилась оценка неврологического статуса, для оценки тяжести неврологических нарушений использовались функциональные шкалы, принимались во внимание данные нейровизуализации, медицинской документации, уточнялся анамнез заболевания. Цветовое зрение у пациентов оценивалось с помощью дихотомического теста Фарнворта (Farnsworth dichotomous test). В качестве контроля изучено состояние цветового зрения у группы здоровых

добровольцев – 20 человек (8 мужчин и 12 женщин, средний возраст  $29,1 \pm 1,4$  года).

**Результаты.** При рассеянном склерозе нарушения цветового зрения во всех возрастных группах регистрировались достоверно чаще, чем в контрольной группе (89,1% против 65%,  $p < 0,05$ ), при этом дейтеранопия выявлена у 18,6% больных рассеянным склерозом, протанопия – у 17,3%, тританопия – у 7,3%. Достоверно значимые нарушения цветового зрения положительно коррелировали со степенью инвалидизации по расширенной шкале оценки степени инвалидизации EDSS (Expanded Disability Status Scale) и не имели четкой зависимости от длительности заболевания и наличия в анамнезе у пациентов ретробульбарного неврита.

**Заключение.** У больных рассеянным склерозом нарушение цветового зрения является отражением текущего патологического процесса. Выявлена положительная корреляция между тяжестью неврологических расстройств по шкале EDSS и выраженностью зрительных нарушений, что позволяет предложить использование дихотомического теста Фарнворта для динамического контроля состояния больных рассеянным склерозом.

**Ключевые слова:** рассеянный склероз, дебют, экзацербация, дихотомический тест Фарнворта, дисхроматоПСия, оптический неврит.

**Р**ассеянный склероз – тяжелое заболевание центральной нервной системы. Проблема диагностики и лечения рассеянного склероза важна в социально-экономическом плане, поскольку заболевание приводит к стойкой инвалидизации, социальной дезадаптации и ухудшению качества жизни больных, большинство из которых лица молодого возраста.

Хотя диагноз рассеянного склероза в первую очередь клинический, тем не менее наряду с клиническими признаками для диагностики используют дополнительные исследования. Офтальмологическое обследование включает определение остроты зрения, выявление скотом, оценку полей зрения. Важную роль отводят исследованию зрительных вызванных потенциалов мозга, что позволяет выявить клинически «немые» очаги демиелинизации, нарушающие проведение импульсов по волокнам зрительного анализатора. Доказательным подтверждением рассеянного склероза является обнаружение олигоклональных антител в спинномозговой жидкости. К наиболее информативным методам диагностики рассеянного склероза относят магнитно-резонансную томографию (МРТ), позволяющую выявить распространенность патологического процесса в пространстве и времени. При этом очаги чаще всего располагаются в перивентрикулярном пространстве больших полушарий мозга, стволе мозга, мозжечке, могут выявляться в хиазме и зрительных нервах.

На сегодняшний день общепризнанными критериями диагностики рассеянного склероза считаются диагностические критерии МакДональда пересмотра 2010 г. [1], которых специалисты придерживаются в повседневной практике при постановке диагноза. Клиническое исследование с использованием расширенной шкалы оценки степени инвалидизации EDSS (Expanded Disability Status Scale) J.F. Kurtzke [2] и методики комплексной функциональной оценки MSFC (Multiple Sclerosis Functional Composite), используемой при рассеянном склерозе для выявления функциональных нарушений, не всегда позволяет адекватно оценивать тяжесть состояния пациента, степень прогрессирования заболевания, уровень процесса нейродегенерации. Даже нейромониторинг с применением динамического МРТ-исследования не всегда позволяет адекватно отслеживать изменения состояния пациента. Именно поэтому одной из важных задач представляется поиск новых методов диагностики рассеянного склероза, с помощью которых можно было бы объективно оценить степень

прогрессирования заболевания, эффективность подобранной терапии, а также осуществлять динамическое наблюдение за течением рассеянного склероза [3, 4]. Своевременная диагностика заболевания и раннее начало терапии препаратами, изменяющими течение рассеянного склероза, позволяют добиться снижения числа обострений и замедления прогрессирования заболевания, однако используемые сейчас клиничко-нейровизуализационные методы не во всех случаях дают возможность правильно оценить эффективность терапии.

Ретробульбарный оптический неврит – самое распространенное офтальмологическое проявление рассеянного склероза, наблюдающееся уже в начале заболевания у половины больных, у которых спустя 5–7 лет развивается развернутая клиника заболевания. Картина острого неврита наблюдается у пациентов в 35–55% случаев. В 45–65% поражение зрительного нерва протекает только субклинически, больные могут сразу не обращаться за медицинской помощью, и только через несколько лет при обследовании у них обнаруживаются симптомы поражения различных отделов центральной нервной системы [5, 6]. Ретробульбарный оптический неврит обычно проявляется быстрым снижением остроты зрения в течение нескольких часов, иногда 1–2 дней или недели, больных также беспокоят повышенная чувствительность к яркому свету, нарушение контрастности, предметы им кажутся тусклыми. Нарушение зрения сопровождается появлением центральной, реже парацентральной скотомы, которую больной ощущает как «пятно перед глазом», сужением полей зрения (нередко этому предшествует боль, локализующаяся в области глазницы и усиливающаяся при движении глазного яблока, особенно при взгляде вверх), нарушениями зрачковых реакций на свет. При офтальмоскопии выявляются гиперемия и отек зрительного нерва, нечеткость, ступенчатость границ, изменения макулярной области сетчатки. В острой стадии неврита могут также появляться признаки частичной атрофии диска зрительного нерва: побледнение височных половин диска с преимущественным поражением папилломакулярного пучка и сужением артерий. Прогноз в отношении восстановления зрения у больных с ретробульбарным оптическим невритом благоприятный, на фоне проведения пульс-терапии глюкокортикоидными гормонами происходит полное или частичное восстановление зрения.

Глаз человека способен различать 130–250 чистых цветовых тонов, причем за цветовое



и яркостное восприятие глаза отвечают два различных вида нервных клеток – колбочки регистрируют цветовую компоненту светового потока, а палочки – яркостную. Восприятие цвета основано на активации различных типов колбочковых рецепторов, характеризующихся максимальной чувствительностью в трех различных диапазонах: красном (протан), зеленом (дейтеран) и синем (тритан). Цветовое зрение зависит от центральных фотопических участков сетчатки, где преимущественно располагаются колбочки, при этом цветовая чувствительность максимальна в центре сетчатки и распространяется на 25–30° поля зрения. За этой гранью исчезает восприятие красного и зеленого цветов, а к периферии цветовое зрение исчезает полностью.

Нарушения цветового зрения могут быть как врожденными, так и приобретенными, возможная причина приобретенных аномалий цветового зрения – повреждение желтого пятна или зрительного нерва. Правило Кельнера гласит, что при поражении зрительного нерва в большей степени страдает красно-зеленая часть, тогда как при повреждении пятна – сине-желтая. Существует несколько методов изучения цветового зрения: псевдоизохромные тестовые таблички, пробы на сопоставление оттенков и аномалоскопия.

Традиционно при осмотре больных рассеянным склерозом уделяется внимание оценке высококонтрастного черно-белого зрения (острота зрения по таблице Сивцева) и выявлению скотом, хотя отмечено, что у больных рассеянным склерозом возможно нарушение цветового зрения. Нарушение цветовосприятия (дисхроматопсия) является отличительной особенностью оптических невритов при демиелинизирующих заболеваниях и выявляется в 88–94% случаев [7, 8, 9].

Различают три вида расстройства цветового зрения: тританопию (неспособность различать синий цвет), дейтеранопию (неспособность различать зеленый) и протанопию (неспособность различать красный, встречается реже и часто не диагностируется).

Целью нашей работы было исследование и оценка состояния цветового зрения у пациентов с рассеянным склерозом по сравнению с контрольной группой здоровых лиц.

## Материал и методы

В опытную группу вошли 110 больных рассеянным склерозом в возрасте старше 18 лет (средний возраст  $33,9 \pm 0,9$  года), из них 41 мужчина (средний возраст  $32,5 \pm 1,2$  года) и 69 женщин (средний возраст  $34,8 \pm 1,2$  года), обследовано

220 глаз. Средняя длительность течения рассеянного склероза составила  $8,7 \pm 0,6$  года, у мужчин –  $8,6 \pm 0,8$  года, у женщин –  $8,7 \pm 0,7$  года. Давность заболевания 0–5 лет отмечена у 44, 6–10 лет – у 41, более 10 лет – у 25 больных.

Контрольную группу составили 20 здоровых добровольцев (8 мужчин и 12 женщин), средний возраст  $29,1 \pm 1,4$  года.

При проведении исследования учитывались данные анамнеза и представленной медицинской документации, невровизуализации и уточнялись первые симптомы заболевания, расцениваемые в дальнейшем как дебют рассеянного склероза. У наибольшего количества ( $n=28$ ) пациентов заболевание дебютировало в виде ретроульбарного оптического неврита одного или обоих глаз, двигательные нарушения отмечались у 22, чувствительные нарушения – у 25, координаторные нарушения – у 20, сочетание клинических симптомов – у 15 пациентов. Возраст начала заболевания у мужчин составил  $24,6 \pm 1,04$  года, у женщин –  $26,1 \pm 1,03$  года. Поздний дебют заболевания (в возрасте после 40 лет) отмечен у 8 из 110 обследованных, наличие ретроульбарного неврита в анамнезе – у 4.

Распределение по типам течения заболевания было следующим: ремиттирующее течение рассеянного склероза отмечено у 91, вторично-прогрессирующее – у 15, первично-прогрессирующее – у 4 больных. Ретроульбарный неврит перенесли 48 больных рассеянным склерозом, из них 14 – с вовлечением обоих глаз, частичная атрофия диска зрительного нерва обоих глаз выявлена у 22 пациентов.

Оценка функционального состояния больных рассеянным склерозом проводилась по расширенной шкале оценки тяжести EDSS. Степень инвалидизации по шкале EDSS у больных рассеянным склерозом с нарушением цветовосприятия составила  $3,6 \pm 0,1$  балла, без нарушений –  $2,7 \pm 0,2$  балла ( $p=0,001$ ).

Показатель EDSS менее 3 баллов имели 52 пациента (13 мужчин и 39 женщин), средний возраст  $31,7 \pm 1,1$  года, средняя длительность заболевания  $7,3 \pm 0,7$  года. Показатель EDSS 3–6 баллов имели 58 пациентов (28 мужчин и 30 женщин), средний возраст  $35,9 \pm 1,4$  года, средняя длительность заболевания  $9,8 \pm 0,9$  года.

В качестве нейроофтальмологического мониторинга для оценки нарушений цветовосприятия в группе пациентов с рассеянным склерозом и в контрольной группе проводили дихотомический тест Фарнворта (Farnsworth dichotomous test). Суть теста заключается в следующем:

пациенту при стандартном дневном освещении требуется расположить 15 цветных квадратов в хроматическом порядке, отталкиваясь от крайнего изначально заданного оттенка. После выполнения задачи методом компьютерного анализа, основанного на принципах A.J. Vingrys и P.E. King-Smith, определялись неверно установленные цветные квадраты и оценивалось значение каждой ошибки [10]. При этом оказалось, что здоровый испытуемый из группы контроля в случае ошибки неверно устанавливал не более 1–2 цветных квадратов, при различных же аномалиях цветового зрения ошибки были более существенными, причем, учитывая идентифицируемый в ходе исследования индивидуальный угол дефицита цветового видения, можно было количественно определить тип нарушения цветового зрения.

Проведена сравнительная оценка выполнения теста в группе больных и контрольной группе, также исследовали влияние ретробульбарного неврита в анамнезе на наличие нарушений восприятия цветового зрения у больных рассеянным склерозом.

Для статистической обработки полученных в ходе исследования данных использовали пакет компьютерных программ Microsoft Excel Started 2010, Statistica 6.0. С целью проверки гипотезы о принадлежности выборки закону нормального распределения использовался критерий Колмогорова – Смирнова. Достоверность полученных различий разности средних показателей, соответствующих нормальному закону распределения, оценивалась с помощью парного t-критерия Стьюдента. Для сравнения двух дихотомических шкал использовался метод отношения шансов (ОШ). Различия между группами

признаны значимыми на уровне статистической достоверности  $p < 0,05$ .

## Результаты

В ходе исследования дисхроматопсия была выявлена у 98 (89,1%) из 110 больных с рассеянным склерозом, из них у 68 (61,8%) – на оба глаза; диагностически значимые нарушения – у 68 (61,8%), из которых у 28 (25,5%) – на оба глаза. В группе контроля дисхроматопсия определялась у 13 (65%) из 20, при этом у 3 (15%) – на оба глаза, значимые нарушения цветового зрения на одном глазу – у 3 (15%), значимые нарушения обоих глаз не обнаружены.

При рассеянном склерозе выявлены следующие значимые расстройства цветовосприятия: дейтеранопия – 41 (18,6%), протанопия – 38 (17,3%), тританопия – 16 (7,3%) глаз. Достоверной связи между перенесенным ретробульбарным невритом на одном из глаз и наличием дисхроматопсии этого глаза на момент проведения исследования не выявлено (ОШ 2,0821; 95% доверительный интервал (ДИ) 0,9733–4,4541,  $p = 0,0587$ ). Установлено также отсутствие достоверной связи между наличием ретробульбарного неврита одного из глаз в анамнезе и наличием значимого расстройства цветовосприятия (дейтеран/протан/тритан) у данного глаза на момент проведения исследования (ОШ 1,2727; 95% ДИ 0,7069–2,2915,  $p = 0,4215$ ).

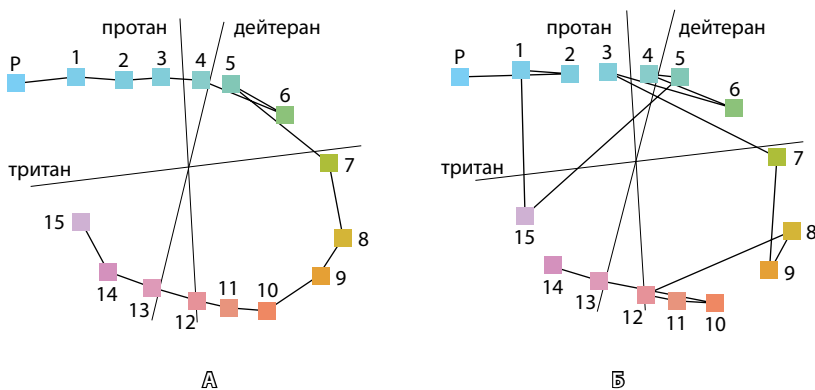
Выявлено статистически достоверное различие значений среднего возраста и EDSS у пациентов с нарушением цветовосприятия и без него. Так, средний возраст больных с нарушением цветовосприятия составил  $34,6 \pm 0,7$  года, без нарушений –  $31,4 \pm 1,3$  года ( $p = 0,032$ ), среднее значение EDSS у больных с нарушением цветовосприятия составило  $3,6 \pm 0,1$  балла, без нарушений –  $2,7 \pm 0,2$  балла ( $p = 0,001$ ).

Нарушения цветовосприятия у пациентов с рассеянным склерозом, выявленные в результате исследования, сохранялись спустя год при динамическом наблюдении, что может быть отражением текущего процесса нейродегенерации (ОШ 9,33; 95% ДИ 1,62–53,6,  $p = 0,0123$ ).

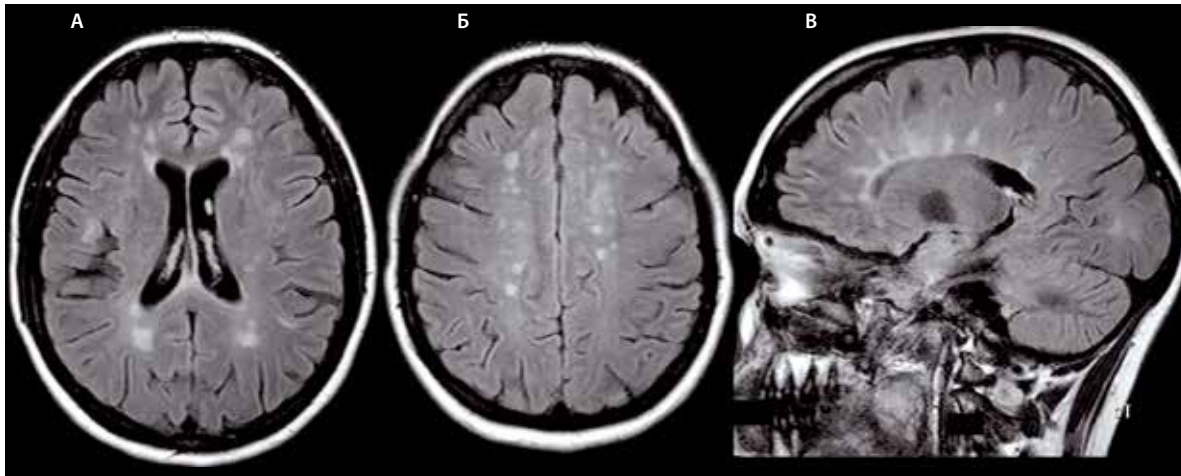
Приводим клинический пример.

Пациент Н. 1990 года рождения, дебют заболевания отмечен в 18 лет, длительность заболевания – 8 лет. Диагноз: Рассеянный склероз. Ремиттирующее течение. Стадия неполной ремиссии. Частичная атрофия зрительного нерва обоих глаз. EDSS 2,5 балла.

Проводилась оценка цветового зрения с использованием компьютерной программы «Дихотомический тест Фарнsworthа» (рис. 1). Результаты МРТ головного



**Рис. 1.** Диаграммы оценки цветового зрения у больного рассеянным склерозом с использованием дихотомического теста Фарнsworthа (D-15 тест): **А** – левый глаз (OS): нарушения цветового зрения не выявлено; **Б** – правый глаз (OD): тританопическое нарушение цветового зрения



**Рис. 2.** Магнитно-резонансная томограмма головного мозга больного рассеянным склерозом, режим FLAIR: **А** – множественные гиперинтенсивные перивентрикулярные и субкортикальные очаги, **Б** – множественные гиперинтенсивные юкстакортикальные очаги, **В** – множественные гиперинтенсивные супра- и инфратенториальные очаги, а также очаги в толще валика мозолистого тела

мозга выявили множественные гиперинтенсивные юкстакортикальные, паравентрикулярные и инфратенториальные очаги (рис. 2). С 01.2013 получает терапию натализумабом 300 мг внутривенно капельно 1 раз в 4 недели. За время лечения эпизодов обострения не отмечено, при повторных МРТ активных очагов не выявлено, отрицательной динамики по показателям EDSS, MSFC и дихотомическому тесту Фарнsworthа не обнаружено.

### Обсуждение и выводы

Нарушение зрения является одним из наиболее распространенных клинических проявлений рассеянного склероза. Временное снижение зрения отмечают до 80% пациентов, а почти у половины больных эти симптомы оказываются первыми признаками заболевания. Самыми частыми жалобами являются размытость и искажение зрения, нередко пациент не может однозначно охарактеризовать те изменения, которые у него имеются. Следует отметить, что даже у пациентов с остротой зрения 1,0 периодически возникают проблемы со зрением. Причиной этому могут быть явления демиелинизации или нейродегенерации как в самом зрительном нерве, так и в афферентных зрительных путях в веществе головного мозга вплоть до первичной зрительной коры, а также в волокнах, связывающих первичные, вторичные и третичные поля, в том числе и комиссуральные волокна. Причиной зрительных нарушений может стать дисфункция глазодвигательной системы. Эти симптомы могут предшествовать или возникать вместе с другими симптомами

заболевания, но всегда отмечаются пациентами как наиболее значимые, влияющие на качество жизни [5, 7, 11].

В результате проведенного исследования обнаружено, что дисхроматопсия статистически достоверно чаще встречается у больных рассеянным склерозом по сравнению со здоровыми лицами. Показано, что нарушения цветового зрения были отмечены достоверно чаще во всех возрастных группах. Достоверно значимые нарушения цветового зрения коррелировали со степенью инвалидизации по шкале EDSS и не зависели от длительности заболевания и наличия в анамнезе у пациентов ретробульбарного неврита. Поэтому можно предполагать, что нарушение цветового зрения является отражением текущего нейродегенеративного процесса.

Учитывая частое субклиническое вовлечение органа зрения в демиелинизирующий и нейродегенеративный процессы при рассеянном склерозе, оценка состояния зрительного анализатора имеет большое значение как в диагностике, так и в динамическом наблюдении за течением нейродегенеративного процесса у данной категории больных. Применение в клинической работе невролога дихотомического теста Фарнsworthа в качестве дополнительного метода обследования больных рассеянным склерозом позволяет выявить раннее вовлечение зрительного анализатора в патологический процесс, уточнить диагноз, что необходимо для своевременного начала иммуномодулирующей терапии, а также оценки ее эффективности при дальнейшем динамическом наблюдении. ©



## Литература (References)

1. Polman CH, Reingold SC, Banwell B, Clanet M, Cohen JA, Filippi M, Fujihara K, Havrdova E, Hutchinson M, Kappos L, Lublin FD, Montalban X, O'Connor P, Sandberg-Wollheim M, Thompson AJ, Waubant E, Weinstenker B, Wolinsky JS. Diagnostic criteria for multiple sclerosis: 2010 revisions to the McDonald criteria. *Ann Neurol*. 2011;69(2):292–302.
2. Kurtzke JF. Rating neurologic impairment in multiple sclerosis: an expanded disability status scale (EDSS). *Neurology*. 1983;33(11):1444–52.
3. Гусев ЕИ, Завалишин ИА, Бойко АН, ред. Рассеянный склероз и другие демиелинизирующие заболевания. М.: Миклош; 2004. 540 с. (Gusev EI, Zavalishin IA, Boyko AN, editors. Multiple sclerosis and other demyelinating diseases. Moscow: Miklosh; 2004. 540 p. Russian).
4. Котов СВ, Якушина ТИ, Лиждвой ВЮ. Клинико-эпидемиологические аспекты рассеянного склероза в Московской области. Журнал неврологии и психиатрии им. С.С. Корсакова. 2012;112(3):60–2. (Kotov SV, Yakushina TI, Lizhdvoï Vlu. [Clinical and epidemiological aspects of multiple sclerosis in the Moscow region]. *Zh Nevrol Psikhiatr Im S S Korsakova*. 2012;112(3 Pt 1):60–2. Russian).
5. Кучина НВ, Андрияхина ОМ, Лапитан ДГ, Якушина ТИ, Котов СВ, Рябцева АА. Цветовое и контрастное зрение у пациентов с рассеянным склерозом в Московской области. Клиническая геронтология. 2014;(9–10):18–21. (Kuchina NV, Andryukhina OM, Lapitan DG, Yakushina TI, Kotov SV, Ryabtseva AA. [Color and contrast visual acuity in patients with multiple sclerosis in Moscow Region]. *Klinicheskaya gerontologiya*. 2014;(9–10):18–21. Russian).
6. Cettomai D, Pulicken M, Gordon-Lipkin E, Salter A, Frohman TC, Conger A, Zhang X, Cutter G, Balcer LJ, Frohman EM, Calabresi PA. Reproducibility of optical coherence tomography in multiple sclerosis. *Arch Neurol*. 2008;65(9):1218–22.
7. Maier K, Kuhnert AV, Taheri N, Sättler MB, Storch MK, Williams SK, Bähr M, Diem R. Effects of glatiramer acetate and interferon-beta on neurodegeneration in a model of multiple sclerosis: a comparative study. *Am J Pathol*. 2006;169(4):1353–64.
8. Plainis S, Tzatzala P, Orphanos Y, Tsilimbaris MK. A modified ETDRS visual acuity chart for European-wide use. *Optom Vis Sci*. 2007;84(7):647–53.
9. Schneider E, Zimmermann H, Oberwahrenbrock T, Kaufhold F, Kadas EM, Petzold A, Bilger F, Borisow N, Jarius S, Wildemann B, Ruprecht K, Brandt AU, Paul F. Optical Coherence Tomography Reveals Distinct Patterns of Retinal Damage in Neuromyelitis Optica and Multiple Sclerosis. *PLoS One*. 2013;8(6):e66151.
10. Vingrys AJ, King-Smith PE. A quantitative scoring technique for panel tests of color vision. *Invest Ophthalmol Vis Sci*. 1988;29(1):50–63.
11. Walter SD, Ishikawa H, Galetta KM, Sakai RE, Feller DJ, Henderson SB, Wilson JA, Maguire MG, Galetta SL, Frohman E, Calabresi PA, Schuman JS, Balcer LJ. Ganglion cell loss in relation to visual disability in multiple sclerosis. *Ophthalmology*. 2012;119(6):1250–7.

# Assessment of color vision for diagnosis and dynamic monitoring of multiple sclerosis

Kuchina N.V. • Yakushina T.I. • Kotov S.V. • Lapitan D.G. • Andryukhina O.M. • Ryabtseva A.A.

**Background:** Multiple sclerosis is regarded as the most frequent cause of neurological disability. Visual disturbances are common and may be due to pathology of retina, optic nerve and cerebral conduction tracts (optic tract). Routine methods of assessment of visual function are insufficient in diagnosing some visual problems including color vision disturbances.

**Aim:** To assess color vision in patients with multiple sclerosis.

**Materials and methods:** We examined 110 patients (age > 18 years old) with previously diagnosed multiple sclerosis. Neurological status was assessed using functional scales; results of neuroimaging, medical records and history were taken into account. Color vision was examined using Farnsworth dichotomous test. Control group included 20 healthy volunteers (8 men, 12 women, mean age 29.1 ± 1.4 years old).

**Results:** In patients with multiple sclerosis, color vision defects were significantly more prevalent compared to the control group (89.1% vs. 65%,  $p < 0.05$ ). Deuteranopia was found in 18.6% of patients with multiple sclerosis, protanopia in 17.3%, tritanopia in 7.3% of patients. Significant color vision defects positively correlated with disability level of the Expanded Disability Status Scale (EDSS) and were independent of disease duration and history of retrobulbar neuritis.

**Conclusion:** In patients with multiple sclerosis, color vision defects were associated with the activity of pathological process. Severity of neurological disability level estimated by EDSS positively correlated with visual disturbances. Thus, Farnsworth dichotomous test may be recommended for dynamic monitoring of multiple sclerosis.

**Key words:** multiple sclerosis, onset, exacerbation, Farnsworth dichotomous test, dyschromatopsia, optic neuritis.

**Kuchina Natal'ya Viktorovna** – PhD student, Neurology Department, Postgraduate Medical School<sup>1</sup>

✉ 6–1–3 Olimpiyskiy prospekt, Mytishchi, Moskovskaya obl., 141009, Russian Federation.  
Tel.: +7 (903) 164 90 42.  
E-mail: natali-2283@mail.ru

**Yakushina Tat'yana Igorevna** – PhD, Senior Research Associate, Neurology Department<sup>1</sup>

**Kotov Sergey Viktorovich** – MD, PhD, Professor, Chief of the Neurology Department, Postgraduate Medical School<sup>1</sup>

**Lapitan Denis Grigor'evich** – Research Associate, Medical Physics Laboratory<sup>1</sup>

**Andryukhina Ol'ga Mikhaylovna** – Junior Research Associate, Ophthalmology Department<sup>1</sup>

**Ryabtseva Alla Alekseevna** – MD, PhD, Professor, the Head of the Ophthalmology Department<sup>1</sup>

<sup>1</sup> Moscow Regional Research and Clinical Institute (MONIKI); 61/2 Shchepkina ul., Moscow, 129110, Russian Federation