

ИСПОЛЬЗОВАНИЕ ПРОДЛЕННЫХ ПЕРИФЕРИЧЕСКИХ БЛОКАД ПЛЕЧЕВОГО СПЛЕТЕНИЯ ПРИ ЛЕЧЕНИИ КОНТРАКТУР ЛОКТЕВЫХ СУСТАВОВ У ДЕТЕЙ С АРТРОГРИПОЗОМ

Д.В. Заболотский², А.Г. Баиндурашвили¹, О.Е. Агранович¹, А.Н. Савенков¹, С.И. Трофимова¹

¹ФГБУ «Научно-исследовательский детский ортопедический институт им. Г.И. Турнера»

Минздравсоцразвития России,

директор – член-кор. РАМН д.м.н. профессор А.Г. Баиндурашвили

²ГБОУ ВПО Санкт-Петербургская государственная педиатрическая медицинская академия

Минздравсоцразвития России,

директор – д.м.н. профессор В.В. Леванович

Санкт-Петербург

Деформации локтевого сустава находятся на третьем месте по частоте поражения опорно-двигательного аппарата у больных с артрогрипозом. В большинстве случаев активное сгибание в локтевом суставе у больных с артрогрипозом отсутствует, пассивное сгибание ограничено или сохранено. Для получения достаточной амплитуды пассивных движений при разгибательных контрактурах производят задний артролиз локтевых суставах и удлинение сухожилия трехглавой мышцы плеча. С целью восстановления активного сгибания выполняются транспозиции различных групп мышц в позицию двуглавой мышцы плеча в изолированном виде или в сочетании с мобилизацией локтевого сустава. С 2010 по 2011 годы в отделении артрогрипоза ФГБУ «НИДОИ им. Г.И. Турнера» Минздравсоцразвития России были выполнены продленные блокады плечевого сплетения у 23 пациентов с артрогрипозом с разгибательными контрактурами локтевых суставов, что в сочетании с восстановительным лечением, позволило в короткие сроки значительно улучшить амплитуду движений в локтевом суставе.

Ключевые слова: артрогрипоз, контрактуры локтевых суставов, продленные периферические блокады.

THE USE OF PROLONGED BLOCK OF PLEXUS AXILLARIS IN CHILDREN WITH EXTENSION CONTRACTURES OF THE ELBOWS DUE TO ARTHROGRYPOSIS

D.V. Zabolotskiy, A.G. Baidurashvili, O.E. Agranovich, A.N. Savenkov, S.I. Trofimova

Elbow deformities is one of the most widespread pathologies in patients with arthrogryposis. In the majority of the cases children have extension contractures. Most of the children have limitation of active and passive movements in elbow.

The aim of this research was to establish the efficiency of prolonged block of plexus axillaris in children with extension contractures of the elbows due to arthrogryposis.

From 2010 to 2011 we performed prolonged block of plexus axillaris in 23 children with arthrogryposis after mobilization of elbow. During catheterization of perineural space we use ultrasound navigation and neurostimulation. We carry out elbow capsulotomy and V-Y triceps lengthening with (or without) transposition muscles. Prolonged block of plexus axillaris after these operation helps to improve passive movements in the elbow (the average passive flexion was 80-50°, passive extension was 170-160°). The mean time of rehabilitation was 3 weeks. Combination of this method with physiotherapy helps to restore range of motion in elbow in patients with arthrogryposis.

Key words: arthrogryposis, prolonged block of plexus axillaris, elbow contracture, children.

Артрогрипоз – врожденное заболевание, характеризующееся множественными контрактурами суставов верхних и нижних конечностей, гипо- или атрофией мышц, поражением мотонейронов спинного мозга [4, 14].

Деформации локтевого сустава находятся на третьем месте по частоте поражения опорно-двигательного аппарата у больных с артрогрипозом и встречаются в 25–95% случаев [16, 19]. Разгибательные контрактуры локтевых суставов встречаются чаще (67–92%), чем сгибательные (8–33%) [3, 6, 19].

В большинстве случаев активное сгибание в локтевом суставе у больных с артрогрипозом отсутствует вследствие гипоплазии (аплазии) *m. biceps brachii*, *m. brachialis*, пассивное сгибание ограничено или сохранено [3, 6, 8, 13]. Трехглавая мышца плеча, находящаяся в состоянии ретракции, а также рубцово-измененная капсула локтевого сустава оказывают значительное сопротивление при попытке пассивного сгибания конечности [8].

Для получения достаточной амплитуды пассивных движений в локтевых суставах при раз-

гибательных контрактурах производят задний артролиз с капсулотомией и удлинением сухожилия трехглавой мышцы плеча [3, 5, 10, 12, 16, 18, 20].

С целью восстановления активного сгибания выполняют транспозицию различных групп мышц в позицию двуглавой мышцы плеча в изолированном виде или в сочетании с мобилизацией локтевого сустава [3, 11, 13, 15–19].

Восстановление движений в локтевом суставе после мобилизующих операций у больных с артрогрипозом представляет большие сложности в связи с выраженным рубцовым процессом в области капсулы сустава, а также часто наблюдающейся инконгруэнтностью суставных поверхностей, особенно у детей старшего возраста.

Анализ доступной литературы не выявил данных о применении продленных периферических блокад при лечении контрактур локтевых суставов у больных с артрогрипозом. Консервативные методы разработки контрактур суставов без предупреждения проведения ноцицептивных стимулов могут приводить к возбуждению отрицательных эмоциональных зон гипоталамуса, который активирует лимбическую систему, вызывая дискомфортное состояние и психогенные расстройства по типу рудиментарной соматовегетативной дисфункции. Тем не менее, известно, что за счет блокады Na-каналов в периферических нейрональных структурах происходит прерывание нервно-мышечного импульса с эффектом защиты боль-модулирующих систем спинного мозга от ноцицептивной стимуляции и разрывом патологической альгической системы [2, 7]. При анестезии нервного ствола или сплетения нарушаются все виды чувствительности в зоне иннервации, и при изменении доз определенных местных анестетиков можно добиться миоплегии [1]. Десимпатизация зоны, иннервируемой заблокированным нервом, вызывает регионарное расширение сосудов и сопровождается локальным повышением температуры [2, 9].

Цель исследования – изучение эффективности использования продленных блокад плечевого сплетения в комплексе лечения разгибательных контрактур локтевых суставов у детей с артрогрипозом.

Материал и методы

С 2010 по 2011 г. в отделении артрогрипоза ФГБУ «НИДОИ им. Г.И. Турнера» Минздравсоцразвития России были выполнены продленные блокады плечевого сплетения у 23 пациентов с артрогрипозом с разгибательными контрактурами локтевых суставов в возрасте от 3 лет 5 месяцев до 11 лет 4 месяцев. Противопоказаниями к выполнению данного вмешательства являлись: наличие периферических нейропатий, непереносимость местных анестетиков, инфицирование кожных покровов в месте пункции.

Катетеризацию перинеурального пространства выполняли нижнеключичным (n=12) и аксиллярным (n=11) доступами с использованием наборов SonoLong NanoLine (Pajunk) и Contiplex (B. Braun). Все блокады проводили с использованием ультразвуковой (УЗ) навигации (портативный аппарат УЗ E5aot) линейными высокочастотными датчиками (12 МГц) и нейростимуляцией (MultiStim SWITCH Pajunk).

Критериями выбора метода хирургического лечения разгибательных контрактур локтевого сустава у больных с артрогрипозом являлся объем пассивного сгибания в суставе. В тех случаях, когда пассивное сгибание отсутствовало или было менее 110°, выполнялась мобилизация локтевого сустава, включающая в себя заднюю артротомию, рассечение коллатеральных связок и удлинение трехглавой мышцы плеча. Через 3 недели после операции на фоне продленной блокады плечевого сплетения осуществляли разработку пассивных движений в локтевом суставе в сочетании с ФТЛ, массажем, механотерапией (10 пациентов) (рис. 1). Катетеризацию перинеурального пространства проводили в условиях операционной под ингаляционной анестезией севофлураном. Первые часы после инъекции местного анестетика (наропин 0,5% – 2 мг/кг) пациенты находились под наблюдением в палате интенсивной терапии. Дальнейшее интермиттирующее введение 0,5% ропивикаина в перинеуральное пространство в дозе 2 мг/кг за 40–60 минут до двигательной реабилитации суставов и наложения гипсовых повязок выполняли в хирургическом отделении. Временной интервал между введениями составлял 5 часов.

В тех случаях, когда пассивное сгибание в локтевом суставе составляло от 110° до 80°, мобилизацию локтевого сустава сочетали с одновременным восстановлением активных движений путем транспозиции различных групп мышц из анатомических областей, окружающих плечевой сустав (4 больных). Через 3–4 недели после операции начинали восстановительное лечение на фоне блокады плечевого сплетения, что значительно облегчало возможность восстановления пассивных движений в суставе (рис. 2).

Кроме того, при невозможности пассивного сгибания до 70° в локтевом суставе после ранее выполненного артролиза (в сроки до 6 месяцев после операции) дальнейшее восстановление активного сгибания путем транспозиции различных групп мышц мы считали нецелесообразным, в связи с чем перед началом курса консервативного лечения больным осуществляли постановку катетера для проведения продленной анестезии плечевого сплетения, а также редрессацию локтевого сустава под наркозом (5 случаев).

Недостаточный объем пассивного сгибания в локтевом суставе в сроки от 6 месяцев до 2 лет после ранее выполненных мобилизирующих операций требовал выполнения реартролиза локтевого сустава (4 наблюдения). В этих случаях в послеоперационном периоде продлённый периферический блок использовали в процессе ранней разработки движений в суставах и двигательной реабилитации больных (рис. 3).

У 2 детей производилась постановка катетеров для проведения продленной анестезии на обеих верхних конечностях. При этом введение анестетика осуществлялось поочередно в оба катетера (утро, вечер).

Кожный кровоток (аппарат доплерографии BLF 21) оценивали на симметричных участках дистальных поверхностей кистей до выполнения блокады плечевого сплетения, через 30 мин после выполнения блока и непосредственно перед повторным введением местного анестетика.

Для оценки послеоперационной анальгезии использовали комбинацию визуально-аналоговой шкалы боли по Oucher с цифровой. В методике объединены цифровая визуально-аналоговая шкала боли от 0 до 10 баллов для детей старшего возраста со шкалой лиц для детей младшего возраста.

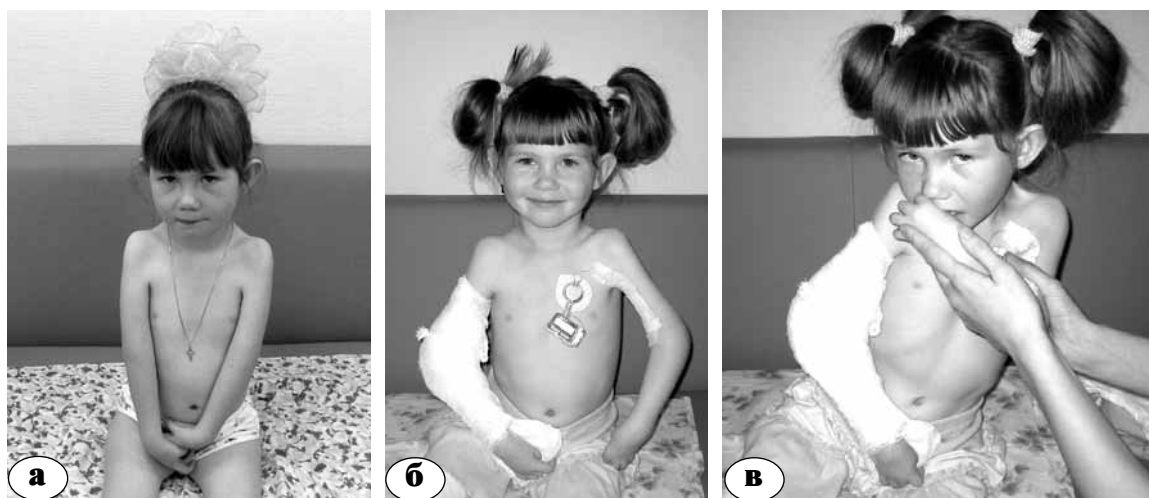


Рис. 1. Восстановление пассивных движений в локтевом суставе у ребенка 5 лет после мобилизации левого локтевого сустава: а – общий вид ребенка; б, в – разгибание и пассивное сгибание в локтевом суставе через 4 недели после операции на фоне восстановительного лечения с использованием продленной проводниковой анестезии

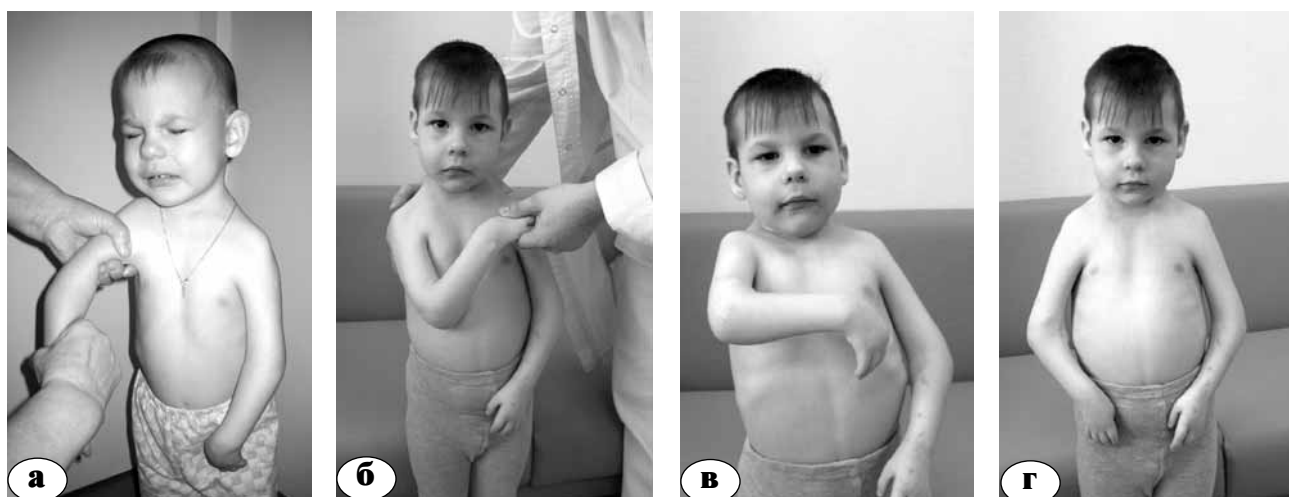


Рис. 2. Результат лечения разгибательной контрактуры правого локтевого сустава у ребенка 2 лет через 6 месяцев после мобилизации локтевого сустава с одновременной транспозицией длинной головки трехглавой мышцы плеча и последующего восстановительного лечения на фоне блокады плечевого сплетения: а – пассивное сгибание в локтевом суставе до операции; б – пассивное сгибание в локтевом суставе после операции; в – активное сгибание в локтевом суставе после операции; г – разгибание в локтевом суставе после операции

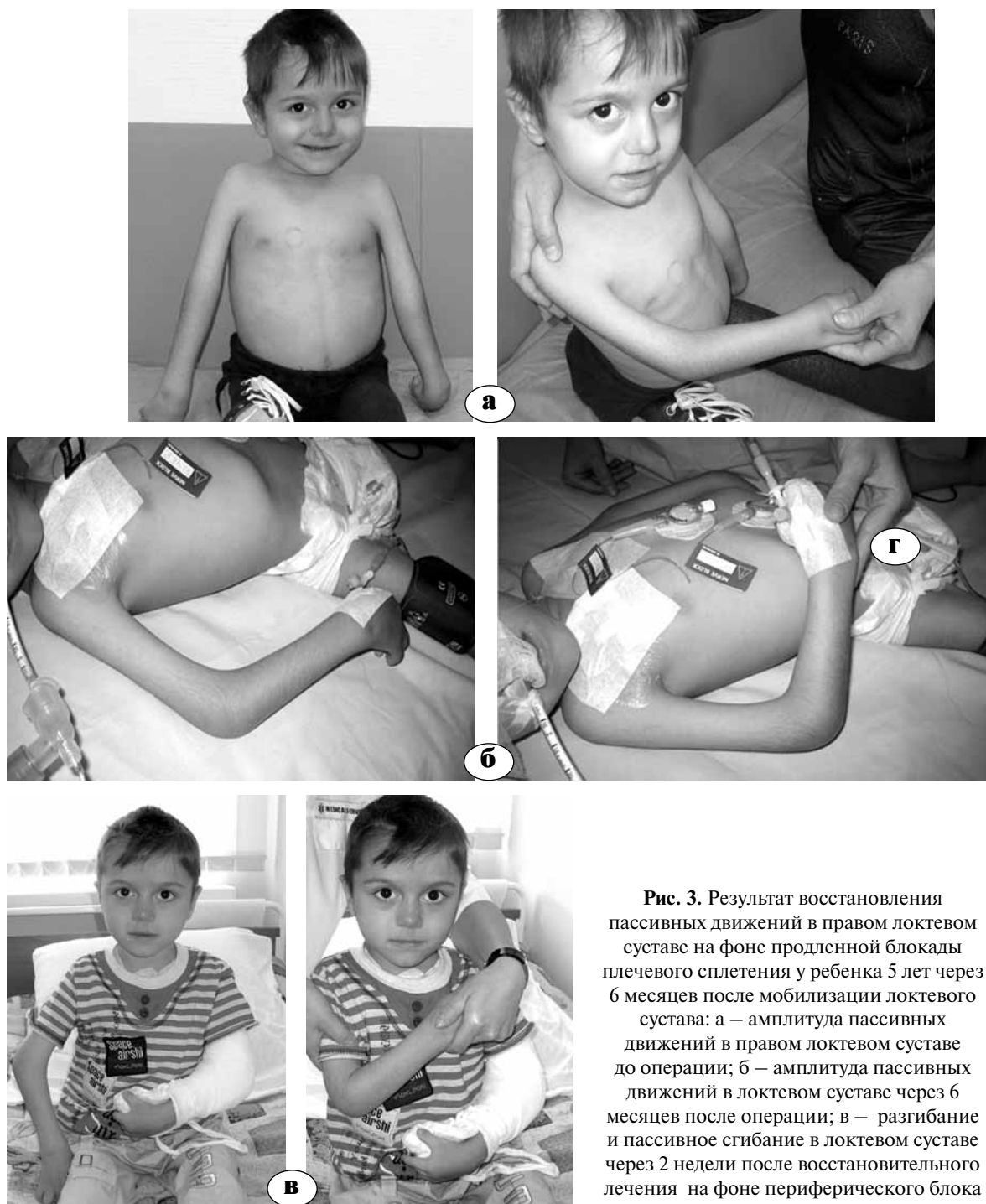

Рис. 3. Результат восстановления пассивных движений в правом локтевом суставе на фоне продленной блокады плечевого сплетения у ребенка 5 лет через 6 месяцев после мобилизации локтевого сустава: а – амплитуда пассивных движений в правом локтевом суставе до операции; б – амплитуда пассивных движений в локтевом суставе через 6 месяцев после операции; в – разгибание и пассивное сгибание в локтевом суставе через 2 недели после восстановительного лечения на фоне периферического блока

Предлагалось оценить боль в 5-часовой промежуток времени от момента введения местного анестетика и в течение периода активной реабилитации. По количеству баллов определяли степень интенсивности боли: 0 баллов – нет боли; 1–3 балла – незначительная; 4–6 баллов – средней интенсивности; 7–10 баллов – боль высокой интенсивности.

Результаты и обсуждение

В изучаемой группе больных под продленной блокадой плечевого сплетения производилась разработка пассивных движений в локтевом суставе. После занятий ЛФК и ФТЛ конечность ребенка фиксировали гипсовыми лонгетами, изготовленными в крайних положениях (сгибание и разгибание), которые по

мере достижения большей амплитуды движений в суставе менялись на новые. За время консервативного лечения благодаря адекватному обезболиванию и выраженной миоплегии в верхней конечности удалось значительно улучшить амплитуду пассивных движений в локтевом суставе у больных с артрогрипозом. Среднее время разработки локтевого сустава составило 21 день. Эффективность блокады подтверждалась психо-эмоциональным состоянием детей, стабильными показателями АД и ЧСС во время хирургических манипуляций. После мобилизации локтевого сустава и последующего восстановительного лечения на фоне продленного периферического блока пассивное сгибание составило 80–50°, пассивное разгибание – 170–160°. Восстановительное лечение на фоне продленной анестезии плечевого сплетения после ранее выполненного вмешательства на локтевом суставе (в сроки от 2 до 6 месяцев после операции) значительно улучшало амплитуду движений в суставе уже после 2–3 сеансов.

Данные доплерометрии иллюстрировали развитие пролонгированного локального симпатолитизиса и улучшение кровоснабжения в необходимой зоне. Показатели скорости кровотока (мл/см³/мин) между блокируемой и здоровой руками достоверно ($p < 0,001$) отличались сразу после развития блокады. Через 30 минут после введения местного анестетика на блокируемой стороне скорость кровотока была выше в 3 раза, через 5 часов данные показатели были выше в 2 раза по сравнению с другой рукой.

Через 45 минут после введения местного анестетика в перинеуральное пространство плечевого сплетения начинали разработку суставов. В это же время проводили субъективную оценку выраженности боли. У всех пациентов ВАШ составила 1–2 балла (1 балл – отсутствие боли в покое, слабая боль при движении во время разработки движений в локтевом суставе). В среднем через 4,5 часа после введения местного анестетика боль появлялась, и оценка по ВАШ составляла 2–3 балла (слабая боль в покое). Это являлось основанием для повторного введения местного анестетика. В течение 10–15 минут боль снижалась до 1 балла по ВАШ.

Катетеризация перинеурального пространства плечевого сплетения надключичным и нижнеключичным доступом у 15 пациентов была выполнена под ингаляционной анестезией севофлураном масочным способом. Болюсный метод индукции обеспечивал быструю утрату сознания ребенка, а катетеризацию плечевого сплетения выполняли без дополнительного использования анальгетиков после достижения стадии наркоза III 1 через 3' 25"21" на уровне

0,8 МАК. Пяти пациентам регионарная блокада была выполнена под общей анестезией перед хирургическим вмешательством, трем больным (возраст старше 10 лет) катетеризация аксиллярным доступом была выполнена в сознании.

Постановка катетера выполнялась в комбинации УЗ-ассистирования с нейростимуляцией. Данная методика наиболее эффективна и позволяет визуализировать продвижения иглы и установку катетера, что подтверждалось возникновением мышечных фасцикуляций при силе тока 0,4–0,5 мА.

При аксиллярном доступе достаточно визуализировались на экране и иглы из набора Contiplex, и иглы SonoLong NanoLine за счет малого угла вкола при использовании продольной техники. Лучше отображались иглы со специальными насечками для УЗ-навигации фирмы Rajunk благодаря своей возможности рассеивать УЗ-луч.

При выполнении блокады нижнеключичным доступом за счет угла проведения иглы (60°) достаточно отображались на мониторе только иглы из набора SonoLong NanoLine. При работе с наборами Contiplex ориентироваться приходилось на возникновение тракций мягких тканей, возникающих при продвижении иглы и на возникновение мышечных фасцикуляций.

Электростимулирующие катетеры при подключении к нейростимулятору перед введением местного анестетика информировали о миграции дистального конца катетера из перинеурального пространства, если мышечные фасцикуляции отсутствовали.

Миграция катетера зафиксирована у 2 пациентов на 10–11-й дни использования продленной блокады, что послужило поводом для их удаления. Данным больным катетеризация перинеурального пространства выполнялась аксиллярным доступом, который в отличие от нижнеключичного выполняется с малой глубиной вкола, что затрудняет надежную фиксацию. У 1 ребенка на 7-е сутки использования катетера для периферической блокады в аксиллярной области появилась гиперемия вокруг катетера без температурной реакции, что также послужило поводом для удаления катетера.

Выводы

Таким образом, проведенное исследование показывает целесообразность включения в схему разработки контрактур локтевых суставов у больных с артрогрипозом продленных периферических блокад плечевого сплетения, что позволяет ускорить сроки лечения больных, а также значительно улучшить его результаты.

Литература

1. Айзенберг, В.Л. Регионарная анестезия в педиатрии / В.Л. Айзенберг, Г.Э. Ульрих, Л.Е. Цыпин, Д.В. Заболотский. — СПб. : Синтез-Бук, 2011. — 304 с.
2. Заболотский, Д.В. Регионарная аналгезия в детской хирургии / Д.В. Заболотский, Г.Э.Ульрих. — СПб. : Арден, 2004. — 96 с.
3. Казанцева, Н.Д. Артрогрипоз (клиника и лечение) : дис. ... канд. мед. наук / Казанцева Н.Д. ; НИДОИ им. Г.И. Турнера — Л., 1953. — 277 с.
4. Лапкин, Ю.А. Особенности лечения деформаций нижних конечностей у детей с системными заболеваниями опорно-двигательного аппарата / Ю.А. Лапкин, М.П. Колюхов // Вестн. травматологии, ортопедии. — 2003. — № 4. — С. 88—93.
5. Никифорова, Т.К. Клиника и лечение врожденного множественного артрогрипоза : автореф. дис.... канд. мед. наук / Никифорова Т.К. — Л., 1970. — 50 с.
6. Петрова, Е.В. Ортопедо-хирургическое лечение детей младшего возраста с артрогрипозом : дис.... канд. мед. наук./ Петрова Е.В. ; НИДОИ им. Г.И. Турнера. — СПб., 2007. — 354 с.
7. Решетняк, В.К. Боль: физиологические и патофизиологические аспекты / В.К. Решетняк, М.Л. Кукушкин // Актуальные проблемы патофизиологии (избранные лекции) / под ред. Б.Б. Мороза. — М.: Медицина, 2001. — С. 354—387.
8. Розовская, Л.Е. Артрогрипоз / Л.Е. Розовская, Г.М. Тер-Егизаров. — М., 1973. — 142 с.
9. Цыпин, Л.Е. Послеоперационное обезболивание у детей / Л.Е. Цыпин, И.Ф. Острейков, В.Л. Айзенберг. — М., 1999. — 206 с.
10. Шведовченко, И.В. Современные возможности восстановления способности к ручной деятельности у инвалидов с артрогрипозом / И.В. Шведовченко // Вестн. гильдии протезистов-ортопедов. — 2004. — №5. — С. 10—15.
11. Axt, M.W. Principles of treatment of the upper extremity in arthrogryposis multiplex congenita type I / M.W. Axt, F.U. Niethard, L. D derlein [et al.] // J. Pediatr. Orthop. — 1997. — Vol. 6-B, N 3. — P. 179—185.
12. Bennett, J.B. Surgical management of arthrogryposis in the upper extremity / J.B. Bennett, P.E. Hansen, W.M. Granberry [et al.] // J. Pediatr. Orthop. — 1985. — Vol. 5, N 3. — P. 281—286.
13. Chomiak, J. Restoration of elbow joint flexion using pectoral muscle transfer in patients with arthrogryposis multiplex congenita. Part I: surgical method, rehabilitation, and clinical results / J. Chomiak, P. Dungal // Acta Chir. Orthop.Traumatol Cech. — 2002. — Vol. 69, N 6. — P. 333—343.
14. Darin, N. Multiple congenital contractures: Birth prevalence, etiology, and outcome / N. Darin, E. Kimber, A. Kroksmark [et al.] // J. Pediatr. — 2002. — Vol. 140. — P. 61—67.
15. Lahoti, O. Transfer of pectoralis major in arthrogryposis to restore elbow flexion / O. Lahoti, M.J. Bell // J. Bone Joint Surg. — 2003. — Vol.87-B, N 6. — P. 858—860.
16. Lloyd-Roberts, G.C. Arthrogryposis multiplex congenital / G.C. Lloyd-Roberts, A.W.F. Lettin // J. Bone Joint Surg. — 1970. — Vol. 52-B. — P. 494—507.
17. Mennen, U. Arthrogryposis multiplex congenita / U. Mennen [et al.] // J. Hand Surg. — 2005. — Vol. 30-B, N 5. — P. 468—474.
18. Steindler, A. Arthrogryposis / A. Steindler // J. Int. Coll. Surg. — 1949. — Vol. 12. — P. 21—25.
19. Van Heest, A.E. Surgical treatment of arthrogryposis of the elbow / A.E. Van Heest, P.M. Waters, B.P. Simmons // J. Hand Surg. — 1998. — Vol. 23, N 6. — P. 1063—1070.
20. Williams, P.F. The elbow arthrogryposis / P.F. Williams // J. Bone Joint Surg. — 1973. — Vol. 55-B. — P. 834—840.

СВЕДЕНИЯ ОБ АВТОРАХ:

Заболотский Дмитрий Владиславович — к.м.н. доцент кафедры анестезиологии-реаниматологии и неотложной педиатрии
E-mail: docent-zab@mail.ru;

Баиндурашвили Алексей Георгиевич — д.м.н. профессор член-кор. РАМН, директор ФГБУ «НИДОИ им. Г.И. Турнера»
E-mail: turner01@mail.ru;

Агранович Ольга Евгеньевна — д.м.н. научный руководитель отделения
E-mail: olga_agranovich@yahoo.com;

Савенков Артем Николаевич — врач анестезиолог-реаниматолог ФГБУ «НИДОИ им. Г.И. Турнера»
E-mail: temaelec@mail.ru;

Трофимова Светлана Ивановна — аспирант ФГБУ «НИДОИ им. Г.И. Турнера» Минздравсоцразвития России
E-mail: trofimova_sv@mail.ru.