

© Группа авторов, 2014.

УДК 616.718.45-001.5-089.227.84-053.2

## **Интрамедуллярный эластичный остеосинтез при диафизарных переломах у детей (часть 1)**

**P. Lascombes<sup>1</sup>, Д.А. Попков<sup>2</sup>, А.А. Коробейников<sup>2</sup>**

### ***Intramedullary elastic osteosynthesis for diaphyseal fractures in children (Part 1)***

**P. Lascombes<sup>1</sup>, D.A. Popkov<sup>2</sup>, A.A. Korobeinikov<sup>2</sup>**

<sup>1</sup>University of Geneva, Division of Paediatrics Orthopaedic, rue Willy Donze 6, CH-1211 Geneva 14, Switzerland

<sup>2</sup>Федеральное государственное бюджетное учреждение

«Российский научный Центр «Восстановительная травматология и ортопедия» им. акад. Г.А. Илизарова» Минздрава России, г. Курган (директор – д.м.н. А.В. Губин)

Представлена лекция по интрамедуллярному эластичному остеосинтезу при диафизарных переломах у детей. В первой части речь идет об общих принципах интрамедуллярного стабильного эластичного остеосинтеза диафизарных переломов и о лечении данным способом переломов бедренной кости.

**Ключевые слова:** интрамедуллярный эластичный стабильный остеосинтез, диафизарные переломы, бедро, дети.

The lecture on using intramedullary elastic osteosynthesis for diaphyseal fractures in children presented in the work. The general principles of intramedullary stable elastic osteosynthesis of diaphyseal fractures, as well as the treatment of femoral fractures by this technique considered in the first part.

**Keywords:** intramedullary elastic stable osteosynthesis, diaphyseal fractures, femur, children.

#### ВВЕДЕНИЕ

Существует большое количество публикаций по интрамедуллярному остеосинтезу при диафизарных переломах. На сегодняшний день концепция блокируемого интрамедуллярного остеосинтеза общепризнана, и данный принцип используется при лечении диафизарных и метафизарных переломов у взрослых пациентов.

Küntscher [5] был одним из первых ортопедов, применивших методику ригидного интрамедуллярного остеосинтеза. Однако были работы, выполненные ранее по использованию так называемого эластичного армирования – введение эластичных стержней, не заполнявших полностью диаметр костномозгового канала, но позволяющих, тем не менее, выравнивать оси отломков [6]. Особенно часто данная техника применялась при диафизарных переломах костей предплечья, она позволяла удерживать нестабильные переломы в правильном положении на период сращения, однако не обеспечивала ротационную стабильность, что требовало внешней иммобилизации. Появление оперативной техники с применением эластичных стержней Ender ввело окончательно понятие эластичного интрамедуллярного остеосинтеза [7, 8].

В настоящее время концепция эластичного интрамедуллярного остеосинтеза использует близкие методу Илизарова принципы: анатомическая репозиция, стабильная фиксация, ранняя функция, адекватное кровоснабжение с сохранением остеогенных тканей [9]. В 70-х годах Métaizeau, Ligier, Prévot разработали систему эластичного интрамедуллярного армирования или эластичного остеосинтеза при переломах бедра у детей. В 80-х годах данная техника получила широкое признание, и показания к ней расширились при пере-

ломах костей предплечья, плеча, голени и постепенно метод распространился во всем мире [1-4, 10, 11].

Интрамедуллярное эластичное армирование называют методом Métaizeau, техникой Nancy, FIN (Flexible Intramedullary Nailing, в США) или ESIN (Elastic Stable Intramedullary Nailing, в Европе) [12-16]. Parsche опубликовал в 90-х годах детализированную историю этого метода, его развитие при лечении переломов бедра [17], можно также упомянуть работу испанских коллег в 1977 году [18]. Более чем через тридцать лет после начала его изобретения и использования метод интрамедуллярного армирования стал универсальным способом лечения диафизарных переломов у детей. Другие методы фиксации, такие как интрамедуллярные блокируемые стержни, накостные блокируемые пластины, внешние фиксаторы также могут применяться, хотя они имеют ограниченные показания. Современный травматолог должен владеть как интрамедуллярным эластичным остеосинтезом, так и вышеуказанными методами и включать их в повседневный арсенал при лечении переломов у детей.

#### **Общие принципы хирургической техники эластичного интрамедуллярного армирования**

Интрамедуллярный эластичный остеосинтез основывается на геометрических принципах. В идеале в конце оперативного вмешательства остеосинтез должен представлять два противоизогнутых стержня, находящихся в костномозговом канале. Вершины изгибов каждого стержня должны быть на уровне перелома и противоположны. Оба изогнутых стержня перекрещиваются друг с другом проксимальнее и дистальнее перелома. Это может быть достигнуто в результате ан-

теградного введения стержней, когда оба эластичных стержня вводятся через проксимальный метафиз в два противоположных отверстия и направляются в дистальный метафиз, либо при выполнении ретроградного остеосинтеза, когда оба стержня вводятся через дистальный метафиз. В некоторых ситуациях может быть необходимым выполнение комбинированного антеградно-ретроградного интрамедуллярного эластичного остеосинтеза.

Оптимально сбалансированная конструкция должна иметь два стержня, введенных биполярно через два отверстия в метафизе: один с медиальной стороны, другой – с латеральной. Однако в зависимости от покрытия мягкими тканями кости либо близкого расположения сосудисто-нервных структур оба стержня могут быть введены с медиальной или латеральной стороны через один разрез кожи. В таком случае эластичный интрамедуллярный остеосинтез называется монополярным. Для каждого стержня рекомендуется выполнять отдельное отверстие в метафизе, чтобы избежать механического ослабления кости. В идеале расстояние между трепанационными отверстиями не должно быть менее 1 см. Первый вводимый стержень должен быть развернут вогнутой частью к стороне трепанационного отверстия, второй стержень должен быть развернут на 180°. Как только он введен интрамедуллярно, его вогнутая часть противопоставляется вогнутой части первого стержня.

Проще выполнять остеосинтез при введении стержней из двух противоположных доступов на уровне одного метафиза. Это объясняет, почему в большинстве случаев при переломе бедра используют биполярный ретроградный интрамедуллярный эластичный остеосинтез через дистальный метафиз бедренной кости. Тем не менее, при дистальных бедренных переломах лучше использовать монополярный антеградный интрамедуллярный эластичный остеосинтез (рис. 1). В большинстве случаев при переломе большеберцовой кости выполняется биполярная анте- или ретроградная техника (рис. 2). При этом биполярное ретроградное введение стержней применяется для лечения переломов проксимальной трети диафиза большеберцовой кости. Переломы плечевой кости чаще всего лечат с помощью монополярного ретроградного

интрамедуллярного эластичного остеосинтеза, используя латеральный надмыщелковый доступ. При переломах обеих костей предплечья выполняется комбинированный антеградный для локтевой, ретроградный для лучевой кости интрамедуллярный эластичный остеосинтез с использованием одного стержня для каждой кости (рис. 2). Метод, который мы рекомендуем, является достаточно простым для применения в обычной практике травматолога. Конечно, каждый хирург волен применять тот метод лечения, который ему более знаком и позволяет достигнуть хороших результатов.

### Выбор имплантата

В настоящее время доступны различные типы эластичных интрамедуллярных стержней. Основным материалом для изготовления стержней – титан либо нержавеющей сталь. Изогнутый и уплощенный конец стержня – это эффективный способ достижения погружения и блокирования интрамедуллярного стержня в противоположном от точки введения стержня метафизе. Также изогнутый край облегчает проведение стержня внутри костномозгового канала за счет «скольжения». Длина изогнутого края не должна превышать ширины самой узкой части костномозгового канала (рис. 3).

Именно в процессе изгибания и подготовки формы интрамедуллярного стержня и проявляются способности и навыки детского ортопеда. Выполнение интрамедуллярного армирования подразумевает не только достижение репозиции фрагментов, но и способность эластичных стержней после установки создавать в костномозговом канале упругие силы, препятствующие вторичному смещению. Истинные цели интрамедуллярного эластичного армирования – создание корректирующих усилий. Для достижения этих целей вершина изгиба интрамедуллярных стержней должна локализоваться на уровне линии перелома. Оба изогнутых стержня должны пересекаться проксимально и дистально, следовательно, хирург должен придавать тип стержню соответствующим образом самостоятельно. Радиус изгиба должен быть в 50-60 раз больше, чем диаметр стержня, и расположение вершины изгиба зависит от анатомической локализации перелома (рис. 4).

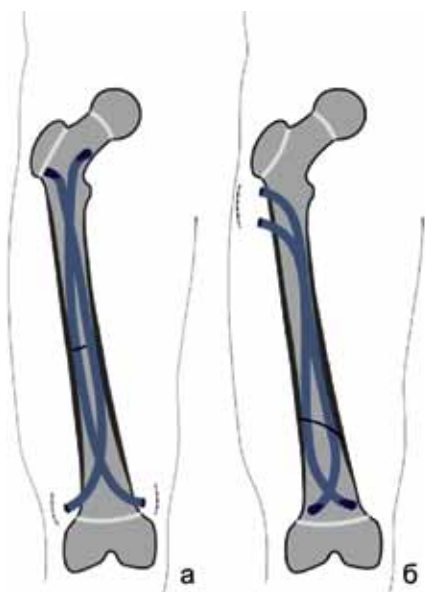


Рис. 1. Схема интрамедуллярного эластичного остеосинтеза бедренной кости: а – ретроградный биполярный остеосинтез, б – антеградный монополярный остеосинтез

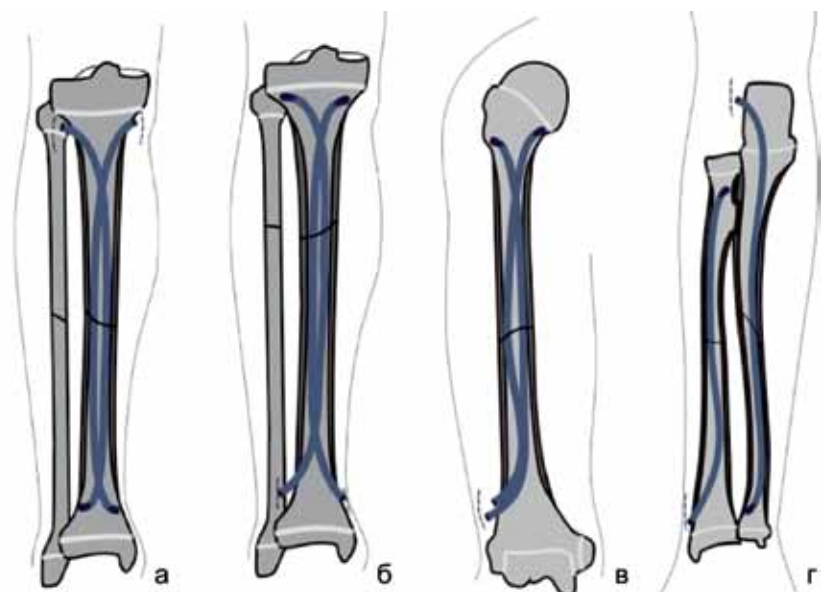


Рис. 2. Схемы остеосинтеза: а – антеградный биполярный большеберцовой кости, б – ретроградный биполярный большеберцовой кости, в – ретроградный монополярный плечевой кости, г – комбинированный антеградный для локтевой, ретроградный для лучевой кости интрамедуллярный эластичный остеосинтез

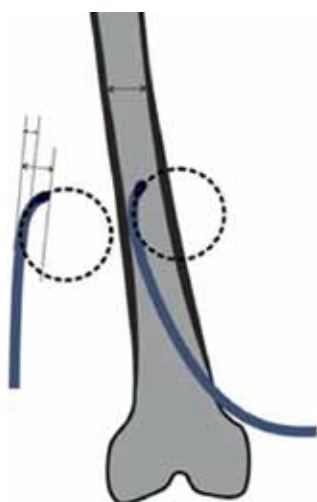


Рис. 3. Изгиб интрамедуллярного стержня

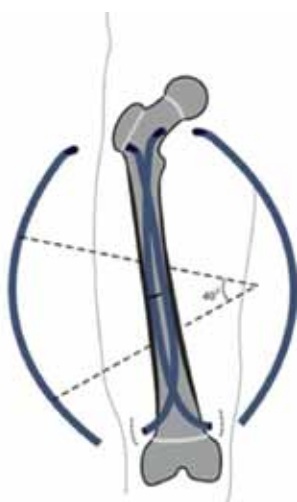

Рис. 4. Радиус изгиба стержня

Диаметр стержня для нижней конечности должен быть не менее 40 % [19] от диаметра костномозгового канала, для верхних конечностей диаметр стержня – не менее 33 % от интрамедуллярного канала, в частности, для плечевой кости. Существуют редкие случаи, когда стержень диаметром более 3 мм используется для перелома плечевой кости. Для лучевой и локтевой кости диаметр эластичного стержня может достигать 50 % и более от диаметра костномозгового канала. Однако редко диаметр стержня превышал 2,5 мм при остеосинтезе костей предплечья. Интрамедуллярное эластичное армирование должно выполняться с использованием инструментария, специально предназначенного для этих целей, особенно, если используется стержень диаметром 3,5-4 мм.

Как правило, вмешательство начинается с выполнения доступа к области введения интрамедуллярных стержней. Специальный инструментарий, который может использоваться во время операции: изгибающие специальные рукоятки, которые позволяют выполнить равномерный изгиб на протяжении, хирургическое шило или троакар должны быть по диаметру несколько больше, чем вводимые интрамедуллярные стержни, либо хирург может использовать дрель, но в таком случае необходим специальный протектор для мягких тканей. Т-образная рукоятка – наиболее удобный инструмент для проведения интрамедуллярных стержней и правильной их ориентации в костномозговом канале. Т-образная рукоятка должна иметь участок, который позволял бы использовать молоток для проведения стержней в сложных ситуациях. Молоток для постукивания по Т-образной рукоятке применяется в моменты прохождения правильно ориентированного стержня через уровень перелома. Кроме того, молоток используется в момент импакции перелома. Кусачки гильотинного типа для стержней обеспечивают скусывание конца стержня без заусенцев и без его заострения. Кроме того могут использоваться разнообразные канюлированные импакторы, которые позволяют погрузить стержень, оставляя достаточной длины свободный конец, позволяющий свободно извлечь стержень после консолидации перелома. В разных наборах существуют зажимы, которые облегчают удаление интрамедуллярных стерж-

ней. Обязательным условием для зажимов является надежный захват стержня, а также участок, по которому можно постукивать при извлечении стержня.

### Хирургическая техника

Укладка пациента зависит от локализации перелома. Операционное поле поврежденной конечности обрабатывается антисептическим раствором и ограничивается стерильным материалом, после этого производится попытка закрытой репозиции перелома, которая подтверждает или нет репозируемость перелома.

Обычно длина доступа для введения эластичных стержней колеблется от 15 до 30 мм. Первое отверстие в кортикальной пластинке на уровне метафиза выполняется с помощью хирургического шила или дрели. Вначале инструмент располагается перпендикулярно, однако по мере погружения в костное вещество направление и ориентация шила или сверла меняется в сторону перелома (рис. 5).

Далее эластичный стержень изгибается на необходимую величину, закрепляется в Т-образной рукоятке и вводится через трепанационное отверстие в костномозговой канал. Изогнутый конец стержня вводится перпендикулярно отверстию, но как только он проходит кортикальный слой, направляется в сторону перелома. Далее стержень скользит вдоль стенки костномозгового канала с помощью легких ротационно-поступательных движений хирурга и продвигается в сторону перелома. Как только стержень подходит к уровню перелома, его изогнутый кончик должен быть ориентирован в сторону костномозгового канала противоположного костного отломка (под контролем ЭОП в ортогональных плоскостях). Перелом репозируется, костные отломки сопоставляются, и стержень проталкивается уже без ротационных движений постукиванием молотка через уровень перелома в костномозговой канал противоположного фрагмента и далее продвигается с помощью легких ротационных движений. Второй эластичный стержень вводится аналогично (рис. 6).

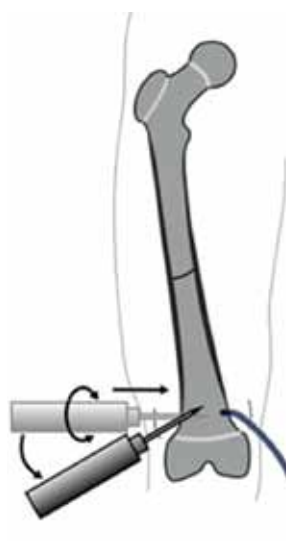


Рис. 5. Создание канала для введения эластичного стержня

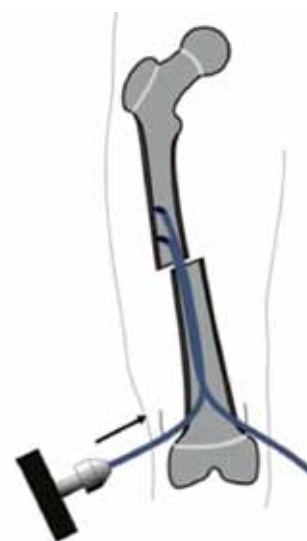


Рис. 6. Введение стержней за уровень перелома

Как только оба стержня достигают противоположного метафиза, они должны быть ориентированы таким образом, чтобы достичь устранения остаточных смеще-

ний. В том случае, если присутствует варусная или вальгусная деформация, на уровне перелома производится ориентация изгибов обеих стержней соответственно в противоположную сторону от варусной деформации. Как только требуемая репозиция фрагментов достигнута, стержни импактируются в противоположный метафиз, но уже не меняя их ориентацию (рис. 7).



Рис. 7. Окончательная ориентация и расположение интрамедуллярных стержней

Однако при этом требуется уделять большое внимание ротационным смещениям, чтобы избежать позиции торсионной деформации. Следующий этап – это импакция перелома. Далее производится изгиб и скусывание свободных концов стержней, достаточно коротко, чтобы не происходило раздражение мягких тканей, но и достаточно для того, чтобы не возникали сложности при извлечении стержней. Мягкие ткани ушиваются послойно, наглухо с использованием внутрикожного шва.

Таким образом, существуют «четыре шага» при выполнении интрамедуллярного эластичного остеосинтеза: до начала хирургического вмешательства необходимо убедиться в репозируемости перелома (первый этап). Второй этап – проведение стержней через уровень перелома. Третий этап ориентация стержней для достижения окончательной репозиции. Четвертый этап – импакция перелома, скусывание и погружение стержней.

#### Переломы бедренной кости

Среди диафизарных переломов у детей занимают второе место по частоте с явным доминированием у мальчиков (мальчики/девочки – 2,5/1). Этиология переломов бедра у детей бывает различной (родовая травма, дорожная травма, падение с высоты, спортивная травма, патологические переломы), а также переломы в рамках синдрома Silverman.

#### Ретроградное интрамедуллярное армирование для переломов средней трети диафиза

У детей оперативные вмешательства всегда выполняются в условиях общей анестезии в сочетании или без проводниковой анестезии бедренного нерва. Использование ортопедического стола, как правило, необходимо, однако не является абсолютным правилом у детей. Особенно у маленьких детей, вмешательство может быть выполнено при обычной укладке на спине. Использование ЭОП крайне рекомендуется, так как это снижает длительность оперативного вмешательства и облечения пациента и хирурга. Операционное поле, как

правило, включает дистальную треть бедра, так как это основное место введения интрамедуллярных стержней, и среднюю треть бедра, так как возможно возникновение необходимости открытого устранения смещения отломков. В некоторых случаях может понадобиться и вертельная область бедра, для выполнения анте-ретроградного комбинированного остеосинтеза. Таким образом, бедро должно быть подготовлено целиком, включая область коленного сустава. Диаметр стержня зависит от возраста ребенка и размера костномозгового канала. В большинстве случаев у детей 6-8 лет используется диаметр 3,0 мм, в возрасте 8-10 лет – диаметр 3,5 мм, старше 11 лет диаметр составляет 4,0 мм. Изгиб стержня зависит от локализации перелома и его формы. При ретроградном введении эластичных стержней разрезы выполняются медиально и латерально на уровне дистального метафиза, сразу ниже уровня зоны утолщенных кортикальных пластинок на удалении от зоны роста. Разрез кожи начинается от уровня предполагаемого трепанационного отверстия и продолжается дистально 20-30 мм, чтобы исключить в последующем при проведении стержня повреждение и сдавление кожи. Медиальный доступ локализуется на середине расстояния между передним и задним краем бедра примерно на 20-40 мм выше дистальной зоны роста. Трепанационное отверстие должно располагаться впереди места прикрепления аддукторов и впереди от прохождения бедренной артерии (рис. 8).

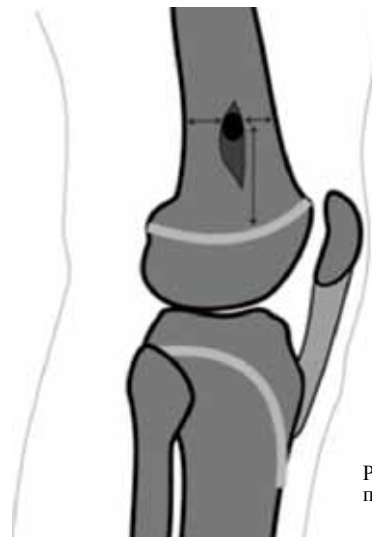


Рис. 8. Расположение трепанационного отверстия

Латеральный доступ должен быть симметричен медиальному, обе точки введения должны быть достаточно покрытыми мягкими тканями. Толщина мягких тканей должна быть достаточной, чтобы исключить в последующем повреждение кожи свободным концом стержня. После рассечения мягких тканей и достижения поверхности кости трепанация с использованием шила или сверла выполняется стандартным способом. В конце оперативного вмешательства при всех поперечных переломах необходимо произвести импакцию для уменьшения потенциально возможной постоперационной разницы в длине нижних конечностей. В случае косых или винтообразных переломов, а также при наличии третьего фрагмента при оскольчатых переломах, импакция обеспечивает стабилизацию перелома, при этом допустимо укорочение бедра, по сравнению с

интактным на 5-10 мм, которое компенсируется в послеоперационном периоде за счет избыточного ускоренного роста поврежденного сегмента в подавляющем большинстве случаев.

#### Прочие типы переломов бедра

Переломы в проксимальной трети бедра и на границе проксимальной и средней трети диафиза бедра: в этом случае остеосинтез является ретроградным биполярным, выполняемым по стандартной методике. Для переломов на границе дистальной трети и средней трети бедра возможны две опции выполнения эластичного интрамедуллярного остеосинтеза в зависимости от типа перелома. Ретроградное интрамедуллярное эластичное армирование, технически сложно выполняемое по двум причинам в данной ситуации: более дистальное смещение точек введения стержней вынуждает их располагать на участках костей, которые слабо покрыты мягкими тканями. Вторая причина сложности проведения стержней через уровень перелома сопряжена с необходимостью выполнять значительные усилия при проведении стержней. Требуется выполнение больших изгибов эластичных стержней.

Второй вариант остеосинтеза для переломов дистальных отделов бедра – это антеградное введение эластичных стержней. В данном случае интрамедуллярные стержни вводятся примерно на 20 мм дистальнее зоны роста большого вертела из единого разреза. Таким образом получается антеградный монополярный остеосинтез (рис. 9).

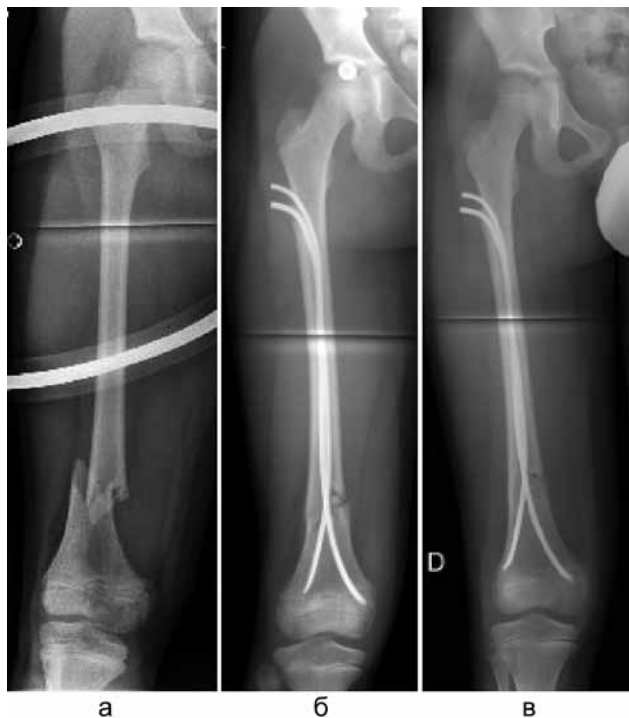

Рис. 9. Антеградный монополярный остеосинтез бедренной кости при патологическом переломе на уровне дистальной трети в зоне неоссифицирующей фибромы: а – перелом; б – рентгенограмма бедра в день операции; в – через 45 дней, консолидация перелома

Необходимо помнить, что в данном случае необходимо выполнять два трепанационных отверстия одно над другим для введения стержня с минимальной дистанцией между отверстиями 10 мм. Для поперечных и косых переломов хирург, как правило, не встречает никаких трудностей при проведении

изогнутого края стержня через уровень перелома, в то время как для спиральных и оскольчатых переломов проведение стержня через уровень перелома представляет определенные технические сложности. Желательно использование двух аппаратов ЭОП, которые позволяют следить за продвижением стержня и контролировать его постепенный разворот, следуя спиральной форме фрагментов, либо ориентировать соответствующим образом изогнутый кончик при прохождении через зону оскольчатого перелома. Правильное расположение стержней, соблюдение методики обеспечивает достаточную стабилизацию даже для таких переломов.

#### Послеоперационный период

Необходим рентгенологический контроль в прямой и боковой проекции. Смена повязок осуществляется на следующий день после операции, а также на следующий день после операции начинается физиотерапия, которая заключается в изометрических сокращениях мышц, особенно четырёхглавой мышцы. Ребенку рекомендуется лежать в кровати поднимать конечность. Вертикализация возможна, как только ребенок чувствует свою готовность. Это может быть уже на второй день после операции, но не позднее пятого дня. Передвижения возможны с помощью костылей без опоры на оперированную конечность. Показанием для выписки является отсутствие вторичных смещений на уровне перелома, отсутствие ранних послеоперационных осложнений, возможность больного передвигаться с помощью костылей и болевой синдром, контролируемый с помощью пероральных средств, как правило, нестероидных противовоспалительных препаратов. Ребенку и всей семье необходимо объяснить, что возможность ощущать стоящие концы стержней под кожей на уровне дистальной трети бедра при пальпации – это нормально, и что это исчезнет, как только стержни будут удалены. Возвращение в школу возможно через 1-2 недели после выписки, зависит от способности ребенка передвигаться с помощью костылей. Начало ходьбы с постепенно возрастающей нагрузкой приходится на вторую-третью неделю при поперечных переломах и через 6 недель для длинных винтообразных и косых переломов, а также для оскольчатых переломов. Через два месяца после операции ребенок может заниматься плаванием, через три месяца он может возобновить индивидуальные занятия спортом. Клинический и рентгенологический контроль необходимо выполнять через 6 недель и три месяца после операции. Как только консолидация достигнута, планируется удаление интрамедуллярных стержней. После удаления стержней повседневная нагрузка сразу разрешена. Однако возобновление занятиями спортом откладываются вновь на два месяца, чтобы избежать переломов на уровне трепанационных отверстий. В зависимости от возраста ребенка при наличии или отсутствии резидуальных угловых деформаций либо других осложнений радиологический контроль при удалении стержней производится и после удаления стержней через один и два года. Выполняется рентгенография ребенка стоя, чтобы оценить правильность прохождения биомеханической оси и наличие или отсутствие разницы длины нижних конечностей.

**Показания к эластичному интрамедуллярному армированию при переломах бедра**

Показания к эластичному интрамедуллярному армированию при переломах бедра: перелом на уровне диафиза, возраст от 5 до 11 лет, вес ребенка не более 50 кг [20-37] (рис. 10).

У детей до 5 лет метод интрамедуллярного армирования может применяться в случаях политравмы, а также при сочетанных поражениях. У детей старше 11 лет ин-

трамедуллярный эластичный остеосинтез, как правило, может быть заменен на другие типы остеосинтеза. Однако он может применяться при так называемых стабильных переломах, поперечно-косых переломах, коротких косых переломах. Эластичный интрамедуллярный остеосинтез не показан при оскольчатых переломах, при винтообразных переломах у детей старше 12 лет. У старших детей использование эластичного интрамедуллярного армирования во многом опирается также и на опыт хирурга.

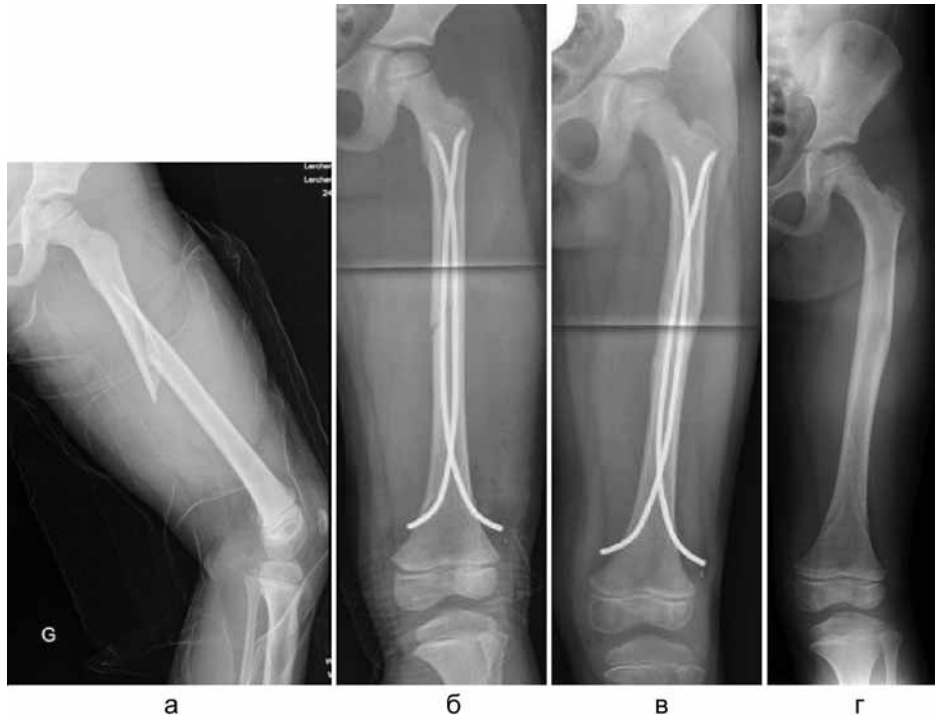

Рис. 10. Интрамедуллярный эластичный стабильный остеосинтез бедренной кости при винтообразном переломе у ребенка 7 лет: а – перелом; б – рентгенограмма бедра в день операции; в – через 3 месяца (консолидация); г – после удаления интрамедуллярных стержней

ЛИТЕРАТУРА

1. Первунинская Ю.Е., Попков Д.А. Наш опыт применения интрамедуллярного эластичного стабильного остеосинтеза при лечении диафизарных переломов бедра у детей // Гений ортопедии. 2013. № 1. С. 24-27.  
*Pervuninskaia Ju.E., Popkov D.A. Nash opyt primeneniia intramedullarnogo elastichnogo stabil'nogo osteosinteza pri lechenii diafizarnykh perelomov bedra u detei [Our experience of performing intramedullary elastic stable osteosynthesis in treatment of shaft femoral fractures in children] // Genij Ortop. 2013. N 1. S. 24-27.*
2. Новиков И.Ю., Попков Д.А. Опыт лечения переломов плечевой кости у детей с применением титановых эластичных стержней // Гений ортопедии. 2013. № 1. С. 28-31.  
*Novikov I.Iu., Popkov D.A. Opyt lecheniia perelomov plechevoi kosti u detei s primeneniem titanovykh elastichnykh sterzhnei [Experience of treatment of humeral fractures in children using titanium elastic rods] // Genij Ortop. 2013. N 1. S. 28-31.*
3. Коробейников А.А., Попков Д.А. Интрамедуллярный эластичный стабильный остеосинтез при лечении диафизарных переломов костей предплечья у детей // Гений ортопедии. 2013. № 1. С. 14-18.  
*Korobeinikov A.A., Popkov D.A. Intramedullarnyi elastichnyi stabil'nyi osteosintez pri lechenii diafizarnykh perelomov kostei predplech'ia u detei [Intramedullary elastic stable osteosynthesis in treatment of forearm bone shaft fractures in children] // Genij Ortop. 2013. N 1. S. 14-18.*
4. Клинический опыт использования интрамедуллярных спиц с биоактивным покрытием в лечении переломов длинных трубчатых костей / А.В. Попков, Д.А. Попков, К.В. Трофимов, А.А. Исупов // Клинич. практика. 2012. № 2. С. 40-47.  
*Klinicheskii opyt ispol'zovaniia intramedullarnykh spits s bioaktivnym pokrytiem v lechenii perelomov dlinnykh trubchatykh kostei [Clinical experience of using intramedullary wires with bioactive coating in treatment of long tubular bone fractures] / A.V. Popkov, D.A. Popkov, K.V. Trofimov, A.A. Isupov // Klinich. praktika. 2012. N 2. S. 40-47.*
5. Küntscher G. Die stabile Osteosynthese bei der Osteotomie // Chirurg. 1942. Bd. 14. S. 161-167.
6. Rush L.V., Rush H.L. A medullary fracture pin for spring-type fixation as applied to the femur // Miss. Doct. 1949. Vol. 27, No 4. P. 119-126.
7. Ender J., Simon-Weidner R. Die Fixierung der trochanteren Brüche mit runden elastischen Condylennageln // Acta Chir Austr. 1970. Vol. 2, No 1. P. 40-42.
8. De la Caffinière J.Y., Pelisse F., de la Caffinière M. Locked intramedullary flexible osteosynthesis. A mechanical and clinical study of a new pin fixation device // J. Bone Joint Surg. Br. 1994. Vol. 76, No 5. P. 778-788.
9. Ilizarov G.A. The principles of the Ilizarov method // Bull. Hosp. Jt. Dis. Orthop. Inst. 1988. Vol. 48, No 1. P. 1-11.
10. Elastic stable intramedullary nailing of femoral shaft fractures in children / J.N. Ligier, J.P. Métaizeau, J. Prévot, P. Lascombes // J. Bone Joint Surg. Br. 1988. Vol. 70, No 1. P. 74-77.
11. Elastic stable intramedullary nailing in forearm shaft fractures in children: 85 cases / P. Lascombes, J. Prévot, J.N. Ligier, J.P. Métaizeau, T. Poncelet // J. Pediatr. Orthop. 1990. Vol. 10, No 2. P. 167-171.

12. Métaizeau J.P. L'ostéosynthèse chez l'enfant: techniques et indications // *Rev. Chir. Orthop.* 1983. No 69. P. 495-511.
13. Métaizeau J.P. Ostéosynthèse chez l'enfant: flexible intramedullary nailing. Montpellier: Sauramps Médical. 1988.
14. Prévot J., Lascombes P., Ligier J.N.. The ECMES [Centro-Medullary Elastic Stabilising Wiring] osteosynthesis method in limb fractures in children. Principle, application on the femur. Apropos of 250 fractures followed-up since 1979 // *Chirurgie.* 1993-1994. Vol. 119, No 9. P. 473-476.
15. Flexible intramedullary nailing // *J. Prévot, J.P. Métaizeau, J.N. Ligier, P. Lascombes, E. Lesure, G. Dautel // Paris : Encycl. Med. Chir. Elsevier SAS, Techniques Chirurgicales-Orthopédie-Traumatologie,* 44-018, 1993. 13 p.
16. Lascombes P., Haumont T., Journeau P. Use and abuse of flexible intramedullary nailing in children and adolescents // *J. Pediatr. Orthop.* 2006. Vol. 26, No 6. P. 827-834.
17. Parsch K.D. Modern trends in internal fixation of femoral shaft fractures in children. A critical review // *J. Pediatr. Orthop. B.* 1997. Vol. 6, No 2. P.117-125.
18. Osteosintesis pecutanea en fracturas diafisarias de antebrazo en ninos y adolescentes / J.E. Pérez Sicilia, J.L. Morote Jurado, J.M. Corbacho Gironés, J.A. Hernandez Cabrera, B.R. Gonzales // *Rev. Esp. Cir. Ost.* 1977. No 12. P.321-334.
19. Flexible intramedullary nailing in children: nail to medullary canal diameters optimal ratio / P. Lascombes, H. Huber, R. Fay, D. Popkov, T. Haumont, P. Journeau // *J. Pediatr. Orthop.* 2013. Vol. 33, No 4. P. 403-408.
20. Bopst L., Reinberg O., Lutz N. Femur fracture in preschool children: experience with flexible intramedullary nailing in 72 children // *J. Pediatr. Orthop.* 2007. Vol. 27, No 3. P. 299-303.
21. Carey T.P., Galpin R.D. Flexible intramedullary nail fixation of pediatric femoral fractures // *Clin Orthop. Relat. Res.* 1996. No 332. P. 110-118.
22. Titanium elastic nails for pediatric femur fractures: a multicenter study of early results with analysis of complications / J.M. Flynn, T. Hresko, R.A. Reynolds, R.D. Blasler, R. Davidson, J. Kasser // *J. Pediatr. Orthop.* 2001. Vol. 21, No 1. P. 4-8.
23. Use of flexible intramedullary nails in pediatric femur fractures / C.A. Ho, D.L. Skaggs, C.W. Tang, R.M. Kay // *J. Pediatr. Orthop.* 2006. Vol. 26, No 4. P. 497-504.
24. Flexible intramedullary nailing as fracture treatment in children / R.I. Huber, H.W. Keller, P.M. Huber, K.E. Rehm // *J. Pediatr. Orthop.* 1996. Vol. 16, No 5. P. 602-605.
25. Kirby R.M., Winquist R.A., Hansen ST. Jr. Femoral shaft fractures in adolescents: a comparison between traction plus cast treatment and closed intramedullary nailing // *J. Pediatr. Orthop.* 1981. Vol. 1, No 2. P. 193-197.
26. Linhart W.E., Roposch A. Elastic stable intramedullary nailing for unstable femoral fractures in children: preliminary results of a new method // *J. Trauma.* 1999. Vol. 47, No 2. P. 372-378.
27. Mann D.C., Weddington J., Davenport K. Closed Ender nailing of femoral shaft fractures in adolescents // *J. Pediatr. Orthop.* 1986. Vol. 6, No 6. P. 651-655.
28. Closed flexible intramedullary nailing of the femoral shaft fractures in children / K. Mazda, A. Khairouni, G.F. Penneçot, H. Bensahel // *J. Pediatr. Orthop. B.* 1997. Vol. 6, No 3. P. 198-202.
29. Pankovich A.M., Goldflies M.L., Pearson R.L. Closed Ender nailing of femoral-shaft fractures // *J. Bone Joint Surg. Am.* 1979. Vol. 61, No 2. P. 222-232.
30. Salem K.H., Lindemann I., Keppler P. Flexible intramedullary nailing in pediatric lower limb fractures // *J. Pediatr. Orthop.* 2006. Vol. 26, No 4. P. 505-509.
31. Flexible intramedullary "classical" nailing in childhood: use in fractures of the femur and humerus / N. Spina, L. Mus, G. Basile, S. Santamaria // *Chir. Organi Mov.* 1998. Vol. 83, No 3. P. 277-283.
32. Stans A.A., Morrissy R.T., Renwick S.E. Femoral shaft fracture treatment in patients age 6 to 16 years // *J. Pediatr. Orthop.* 1999. Vol. 19, No 2. P. 222-228.
33. Elastic stable intramedullary nailing (ESIN) provides good long-term results in pediatric long-bone fractures / H. Till, B. Hüttl, P. Knorr, H.G. Dietz // *Eur. J. Pediatr. Surg.* 2000. Vol. 10, No 5. P. 319-322.
34. Buford D. Jr., Christensen K., Weatherall P. Intramedullary nailing of femoral fractures in adolescents // *Clin. Orthop. Relat. Res.* 1998. No 350. P. 85-89.
35. Intramedullary nailing of the femur in children. Effects on its proximal end / P. González-Herranz, J. Burgos-Flores, J.M. Rapariz, J.A. Lopez-Mondejar, J.G. Ocete, S. Amaya // *J. Bone Joint Surg. Br.* 1995. Vol. 77, No 2. P. 262-266.
36. Internal fixation of femoral shaft fractures in children and adolescents: a ten- to twenty-one-year follow-up of 52 fractures / S.V. Skak, S. Overgaard, J.D. Nielsen, A. Andersen, S.T. Nielsen // *J. Pediatr. Orthop. B.* 1996. Vol. 5, No 3. P. 195-199.
37. Townsend D.R., Hoffinger S. Intramedullary nailing of femoral shaft fractures in children via the trochanter tip // *Clin. Orthop. Relat. Res.* 2000. No 376. P. 113-118.

Рукопись поступила 22.01.2014.

#### **Сведения об авторах:**

1. Lascombes Pierre – University of Geneva, Medical Doctor, Chef of the Division of Paediatrics Orthopaedic; e-mail: pierre.lascombes@hchuge.ch.
2. Попков Дмитрий Арнольдович – ФГБУ «РНИЦ «ВТО» им. акад. Г.А. Илизарова» Минздрава России, заведующий лабораторией коррекции деформаций и удлинения конечностей, д. м. н.; e-mail: dpopkov@mail.ru.
3. Коробейников Анатолий Анатольевич – ФГБУ «РНИЦ «ВТО» им. акад. Г.А. Илизарова» Минздрава России, заведующий лабораторией детской травматологии; e-mail: koroban@list.ru.