

ФАРМАКОЛОГИЯ, КЛИНИЧЕСКАЯ ФАРМАКОЛОГИЯ

УДК 616-006.55

ИНФЕКЦИОННО-ВОСПАЛИТЕЛЬНЫЕ ОСЛОЖНЕНИЯ ПРОСТАТЭКТОМИИ У БОЛЬНЫХ АДЕНОМОЙ ПРЕДСТАТЕЛЬНОЙ ЖЕЛЕЗЫ

О.И. Братчиков
Е.А. Шумакова
А.А. Крюков
А.П. Хмарук
Е.Ю. Трифонов
А.А. Шукри Мохаммед

*Курский государственный
медицинский университет*

e-mail: bratov45@mail.ru

Разработан патогенетически обоснованный комплекс профилактических и лечебных мероприятий, применение которого позволяет снизить количество воспалительных осложнений после проведения простатэктомии.

Ключевые слова: аденома предстательной железы, простатэктомия.

Введение. Аденома предстательной железы (АПЖ) является наиболее частым заболеванием у мужчин пожилого и старческого возраста и достигает 80% в возрасте 75-80 лет. Социальная значимость и актуальность этой проблемы подчеркивается демографическими исследованиями: по данным ООН в 2005 году на Земле насчитывалось свыше 125 млн населения старших возрастных групп, а к 2010 году их доля увеличилась на 60%, причем в большей части за счет лиц в возрасте 80 лет и старше. Абсолютное число зарегистрированных больных с заболеваниями предстательной железы в России в последние годы прогрессивно возрастало, увеличившись с 717 890 человек в 2002 г. до 1 124 417 – в 2008 г., или на 56,6% [1, 3, 5].

Наиболее радикальным методом лечения АПЖ является хирургическое – удаление аденоматозных узлов простаты. Вместе с тем от 20 до 30% пациентов после оперативного лечения испытывают дискомфорт со стороны мочевого пузыря в виде синдрома нижних мочевых путей, что требует дальнейшего урологического лечения [2]. По данным современных исследований, количество осложнений после оперативного лечения больных аденомой предстательной железы составляет в среднем 40% [4], поэтому, многие больные предпочитают хирургическому вмешательству медикаментозное лечение или наблюдение [2, 6]. Так, в настоящее время в мире 85-90% пациентов, страдающих АПЖ, получают медикаментозное лечение, и лишь 10-15% больных подвергаются операциям [2, 6].

Материалы и методы исследования. Указанные факты заставили нас провести ретроспективное и проспективное исследование результатов оперативного лечения больных аденомой предстательной железы до разработки и с применением комплекса методов профилактики инфекционно-воспалительных послеоперационных осложнений. Из числа больных основной группы, подвергшихся оперативному лечению в 2009-2010 гг., для детального анализа результатов операции мы отобрали 137, у

которых развились послеоперационные инфекционно-воспалительные осложнения. По возрасту больные распределились следующим образом (рис. 1).

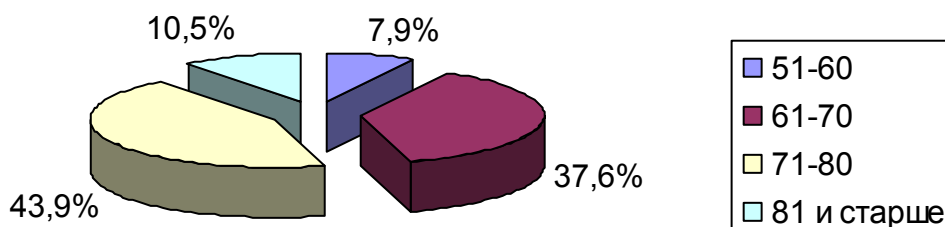


Рис. 1. Возраст больных с инфекционно-воспалительными осложнениями простатэктомии (n=137)

Обращает на себя внимание, что средний возраст данной группы больных значительно старше всей группы, подвергшейся операции, и составил соответственно 70,5 и 65,95. Другими словами, инфекционно-воспалительные осложнения развивались у лиц более старшего возраста, которые имели сопутствующие заболевания (нередко с явлениями декомпенсации), снижение регенерационной способности и значительный иммунодефицит. Характер сопутствующих заболеваний у данной группы больных представлен в табл. 1. Если внимательно посмотреть на данные таблицы, то можно обратить внимание на то, что на 137 больных с инфекционно-воспалительными осложнениями выявлено 529 нозологических единиц, что составляет 387,0%, т. е. каждый больной имел по 2, 3 и даже 4 сопутствующих заболевания. Следует заметить, что в этой группе оказались почти все больные сахарным диабетом и ожирением.

Таблица 1

Сопутствующие заболевания у больных с инфекционно-воспалительными осложнениями простатэктомии (n=137)

№ п/п	Сопутствующие заболевания	Количество больных	Процент
1	Атеросклеротический коронарокардиосклероз	119	87,0
2	Постинфарктный кардиосклероз	37	26,9
3	Нарушения сердечного ритма	54	39,7
4	Гипертоническая болезнь	92	67,5
5	Хронический бронхит, эмфизема легких, пневмосклероз	93	68,0
6	Легочно-сердечная недостаточность IIБ стадии	33	24,3
7	Сахарный диабет	59	43,0
8	Ожирение	42	30,6
	Итого	529	387,0%

Более важное значение мы придаем тому, что именно в этой группе оказалась большая часть больных с надлобковым мочевым свищом и осложнениями аденомы предстательной железы, выявленными в предоперационном периоде (табл. 2). По данным таблицы виден высокий процент воспалительных осложнений течения аденомы предстательной железы (хронический простатит – 81%, хронический пиелонефрит – 73,9%, хронический цистит – 65,7%). Очевиден и тот факт, что эти осложнения кроме фона аденомы простаты имеют и другие основания для развития осложнений – камни мочевых путей и простаты, открытые ворота для инфекции (цистостомический дренаж), уретерогидронефроз.



Таблица 2

Осложнения АПЖ и другие заболевания органов мочевой системы, выявленные до операции (n=137)

№ п/п	Заболевания	Количество больных	
		Абс.	%
1	Хронический простатит	110	81,0
2	Хронический пиелонефрит	101	73,9
3	Хронический цистит	90	65,7
4	Надлобковый мочепузырный свищ	59	43,0
5	Уретерогидронефроз	30	21,9
6	Хроническая почечная недостаточность	21	15,5
7	Камни простаты	14	10,2
8	Камни мочевого пузыря	11	8,0
9	Камни почек и мочеточников	10	7,2
10	Кисты почек	5	3,5
11	Опухоль мочевого пузыря	4	3,0
12	Единственная почка	4	3,0

Результаты исследования и их обсуждение. Характер послеоперационных осложнений чреспузырной простатэктомии (ЧПП) и трансуретральная резекция (ТУР) в основной группе больных, а это 569 пациентов, которым проводилась комплексная предоперационная, интраоперационная и послеоперационная профилактика с учетом выявленных сопутствующих и осложняющих течение аденомы простаты заболеваний, представлен в табл. 3. Из таблицы следует, что самыми частыми инфекционно-воспалительными осложнениями оперативного лечения больных аденомой предстательной железы являются цистит, нагноение операционной раны, эпидидимит и пиелонефрит. Для сравнительной оценки результатов лечения в таблице приведены послеоперационные осложнения и в группе сравнения, которая служила контролем. Подробный анализ причин возникновения указанных осложнений и принципы их лечения являются целью представленной нами работы.

Таблица 3

Структура инфекционно-воспалительных осложнений после простатэктомии (n = 416)

Вид операции	Осложнения	2007-2008 гг.		2009-2010 гг.		Коэффициент достоверности
		абс.	%	абс.	%	
ЧПП	Пиелонефрит	13	6,2%	7	2,4%	p < 0,05
	Цистит	43	20,7%	25	8,9%	p < 0,05
	Эпидидимит	21	10,3%	10	3,6%	p < 0,05
	Нагноение раны	37	18,1%	20	7,3%	p < 0,05
	Остеит лона	2	1,0%	-	-	-
	Всего	116	56,3%	62	22,2%	p < 0,001
ТУР	Пиелонефрит	23	8,5%	9	3,2%	p < 0,05
	Цистит	103	38,8%	53	18,2%	p < 0,05
	Эпидидимит	12	4,6%	6	2,1%	p < 0,05
	Уретрит	26	10,0%	8	3,0%	p < 0,05
	Всего	163	61,9%	75	26,5%	p < 0,001
	Итого	279	59,1%	137	24,0%	p < 0,001

Примечание: 1) 2007-2008 гг. – группа сравнения;
2) 2009-2010 гг. – основная группа.

Патогенетические особенности развития инфекционно-воспалительных осложнений простатэктомии

Первой причиной, объясняющей развитие инфекционно-воспалительных осложнений в основной группе больных, которым проведена комплексная предоперационная профилактика, является более старший возраст пациентов. Разница в возрасте



составляет 5 лет, но для лиц пожилого и старческого возраста это существенно, так как этого времени вполне достаточно для появления дополнительных и отягощения существующих сопутствующих заболеваний и прогрессирования осложняющих течение аденомы предстательной железы заболеваний.

Мы согласны с мнением некоторых авторов, что все операции делятся на 4 группы: чистые, «условно чистые», «загрязненные» и «грязные». Каждая из перечисленных групп имеет свои критерии отбора и свой процент послеоперационных гнойных осложнений. Для наглядности мы объединим их в табл. 4.

Таблица 4

**Зависимость частоты инфекционно-воспалительных осложнений
от характера операции**

№ п/п	Характер операции	Процент осложнений
1	Чистые операции	1-4%
2	Условно чистые операции	8-12%
3	«Загрязненные» операции	20-25%
4	«Грязные» операции	30-40%

Первая группа – чистые операции: не имеет отношения к нашему исследованию, так как операции выполнялись на мочевом пузыре и был контакт с мочой. Вторая группа – условно чистые операции: предполагается контаминация раны нормальной, не инфицированной мочой, и имеются основания для профилактического применения антибиотиков. Третья группа – «загрязненные» операции: больные имеют дооперационные осложнения ГПЖ, такие как простатит, цистит, пиелонефрит. Имеются основания для антибактериальной профилактики и терапии. Четвертая группа – «грязные» операции: имеется надлобковый мочевого свищ и осложнения ГПЖ. Предусматривается предоперационная, интраоперационная и послеоперационная антибактериальная профилактика и лечение.

Таким образом, возраст больного, наличие и степень выраженности сопутствующих заболеваний и осложнений течения АПЖ уже до операции позволяют прогнозировать процент инфекционно-воспалительных осложнений простатэктомии и выбор методов их профилактики.

Мы предлагаем свое объяснение патогенеза практически всех послеоперационных инфекционно-воспалительных осложнений простатэктомии. Простатэктомия или ТУР создает рану в пузырно-уретральном сегменте, которая после устранения сдавления выводных протоков долек орошается отделяемым из простаты и поддерживает гнойное воспаление ложа аденомы. Гнойный процесс в ложе обуславливает вторичность заживления, затягивает процессы рубцевания и эпителизации, является источником генерализации инфекции по мочевым и половым путям. Травма нанесена важной анатомической зоне – перекрестку мочевых и половых путей: внутреннее отверстие уретры, шейка мочевого пузыря, устья мочеточников, выводные протоки долек простаты, семявыбрасывающие протоки. Нарушение анатомической и функциональной целостности указанных образований приводит к развитию пузырно-мочеточниковых, уретро-семинальных (рис. 2), уретро-простатических рефлюксов (рис. 3) и генерализации инфекции – уретрит, простатит, цистит, пиелонефрит, везикулит, эпидидимоорхит, нагноение послеоперационной раны, остеоит лонных костей (рис. 4). Процессы эти прогрессируют с молниеносной быстротой при нарушении дренирования мочевого пузыря и раннем неадекватном восстановлении самостоятельного мочеиспускания, что приводит к повышению гидростатического давления в полости мочевого пузыря и уретры с развитием указанных выше рефлюксов.

Приняв за основу предложенную нами концепцию развития инфекционно-воспалительных осложнений простатэктомии, мы разработали патогенетически обоснованный комплекс профилактических и лечебных мероприятий.

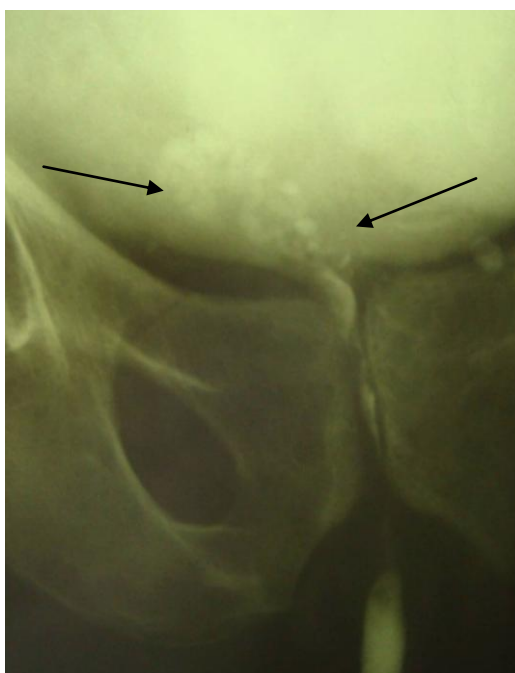


Рис. 2. Больной К. 69 лет.
 Восходящая уретроцистограмма.
 Сужение простатического отдела и уретро-семинальный рефлюкс справа (отмечено стрелками)

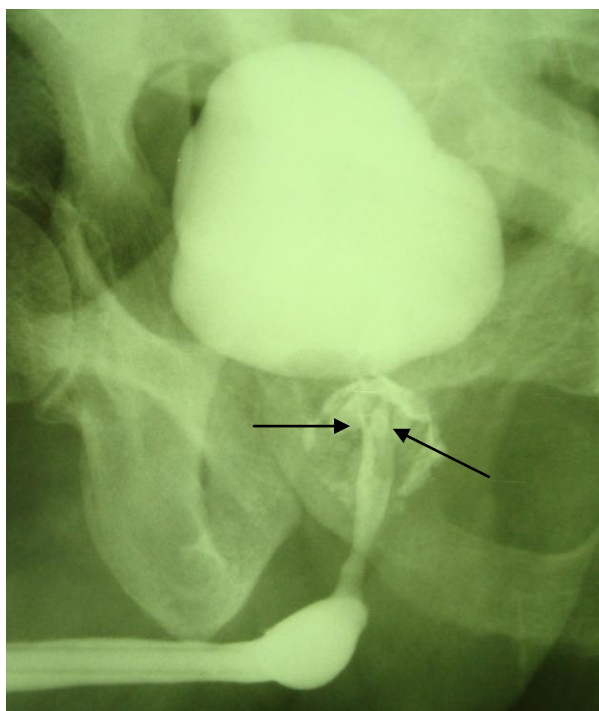


Рис. 3. Больной С. 62 года.
 Восходящая уретроцистограмма. Сужение простатического отдела
 и уретро-простатический рефлюкс вокруг уретры (отмечено стрелками)

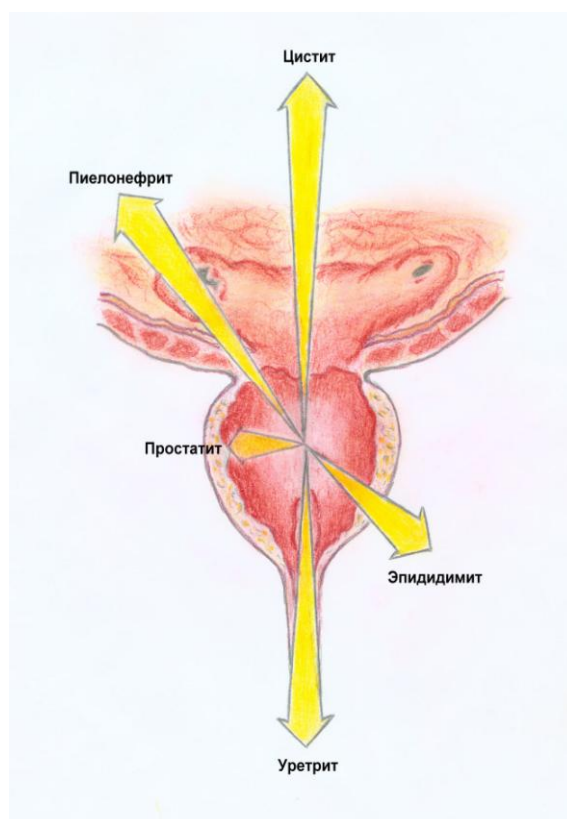


Рис. 4. Схема генерализации инфекции из воспаленного ложа аденомы

Лечение воспаления ложа аденомы, простатита, цистита и уретрита

Наши наблюдения показывают, что очень трудно в послеоперационном периоде дифференцировать наступление таких осложнений, как нагноение ложа аденомы, обострение хронического простатита, гнойный цистит и уретрит. Если с уретритом ситуация ясна – ведущими симптомами являются отек и гиперемия губок уретры, обильные гнойные выделения из уретры, то клиника послеоперационного цистита зависит от варианта проведенной операции. Послеоперационный цистит развился в группе сравнения у 20,7% больных после чреспузырной простатэктомии и в 2 раза чаще после ТУР (38,8 %). В основной группе соотношение сохраняется на более низких цифрах, соответственно 8,9% и 18,2%. Такую существенную разницу развития послеоперационного цистита при открытой операции и ТУР мы объясняем несколькими моментами. При простатэктомии аденоматозные узлы чаще удаляются одним блоком и микроабсцессы остаются невскрытыми, при ТУР идет фрагментация узлов петлей резектоскопа и освобождающееся гнойное содержимое абсцессов постоянно орошает ложе аденомы и полость мочевого пузыря, значительно увеличивая возможность развития цистита после эндоскопической операции. Кроме того, при ТУР используется высокий температурный режим для резекции и имеет место термическое поражение подлежащих тканей, что задерживает процесс заживления и поддерживает воспалительный процесс. Важным моментом является и динамика сокращения ложа аденомы – после открытой простатэктомии оно сокращается на операционном столе, заживление и эпителизация операционной раны происходит быстро (обычно 10 – 14 дней). При ТУР сокращение ложа наступает медленно, а при неполном удалении аденоматозных тканей не сокращается совсем, и эти ткани с термическим поражением поддерживают явления цистита.

Самым эффективным методом профилактики инфекционно-воспалительных осложнений является продолжение санации ложа аденомы в послеоперационном периоде. Замечено, что при ушивании ложа аденомы со стороны шейки и дренировании мочевого пузыря катетером Фолея и цистостомическим дренажом орошаемая жид-

кость не попадает в ложе аденомы и скопившаяся кровь, детрит, некротические массы поддерживают воспаление и являются источником заброса инфекционных эмболов в мочевые и половые пути. Разработанный нами катетер для орошения ложа аденомы и полости уретры в послеоперационном периоде способствует устранению чужеродного содержимого из указанных зон и позволяет через дополнительно установленный ирригатор вводить любые антимикробные препараты.

Лечение послеоперационного пиелонефрита

По мнению большинства авторов, наиболее тяжелым воспалительным осложнением простатэктомии является острый пиелонефрит с выраженной интоксикацией, переходом в гнойные формы, бактериотоксическим шоком и уросепсисом. Так, по нашим данным, пиелонефрит осложнил течение послеоперационного периода открытой простатэктомии и ТУР в контрольной группе больных с минимальной разницей, соответственно 6,2% и 8,5%, и проведение комплексных профилактических мероприятий оказалось равно эффективным при открытых операциях и ТУР (табл. 3).

Мы начинали лечение послеоперационного пиелонефрита с применения антибактериальных препаратов широкого спектра действия, в соответствии с видом микрофлоры мочи и её чувствительности к антибактериальным препаратам. Применяли защищенные полусинтетические пенициллины, цефалоспорины III-IV поколения, карбапенемы, аминогликозиды и фторхинолоны. Наличие у некоторых фторхинолонов (ципрофлоксацина, офлоксацина, пефлоксацина) двух лекарственных форм позволяет проводить ступенчатую терапию. Высокая биодоступность указанных препаратов позволяет применять их при внутривенном и пероральном введении в одинаковых дозах.

При выраженной интоксикации проводили дезинтоксикационную терапию: приём большого количества жидкости, внутривенное вливание изотонического раствора хлорида натрия или 5% раствора глюкозы, реополиглюкина, гемодеза, 10% раствора альбумина, переливание нативной или свежезамороженной плазмы или кровезаменителей. Кроме вышперечисленных препаратов необходимо использовать препараты, ускоряющие процессы регенерации, стимулирующие клеточные и гуморальные факторы защиты (метилурацил, пентоксил, экстракт алоэ). Учитывая данные иммунограммы, проводили иммуностимулирующую терапию (Т-активин, тимоген, тималин). Повышение общей сопротивляемости наблюдается при применении витаминов (аскорбиновая кислота, витамины группы В).

Консервативное лечение позволило купировать острый пиелонефрит на стадии серозного воспаления у 14 из 16 больных. Среди больных, с послеоперационным гнойным пиелонефритом подверглись оперативному вмешательству 2, причем у одного больного был правосторонний пиелонефрит, у другого – двусторонний. Мы разделяем мнение Ю.А. Пытеля о том, что консервативное лечение острого пиелонефрита не должно превышать 3-4 суток, при отсутствии эффекта оправданным является оперативное лечение. Обоим больным выполнены органосохраняющие операции, так как люмботомии выполнены своевременно.

Иллюстрацией оперативного лечения послеоперационного гнойного пиелонефрита является следующее наблюдение.

Больной К., 74 лет, история болезни №1887, поступил в урологическое отделение 26.02.2008 г. с жалобами на невозможность самостоятельного мочеиспускания, боли над лоном. Считает себя больным около суток, когда развилось вышеописанное состояние. В течение последнего года отмечает затрудненное мочеиспускание, вялую струю мочи и чувство неполного опорожнения мочевого пузыря, ночное мочеиспускание до 10 раз малыми порциями. При объективном осмотре со стороны сердечно-сосудистой и дыхательной систем выявлены возрастные изменения.

Per rectum: предстательная железа 5,5 x 5 см, плотноэластической консистенции, однородна, при пальпации безболезненна, междолевая борозда сглажена, очагов уплотнения, флюктуации нет.

При УЗИ: почки – ретенции, конкрементов не выявлено, паренхима 1,4 см, слева – вторичная киста в нижнем сегменте 3,3 см. Мочевой пузырь – контуры ровные, дополнительных структур не выявлено, объем 1000 мл. Простата – экзогенность сниже-

на, фиброзные изменения, диаметр железы до 6 см. В общем анализе крови патологических изменений не выявлено. Мочевина – 6,5 ммоль/л, креатинин – 0,080 ммоль/л. 26.02.2008 г. – троакарная эпицистостомия.

В процессе обследования у больного была выявлена язвенная болезнь двенадцатиперстной кишки с локализацией язвы в луковице. Лечился консервативно в условиях хирургического и гастроэнтерологического отделений. После рубцевания язвы был переведен в урологическое отделение для планового оперативного лечения. 10.04.2008 г. – этапная чреспузырная простатэктомия. Интраоперационно: простата 5 x 6 см, внутрипузырный рост – бимануально энуклеирована тремя долями. Кровопотеря составила 200 мл. Мочевой пузырь дренирован катетером Foley и цистостомой. Гемостаз устойчивый, путем натяжения уретрального катетера. Длительность операции 60 мин.

Через 5 часов после операции отмечалось выраженное кровотечение, которое удалось купировать консервативно. В связи с анемией больному перелито 440 мл эритроцитарной массы. На 8 сутки у больного появились боли в поясничной области слева, общая слабость, недомогание, подъем температуры тела до 38,9°C с ознобом, снижение АД до 90/60 мм рт. ст., тахикардия до 115 уд. в мин. При УЗИ почек: гидронефроз II степени, гидроуретер слева. При экскреторной урографии: уретеропиелокаликоектазия слева. 18.04.2008 г. – нефростомия слева, декапсуляция левой почки, иссечение карбункулов. При декапсуляции выявлено 3 карбункула верхнего полюса до 2 см в диаметре. Общая продолжительность дренирования мочевого пузыря составила 25 дней, нефростома удалена на 16-е сутки. 12.05.2008 г. в удовлетворительном состоянии больной выписан на амбулаторное лечение. Продолжительность лечения после простатэктомии составила 32 дня. Данные гистологического исследования ткани почки представлены на рис. 5.

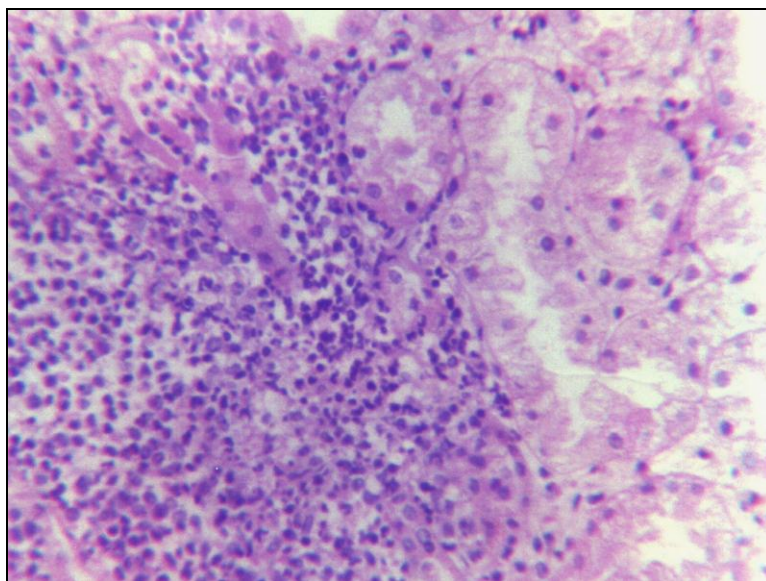


Рис. 5. Б-ной К. 74 лет. Острый гнойный пиелонефрит: некроз канальцев, очаговая преимущественно нейтрофильная инфильтрация с формированием микроабсцесса. Окр. гематоксилином и эозином. Микрофото. Ув. x 200

Заключение. Простатэктомия или ТУР создают рану в пузырно-уретральном сегменте, которая после устранения сдавления выводных протоков долек орошается застойным отделяемым из простаты и поддерживает гнойное воспаление ложа аденомы, которое является источником генерализации инфекции по мочевым и половым путям: внутреннее отверстие уретры, шейка мочевого пузыря, устья мочеточников, выводные протоки долек простаты, семявыбрасывающие протоки. Нарушение анатомической и функциональной целостности указанных образований, на фоне высокой ре-



зистентности уретры и низкой сократительной способности детрузора, приводят к развитию пузырно-мочеточниковых, уретро-семинальных, уретро-простатических рефлюксов и генерализации инфекции – уретрит, простатит, цистит, пиелонефрит, везикулит, эпидидимоорхит, нагноение послеоперационной раны.

Приняв за основу предложенную нами концепцию развития инфекционно-воспалительных осложнений простатэктомии, мы разработали патогенетически обоснованный комплекс профилактических и лечебных мероприятий, применение которого позволило снизить количество послеоперационных воспалительных осложнений в основной группе до 24,0% по сравнению с контрольной, где этот процент составил 59,1%.

Литература

1. Аполихин, О.И. Анализ уронефрологической заболеваемости в Российской Федерации по данным официальной статистики / О.И. Аполихин, А.В. Сивков, Д.А. Бешлиев, Т.В. Солнцева, В.А. Комарова // Экспериментальная и клиническая урология. – 2010. – №1. – С. 4-11.
2. Завестовская, И.Н. Дифференцированный подход к выбору консервативного лечения симптомов нижних мочевых путей при ДГПЖ / И.Н. Завестовская, О.Б. Лоран, И.В. Лукьянов // Рус. мед. журн. – 2006. – №12. – С. 2042-2046.
3. Лукьянов, И.В. Доброкачественная гиперплазия предстательной железы. Современные возможности лечения / И.В. Лукьянов // Рус. мед. журн. – 2008. – №14. – С. 830-834.
4. Мартов, А.Г. Опыт применения дутастерида перед трансуретральной резекцией простаты по поводу аденомы больших размеров / А.Г. Мартов, Д.Г. Ергаков // Урология. – 2008. – №4. – С. 46-52.
5. Clifford, G.M Medical therapy for benign prostatic hyperplasia: a review of the literature / G.M. Clifford, R.D. Farmer // Eur. urol. – 2008. – Vol. 38. – P. 2-19.
6. Embaron, M. Benign prostate hyperplasia: Social impact and patient`s perspective / M. Embaron // Eur. Urol. – 2008. – Vol. 5. – P. 45-56.

INFECTIOUS-INFLAMMATORY COMPLICATIONS OF PROSTATECTOMY AT SICK OF ADENOMA PROSTATE

O.I. Bratchikov

E.A. Shumakova

A.A. Krukov

A.P. Chmaruk

E.U. Trifonov

A.A. Shukri Mohammed

The comprehensive pathogenetical complex of prevention and treatment of adenoma prostate was developed, which reduces the number of postoperative inflammatory complications in a case of prostatectomy.

Key words: adenoma of prostate, prostatectomy.

Kursk State Medical University

e-mail: bratov45@mail.ru