



Иммунотерапевтический метод лечения больных саркомой Капоши

Карташова М.Г. • Кильдюшевский А.В. • Молочков А.В.

Карташова Мария Геннадиевна – канд. мед. наук, науч. сотр. отделения дерматовенерологии и дерматоонкологии¹
 ✉ 129110, г. Москва, ул. Щепкина, 61/2–2, Российская Федерация.
 Тел.: +7 (903) 766 76 45.
 E-mail: maxa.ka@mail.ru

Кильдюшевский Александр Вадимович – д-р мед. наук, профессор, вед. науч. сотр. отделения хирургической гемокоррекции и детоксикации¹

Молочков Антон Владимирович – д-р мед. наук, профессор, заместитель директора по науке, образованию и международным связям¹

¹ ГБУЗ МО «Московский областной научно-исследовательский клинический институт им. М.Ф. Владимирского»; 129110, г. Москва, ул. Щепкина, 61/2, Российская Федерация

Цель – разработка новых методов лечения больных саркомой Капоши.

Материал и методы. Представлены данные клинико-иммунологического обследования 20 пациентов с саркомой Капоши (15 – с идиопатическим типом, 5 – с иммуносупрессивным) до и после лечения с применением методики трансляционной клеточной иммунотерапии. Методика заключается в следующем: за 1,5–2 часа до процедуры больные принимали фотосенсибилизатор Аммифурин в дозе 0,6 мг на 1 кг веса. Затем они подвергались процедуре выделения мононуклеарных клеток в прерывисто-поточном режиме на клеточном сепараторе Naemonetics MCS+ по соответствующему протоколу. Клетки выделяли из 2000 мл крови, что в среднем составляло $6,2 \pm 0,8 \times 10^9$ клеток в 100 мл плазмы. Добавляли 100 мл физиологического раствора (NaCl). Гематокрит составлял не более 2%. Клеточную суспензию в течение 90 минут подвергали облучению ультрафиолетовым светом типа А ($\lambda = 320\text{--}400$ нм) на облучателе крови «Юлия» по прилагаемой инструкции, перемещая со скоростью 10–15 мл/мин из одного полимерного контейнера в другой. Затем в клеточную суспензию добавляли 200 мл питательного буферного раствора Intersol (компания

Baxter), предназначенного для длительного (до 7 суток) хранения тромбоцитов, и выдерживали в течение 18–20 часов при температуре 37 °С, постоянно перемешивая в тромбомиксере. Клеточную взвесь реинфузировали больному в течение 30 минут.

Результаты. Анализ иммунологического фенотипа больных саркомой Капоши показал наличие изменений, касающихся преимущественно клеточного звена иммунной системы. После курса трансляционной клеточной иммунотерапии у всех больных отмечено выраженное клиническое улучшение. В сроки наблюдения от 1 года до 5 лет период ремиссии заболевания составил от 5 месяцев до 4 лет (в среднем – 14,8 месяца).

Заключение. Трансляционная клеточная иммунотерапия позволяет добиться положительного клинического эффекта, снизить темпы прогрессирования патологического процесса. Методика может быть рекомендована в качестве адъювантного или альтернативного метода лечения саркомы Капоши.

Ключевые слова: саркома Капоши, трансляционная клеточная иммунотерапия, дендритные клетки.

Саркома Капоши – мультицентричный неопластический процесс, развивающийся из эндотелия кровеносных и лимфатических сосудов, главным образом – дермы. В последнее десятилетие достигнуты серьезные успехи в разрешении проблемы этиопатогенеза саркомы Капоши: доказана роль вируса герпеса человека 8-го типа как

этиологического агента заболевания, описаны некоторые гены этого вируса, обладающие онкогенным потенциалом. Большое значение в развитии саркомы Капоши придается системе цитокинов [1]. В частности, им принадлежит ведущая роль в регуляции межклеточных взаимодействий как в норме, так и при различных патологических процессах (инфекционно-воспалительных,

аутоиммунных, аллергических реакциях), а также в генезе опухолей. Универсальность действия цитокинов связана с их полипептидной природой и участием в формировании регуляторных сигналов для клеток-мишеней при воздействии различных факторов на организм, в том числе на кожу. Процесс обычно начинается с активации цитокинов первой линии реагирования – интерлейкина (ИЛ)-1, фактора некроза опухоли- α , интерферонов, которые в дальнейшем стимулируют каскад других цитокиновых реакций [2]. Важная роль иммунных нарушений в развитии саркомы Капоши позволяет рассматривать состояние иммунного статуса в качестве основного прогностического фактора течения этого заболевания.

Исходя из вышесказанного, сегодня в терапии саркомы Капоши на первый план выдвигаются иммуностропные методы. При этом целью проводимого лечения должно быть не только достижение клинического эффекта, но и восстановление иммунорегуляторных механизмов, осуществляющих противоопухолевый надзор.

Наиболее эффективно и целенаправленно индуцируют противоопухолевый иммунитет дендритные клетки, играющие ключевую роль в запуске и детерминировании типа иммунного ответа. В связи с этим одним из основных и наиболее предпочтительных путей преодоления иммунологической толерантности к опухолевому процессу и реализации протективного иммунного ответа представляется разработка вакцин, активирующих дендритные клетки больного. Такое лечение испытано при целом ряде опухолей: В-клеточной лимфоме, меланоме, раке предстательной железы и др. Однако существующие методы получения дендритных вакцин технически сложны, и такие вакцины не всегда эффективны из-за обилия неизвестных нам опухолевых антигенов. Все это побуждает к поискам более простых методов, позволяющих обеспечить большое количество дендритных клеток, загруженных всеми имеющимися опухолевыми антигенами.

Известно, что незрелые дендритные клетки, в отличие от моноцитов, из которых они получены, способны представлять антигены поглощаемых апоптотических клеток с молекулами 1-го класса главного комплекса гистосовместимости (ГКГ) и непосредственно стимулировать цитотоксические Т-лимфоциты. Подобным способом поглощая опухолевые апоптотические клетки, дендритные клетки могут потенциально способствовать эффективной иммунизации больных даже против неизвестных опухолевых антигенов [3].

Материал и методы

Под нашим наблюдением находились 15 больных идиопатическим типом саркомы Капоши и 5 – иммуносупрессивным.

Из 15 больных идиопатическим типом мужчин было 12, женщин – 3 (соотношение 4:1). Больные были в возрасте от 32 до 75 лет (в среднем 59 лет) с продолжительностью заболевания от 4 до 16 лет (в среднем 10 лет); лишь у 1 пациентки давность заболевания составила 30 лет. У 5 больных диагностирована подострая форма заболевания, у 10 – хроническая. В 5 (33%) наблюдениях процесс носил ограниченный характер, в 10 (67%) – распространенный (в 3 случаях с вовлечением слизистых оболочек). У 3 (20%) пациентов патологический процесс был представлен пятнами размером от 2 до 10 см в диаметре, с четкими границами, разнообразными очертаниями, гладкой поверхностью, цветом от красновато-синюшного до темно-бурого; у 7 (47%) – пятнами, узелками и бляшками: папулы имели диаметр от 0,5 до 1 см, четкие границы, округлые очертания, полушаровидную или уплощенную форму, плотноэластическую консистенцию, цвет их варьировал от розового до красновато-синюшного или бурого. Местами папулы сливались в бляшки величиной от 1,5–2 до 5–7 см, плотноэластической консистенции, красно-бурого или темно-вишневого цвета. У 5 (33%) больных на фоне пятнистых и инфильтративных элементов имелись опухолевые узлы диаметром от 2 до 5 см, плотной или плотноэластической консистенции, буровато-красного или черно-синюшного цвета, располагавшиеся изолированно или сливавшиеся в бугристые образования. Изъязвление узлов отмечалось у 2 больных в области нижних конечностей. В результате распада формировались язвы размером от 0,5 до 4 см с резко очерченными краями, кровянисто-гангренозным дном синюшно-багрового цвета. В области язв отмечалась болезненность. В 7 (47%) случаях выявлены признаки лимфостаза стоп и/или голеней.

Из 5 больных иммуносупрессивным типом саркомы Капоши в 4 наблюдениях болезнь развивалась на фоне приема системных кортикостероидных гормонов (у 2 пациентов – по поводу бронхиальной астмы, у 2 – ревматоидного полиартрита), у 1 пациента – на фоне иммуносупрессивной терапии после трансплантации почки. Среди больных этой группы было 3 мужчин и 2 женщины в возрасте от 47 до 70 лет (в среднем 57 лет) с продолжительностью заболевания от 2 месяцев до 5 лет. У 2 (40%) больных процесс носил ограниченный характер, у 3 (60%) – распространенный



(в 2 случаях с вовлечением слизистых оболочек). У 2 (40%) пациентов патологический процесс был представлен папулами диаметром от 0,8 до 1 см, с четкими границами, округлыми очертаниями, полушаровидной формы, плотноэластической консистенции, цветом от красновато-синюшного до бурого. У 3 (60%) папулезные элементы сочетались с инфильтрированными пятнами размером от 2,5 до 5 см в диаметре, с четкими границами, гладкой поверхностью, цветом от красновато-синюшного до темно-бурого.

Методика трансляционной клеточной иммунотерапии заключалась в следующем: за 1,5–2 часа до процедуры больной принимал фотосенсибилизатор Аммифуриин в дозе 0,6 мг на 1 кг веса больного. Затем больные подвергались процедуре выделения мононуклеарных клеток в прерывисто-поточном режиме на клеточном сепараторе Наemonetics MCS+ по соответствующему протоколу. Клетки выделяли из 2000 мл крови, что составляло в среднем $6,2 \pm 0,8 \times 10^9$ клеток в 100 мл плазмы. Добавляли 100 мл физиологического раствора (NaCl). Гематокрит составлял не более 2%. Клеточную суспензию подвергали облучению ультрафиолетовым светом типа А ($\lambda = 320\text{--}400$ нм) на облучателе крови «Юлия» согласно прилагаемой инструкции со скоростью перемещения суспензии 10–15 мл/мин из одного полимерного контейнера в другой. Общее время облучения составляло 90 минут. Затем в клеточную суспензию добавляли 200 мл питательного буферного раствора Intersol (компания Baxter), предназначенного для длительного хранения тромбоцитов (до 7 суток). При постоянном перемешивании в тромбомиксере суспензию выдерживали в течение 18–20 часов при температуре 37 °С. По истечении этого срока клеточную взвесь реинфузировали больному в течение 30 минут. Курс лечения состоял из 4 процедур, проводимых 2 раза в неделю*.

Иммунологический статус исследовали в день проведения процедуры и через 3–4 дня после завершения курса лечения. В качестве контрольной группы (референсные значения) использовали данные, полученные в результате обследования в лабораторном отделе Московского городского центра профилактики и борьбы со СПИДом 20 практически здоровых доноров крови.

Изучались следующие поверхностные антигены: CD3 – пан-Т-клетки, CD4 – общая популяция хелперов, CD8 – цитолитические Т-лимфоциты, CD16 – естественные киллеры, CD20 – общая популяция В-лимфоцитов, CD14 – моноциты, CD38 – активированные лимфоциты, лимфоплазмоциты,

Иммунологические показатели больных саркомой Капоши до и после лечения методом трансляционной клеточной иммуносупрессии

Кластеры дифференцировки	Референсные значения	До лечения	После лечения
CD3	72,2±4,4	64,6±12,2	65,8±9,7
CD4	46,6±7,1	37,3±12,2	37,4±7,9
CD8	23,3±5,2	31,5±8,8	32,6±7,9
CD4/CD8	2,12±0,76	1,3±0,7	1,21±0,69
CD16	13,5±3,1	23,6±9,6	23,9±8,3
CD86/14	17,8±4,19	13,6±5,8	49,4±18,8
CD83/14	1,2±0,3	58,0±22,1	20,2±8,3
CD20	7,2±0,6	6,0±2,6	5,9±1,8
HLA-DR	9,8±0,5	15,5±4,4	13,9±4,3
CD38	30,6±1,5	48,7±16,9	47,1±14,0
CD25	4,2±0,2	15,6±10,2	10,2±5,3

Данные представлены как средние значения (М) и стандартная ошибка среднего ($\pm m$)

HLA-DR – молекула 2-го класса ГКГ, CD25 – рецептор к ИЛ-2, CD83 – маркер дендритных клеток, CD86 – молекула коактивации дендритных клеток. Статистическая обработка результатов проведена по общепринятым методикам с использованием программы Statistica v6.0.

Оценка эффективности трансляционной клеточной иммунотерапии проводилась на основании динамики клинической картины заболевания, продолжительности периода ремиссии, изменения линейных иммунологических маркеров, молекул активации и коактивации.

Результаты и обсуждение

Анализ иммунологического фенотипа больных саркомой Капоши выявил изменения, касающиеся преимущественно клеточного звена иммунной системы (таблица). Количество естественных киллерных лимфоцитов (CD16⁺) у больных саркомой Капоши существенно превышало референсные значения ($23,6 \pm 9,6\%$ против $13,5 \pm 3,1\%$ в норме, $p < 0,05$), что свидетельствует о функциональной активности механизмов системы врожденного иммунного ответа для распознавания патоген-ассоциированных молекулярных паттернов (структур), вируса герпеса 8-го типа толл-подобными рецепторами естественных киллерных клеток.

В системе адаптивного иммунного ответа также были выявлены изменения, касающиеся,

* Патент РФ № 2401671 от 20.10.2010.

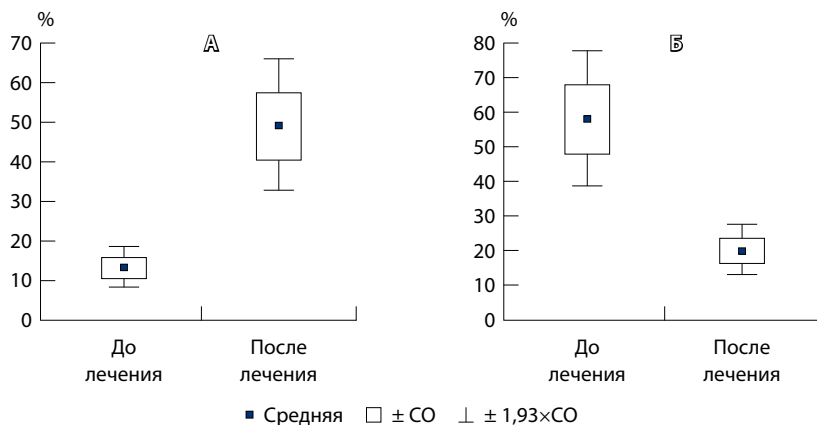


Рис. 1. Сравнительные показатели экспрессии: **А** – CD14⁺ CD86⁺; **Б** – CD14⁺ CD83⁺ у больных саркомой Капоши до и после лечения методом трансляционной клеточной иммунотерапии; данные представлены как средние значения и стандартная ошибка (СО) среднего

с одной стороны, увеличения относительно количества цитолитических Т-лимфоцитов ($31,5 \pm 8,8\%$ при норме $23,3 \pm 5,2\%$, $p < 0,05$), с другой – уменьшения относительного количества хелперной субпопуляции ($37,3 \pm 12,2\%$ при норме $46,6 \pm 7,1\%$, $p < 0,05$). В результате этого происходило существенное снижение иммунорегуляторного индекса (ИРИ) (CD4/CD8): $1,3 \pm 0,7$ Ед при норме $2,12 \pm 0,76$, $p < 0,05$. Снижение ИРИ может свидетельствовать о наличии иммунодефицитного состояния у больных с признаками выраженного иммуновоспалительного процесса, который сопровождается повышением продукции клетками провоспалительных цитокинов и хемокинов.

Полученные данные служат доказательством несостоятельности механизмов взаимодействия врожденной неспецифической защиты и адаптивного иммунного ответа, направленного на локализацию, киллинг и элиминацию чужеродного агента в виде вируса герпеса 8-го типа у больных саркомой Капоши.

Изучение фагоцитарной функции моноцитов показало: количество моноцитов, экспрессирующих маркер, ассоциированный с дендритными клетками (CD83), значительно превышало референсные значения ($58,0 \pm 22,1\%$ при норме $1,2 \pm 0,3\%$, $p < 0,05$), что свидетельствует о присутствии в периферической крови больных саркомой Капоши довольно большого количества зрелых дендритных клеток. Однако коэкспрессия коактивационного антигена CD86⁺ на этих клетках была достоверно ниже референсных показателей, что, в свою очередь, указывает на их слабую иммуногенность и неспособность индуцировать противовирусный иммунный ответ.

Дендритные клетки – самые эффективные антигенпрезентирующие клетки, играющие ключевую роль в индукции и детерминировании типа иммунного ответа [4]. Это обусловлено их уникальными свойствами, наиболее значимое из которых – способность презентации антигенного эпитопа в ассоциации с молекулой ГКГ для специфического распознавания наивными Т-лимфоцитами. Презентация антигенов в отсутствие адекватного количества коактивирующих молекул приводит к формированию анергии – антигенспецифической толерантности [5].

Известно, что при саркоме Капоши вирус герпеса 8-го типа поражает захватившие его дендритные клетки и реплицируется в них. Вирусные пептиды угнетают экспрессию коактиваторных молекул на макрофагах и ингибируют созревание дендритных клеток. Как следствие вместо развития эффективного иммунного ответа наступает негативный исход Т-клеточной активации в виде индукции анергии и апоптоза реактивных Т-клеток. Активированные дендритные клетки продуцируют цитокины, необходимые для активации хелперных Т-лимфоцитов, включая ИЛ-12, который увеличивает иммунологический ответ за счет «направления» Т-клеток по пути дифференцировки их в Т-хелперы 1-го типа (Th1) [6]. При этом стимулированные макрофагами нормальные киллеры секретируют интерферон- γ . Два этих цитокина при совместном действии на наивные Т-клетки определяют их развитие в сторону образования CD4 Т-клеток воспаления (Th1).

Увеличение синтеза CD25 ($15,6 \pm 10,2\%$ при норме $4,2 \pm 0,2\%$, $p < 0,05$) подтверждает предположение, что саркома Капоши сопровождается смещением цитокинового профиля в сторону роста выработки провоспалительных цитокинов хелперными клетками 1-го типа. Полученные данные не противоречат результатам исследований других авторов [7].

В результате проведения курса трансляционной клеточной иммунотерапии у всех больных отмечено выраженное клиническое улучшение. У пациентов с идиопатическим типом саркомы Капоши снизилась интенсивность окраски большинства очагов поражения; папулезные элементы размером от 0,5 до 0,7 см в диаметре регрессировали с исходом в гиперпигментацию, а размером от 0,8 до 1 см – уменьшились до 0,3–0,5 см и стали плоские; опухолевые узлы уменьшились в 1,5 раза; произошло рубцевание язв; разрешились явления лимфостаза. У пациентов с иммуносупрессивным типом саркомы

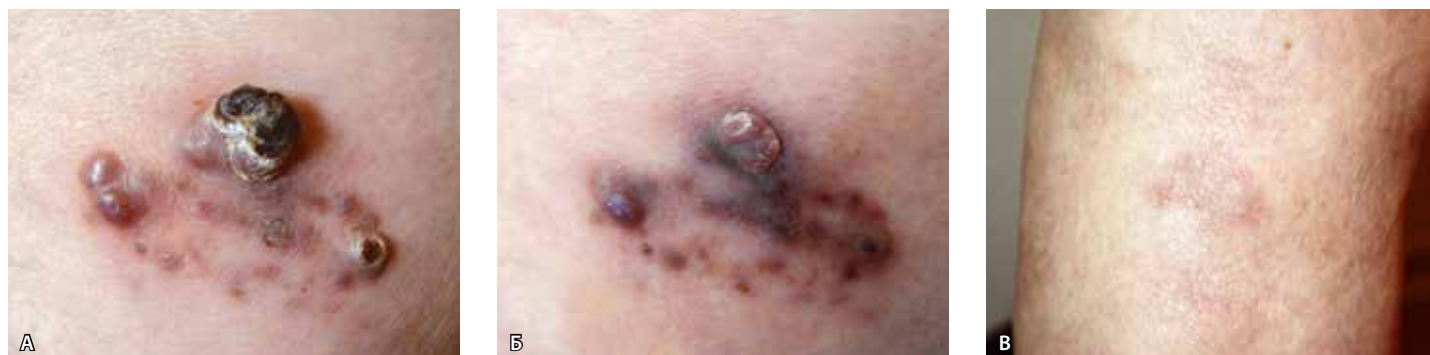

Рис. 2. Больной В.: А – до лечения, Б – после лечения, В – через 6 месяцев после лечения

Капоши уменьшилась инфильтрация пятнистых элементов, на месте большинства из них осталась гиперпигментация; папулы упустились и в большинстве случаев сократились в диаметре, некоторые полностью регрессировали. Во всех случаях переносимость такого лечения была удовлетворительной, побочных эффектов не зарегистрировано. В сроки наблюдения от 1 года до 6 лет период ремиссии заболевания составил от 5 месяцев до 4 лет (в среднем 14,8 месяца).

При повторном проведении иммунофенотипического обследования больных саркомой Капоши после завершения курса трансляционной клеточной иммунотерапии отмечено уменьшение относительного количества нефункциональных (слабоиммуногенных) дендритных клеток, имеющих фенотип $CD14^+ CD83^+ CD86^-$ (с $58,0 \pm 22,1\%$ до $20,2 \pm 8,3\%$, $p < 0,05$), и увеличение присутствия на этих клетках коактивационной молекулы $CD86$, обеспечивающей второй сигнальный путь активации Т-клеточного рецептора (с $13,6 \pm 5,8\%$ до $49,4 \pm 18,8\%$, $p < 0,05$) (рис. 1).

Описанное наблюдение свидетельствует о том, что в процессе трансляционной клеточной иммунотерапии нефункциональные дендритные клетки, наполненные вирусными эпитопами, обладают наименьшей жизнеспособностью и в первую очередь склонны к индукции механизмов апоптоза под влиянием внешних провоцирующих факторов, особенно таких, как активированные под воздействием ультрафиолетового света молекулы 8-метоксипсоралена. В результате апоптоза накапливается большое количество везикул, содержащих антигенные (вирусные) эпитопы в контексте с молекулами ГКГ, то есть в иммуногенной форме. Последующий захват этих везикул ранними дендритными клетками во время инкубационного периода переводит их в полноценные дендритные антигенпрезентирующие клетки с высокой экспрессией молекул

коактивации ($CD86$). Введение таких клеток в сосудистое русло больного способно в дальнейшем индуцировать адекватные процессы иммунологической защиты против вирусной репликации. Это подтверждает выраженная положительная динамика клинического состояния больных саркомой Капоши в результате лечения методом трансляционной клеточной иммунотерапии.

Ниже приводятся клинические примеры эффективности трансляционной клеточной иммунотерапии при идиопатическом и иммуносупрессивном типах саркомы Капоши.

Наблюдение 1

Больной В. 75 лет поступил в отделение дерматовенерологии и дерматоонкологии ГБУЗ МО «Московский областной научно-исследовательский клинический институт им. М.Ф. Владимирского» (МОНКИ) 14.05.07 с жалобами на высыпания в области нижних конечностей, сопровождающиеся болью. Болен с мая 2003 г., когда на коже стоп и задней поверхности правого бедра впервые заметил симметрично расположенные пятна темно-фиолетового цвета. В январе 2005 г. был госпитализирован в отделение дерматовенерологии и дерматоонкологии МОНКИ, где было проведено гистологическое исследование очага поражения в области бедра.

Гистологически – «старый» пятнистый элемент саркомы Капоши. По этому поводу получал лечение: проспидия хлорид (Проспидин) внутримышечно по 0,1 г, свечи интерферон альфа-2b (Виферон) ректально по 3 000 000 МЕ 2 раза в день (на курс – 60 000 000 МЕ), наружно – мазь мометазон (Элоком) и компрессы с 30% диметилсульфоксидом. На фоне проводимой терапии уменьшилась степень окраски элементов. Однако на суммарной дозе проспидия хлорида 1,8 г развилась аллергическая реакция, вследствие чего препарат был отменен. С того времени 2 раза в год больной получал иммунокорректирующую терапию препаратами интерферона альфа-2b (Виферон, Реаферон).

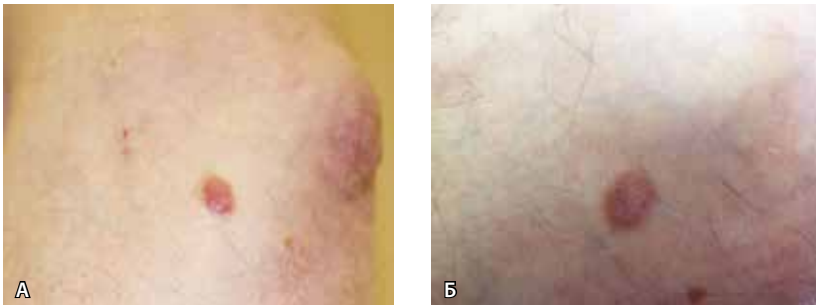


Рис. 3. Больной К. Бляшка на правом предплечье: **А** – до лечения, **Б** – после лечения

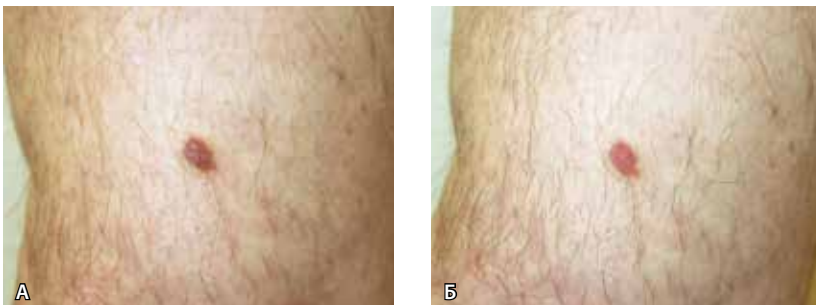


Рис. 4. Больной К. Папулезный элемент саркомы Капоши на задней поверхности левого бедра: **А** – до лечения, **Б** – после лечения

В начале апреля 2007 г. больной отметил рост узловых элементов на боковой поверхности правого бедра, появление боли. 14.05.07 больной был госпитализирован в МОНИКИ.

При поступлении: процесс распространенный. В области стоп – пятна синюшно-фиолетового цвета размером до 4–5 см; на задней поверхности голени, бедра правой нижней конечности – множественные пятна округлых очертаний от светло- до темно-коричневого цвета, до 4 см в диаметре; рассеянные папулы до 1 см в диаметре от темно-фиолетового до бурого цвета, с четкими границами, блестящей поверхностью; на заднебоковой поверхности правого бедра – очаг, состоящий из 3 сгруппированных узлов диаметром от 1,2 до 1,7 см, средний узел высотой 2 см с геморрагической коркой на поверхности. Узлы имеют четкие границы, округлые очертания, синюшно-фиолетовый цвет, плотноэластическую консистенцию и располагаются на фоне пятна темно-синюшного цвета размером 5 × 3 см (рис. 2а).

При обследовании: общеклинические анализы крови и мочи в пределах нормы.

Диагноз: саркома Капоши, идиопатический тип.

Лечение: проведено 4 сеанса трансляционной клеточной иммунотерапии, наружно применялась мазь мометазон (Элоком), компрессы с 30% диметилсульфоксидом (Димексид) 2 раза в день.

На фоне лечения наступило значительное улучшение: в области бедра 1 узел разрешился полностью,

остались 2 значительно уплостившихся узла до 0,3–0,4 см в диаметре. Пятнистые и папулезные элементы разрешились с исходом в гиперпигментацию (рис. 2б). Процесс полностью регрессировал в срок до 6 месяцев (рис. 2в). Рецидив заболевания отсутствует в течение 6 лет.

Наблюдение 2

Больной К. 54 лет поступил в отделение дерматоневрологии и дерматоонкологии МОНИКИ 14.06.11 с жалобами на высыпания на коже туловища и конечностей. В сентябре 2010 г. в связи с нарастающей хронической почечной недостаточностью больному выполнена трансплантация почки. После пересадки была назначена иммуносупрессивная терапия: такролимус (Програф) 8 мг, микофенолата мофетил (Майсепт) 500 мг, преднизолон 40 мг. В апреле 2011 г. (через 7 месяцев после трансплантации) на коже левого плеча появился узелок вишневого цвета. За 2 месяца патологический процесс распространился на кожу нижних конечностей и туловища.

При поступлении: общее состояние удовлетворительное, в легких дыхание везикулярное, тоны сердца ритмичные, пульс 76 уд/мин, артериальное давление 130/80 мм рт. ст., живот при пальпации мягкий, безболезненный во всех отделах. В области верхних конечностей (предплечье, нижняя треть плеча), нижних конечностей (бедра) – рассеянные единичные полушаровидные папулы размером от 0,8 до 1 см в диаметре, с четкими границами, цветом от темно-бурого до фиолетового, гладкой поверхностью, местами сливающиеся в бляшки до 2 см; на боковой поверхности туловища справа – 2 папулезных элемента до 0,8 см в диаметре, буро-розового цвета, полушаровидные, с четкими границами и гладкой поверхностью (рис. 3а и 4а). Слизистые свободны от высыпаний. Периферические лимфатические узлы не увеличены.

При обследовании: биохимический анализ крови, общие анализы крови и мочи – в пределах нормы; проба Реберга показала увеличение креатинина сыворотки до 130 мкмоль/л (референсные значения – 53–97 мкмоль/л); функция почечного аллотрансплантата удовлетворительная: диурез до 2000 мл/сут, креатинин в моче – 8 ммоль/л, клубочковая фильтрация – 83,6 мл/мин. Антитела класса G к вирусу герпеса человека 8-го типа – анализ положительный.

Гистологическое исследование с патологического очага: саркома Капоши, пятнисто-инфильтративная стадия. Ультразвуковое исследование органов брюшной полости: данных за очаговое поражение паренхиматозных органов не выявлено.

Диагноз: на основании анамнестических данных, клинической картины и результатов гистологического



исследования больному был установлен диагноз «саркома Капоши, иммуносупрессивный тип».

Лечение: проведено 3 сеанса трансляционной клеточной иммунотерапии, наружно – мазь мометазон (Элоком) и компрессы с 30% диметилсульфоксидом (Димексид) 2 раза в день. В результате лечения уменьшилась интенсивность окраски элементов, папулы сократились с 1 до 0,6 см в диаметре, бляшки упустились (рис. 3б и 4б).

Через 1 месяц после лечения отмечался дальнейший регресс элементов. На месте некоторых из них остались гиперпигментированные пятна. Новых

элементов нет. Через 8 месяцев после лечения папулы и бляшки регрессировали полностью, оставив после себя пигментацию. В сроки наблюдения до 2 лет рецидива заболевания нет.

Таким образом, благодаря индукции процессов противоопухолевого иммунологического надзора трансляционная клеточная иммунотерапия является эффективным методом лечения саркомы Капоши, что подтверждено нашим опытом применения новой иммунологической стратегии лечения больных иммуносупрессивной и идиопатической формами саркомы Капоши. ☺

Литература (References)

1. Молочков АВ, Казанцева ИА, Гурцевич ВЭ. Саркома Капоши. М.: БИНОМ; 2000. 144 с. (Molochkov AV, Kazantseva IA, Gurtsevich VE. Kaposi's sarcoma. Moscow: BINOM; 2000. 144 p. Russian).
2. Luger TA, Schwarz T, Krutmann J, Köck A, Urbanski A, Kirnbauer R. Cytokines and the skin. *Curr Probl Dermatol.* 1990;19:35–49.
3. Молочков ВА, Кильдюшевский АВ, Молочков АВ, Карзанов ОВ, Молочкова ЮВ, Якубовская ЕС. Фотоферез в дерматовенерологии. М.: БИНОМ; 2014. 151 с. (Molochkov VA, Kil'dyushevskiy AV, Molochkov AV, Karzanov OV, Molochkova YuV, Yakubovskaya ES. Photopheresis in dermatovenereology. Moscow: BINOM; 2014. 151 p. Russian).
4. Timmerman JM, Levy R. Dendritic cell vaccines for cancer immunotherapy. *Annu Rev Med.* 1999;50:507–29.
5. Aichele P, Brduscha-Riem K, Zinkernagel RM, Hengartner H, Pircher H. T cell priming versus T cell tolerance induced by synthetic peptides. *J Exp Med.* 1995;182(1):261–6.
6. Потекаев НС, Паньшин ГА, Теплюк НП, Арсентьев НС, Вертиева ЕЮ, Махов ГИ, Сизова ЕС, Пауков ВС, Карташова МГ. Саркома Капоши: патогенез и основы терапии. Российский журнал кожных и венерических болезней. 2013;(3):9–13. (Potekaev NS, Pan'shin GA, Teplyuk NP, Arsent'ev NS, Vertieva EYu, Makhov GI, Sizova ES, Paukov VS, Kartashova MG. [Kaposi's sarcoma: Pathogenesis and basic therapy]. *Rossiyskiy zhurnal kozhnykh i venericheskikh bolezney.* 2013;(3):9–13. Russian).
7. Marincola FM, Jaffee EM, Hicklin DJ, Ferrone S. Escape of human solid tumors from T-cell recognition: molecular mechanisms and functional significance. *Adv Immunol.* 2000;74:181–273.

Immunotherapeutic method for treatment of Kaposi's sarcoma

Kartashova M.G. • Kil'dyushevskiy A.V. • Molochkov A.V.

Kartashova Mariya Gennadievna – PhD, Research Associate, Dermatovenereology and Dermato-Oncology Department¹
✉ 61/2 Shchepkina ul., Moscow, 129110, Russian Federation.
Tel.: +7 (903) 766 76 45.
E-mail: maxa.ka@mail.ru

Kil'dyushevskiy Aleksandr Vadimovich – MD, PhD, Professor, Leading Research Associate, Surgical Hemocorrection and Detoxication Department¹

Molochkov Anton Vladimirovich – MD, PhD, Professor, Deputy Director on Science, Educational Work and International Communications¹

Aim: To develop a new treatment method for Kaposi's sarcoma.

Materials and methods: 20 patients with Kaposi's sarcoma (15 patients with idiopathic and 5 patients with immunosuppressive type) underwent clinical and immunological examination before and after translational cell immunotherapy. Method of translational cell immunotherapy involved administration of photosensitizer Ammifurin 0.6 mg/kg 1.5–2 hours before the procedure of intermittent flow separation of mononuclear cells using Haemonetics MCS+ blood cells separator and corresponding protocol. After separation of cells from 2000 ml blood, mean cell count was $6.2 \pm 0.8 \times 10^9$ cells per 100 ml plasma. 100 ml of normal saline was added to provide hematocrit value 2% or less. Cell suspension was exposed to UVA-radiation ($\lambda = 320\text{--}400$ nm) using blood irradiator Julia (10–15 ml/min) during 90 minutes. Then, 200 ml of nutrient buffer solution Intersol (Baxter)

for long-term storage of platelets was added to cell suspension; reaction mixture was incubated at 37 °C during 18–20 hours under constant stirring in thrombomixer, then re-infused during 30 minutes.

Results: Analysis of immunological phenotype of patients with Kaposi's sarcoma demonstrated alterations predominantly in cell immunity. After the cycle of translational cell therapy, dramatic clinical improvement was observed in all patients. After 1–5 years of follow-up, remission duration was 5 months – 4 years (mean value – 14.8 months).

Conclusion: Translational cell immunotherapy produced good clinical effects and slowed down disease progression. Thus, it can be recommended for adjuvant or alternative treatment of Kaposi's sarcoma.

Key words: Kaposi's sarcoma, translational cell immunotherapy, dendritic cells.

¹ Moscow Regional Research and Clinical Institute (MONIKI); 61/2 Shchepkina ul., Moscow, 129110, Russian Federation