

## Хронический лимфолейкоз и рак почки: обзор литературы и собственные клинические наблюдения

*Б.Т. Джумабаева, Е.А. Никитин, И.Б. Капланская,  
Е.Е. Зыбунова, Л.С. Бирюкова*

### РЕФЕРАТ

#### Chronic lymphocytic leukemia and renal cell carcinoma: literature review and case reports

*B.T. Dzhumabaeva, E.A. Nikitin, I.B. Kaplanskaya,  
E.E. Zybnova, and L.S. Biryukova*

#### ABSTRACT

Renal cell carcinoma that has developed in the patients with CLL in the past or at the onset of the malignancy can induce progression of lymphatic tumor and contribute to the rapid development of renal failure. Surgical removal of the affected kidney does not prevent progression of CLL. Monotherapy of CLL with alkylating agents is ineffective. The case of successful treatment of CLL with bendamustine is described.

**Keywords:** chronic lymphocytic leukemia (CLL), renal failure, renal cell carcinoma, bendamustine.

Hematology Research Center, RF Ministry of Health, Moscow

Контакты: [bola.blood@yandex.ru](mailto:bola.blood@yandex.ru)

Принято в печать: 11 марта 2013 г.

Рак почки, развившийся у больных с хроническим лимфолейкозом (ХЛЛ) в анамнезе или в дебюте заболевания, может индуцировать прогрессию лимфоидной опухоли и способствовать быстрому развитию почечной недостаточности. Оперативное удаление пораженной раком почки не предотвращает прогрессию ХЛЛ. Монотерапия ХЛЛ алкилирующими препаратами неэффективна. Представлено наблюдение эффективного лечения ХЛЛ бендамустином.

#### Ключевые слова:

хронический лимфолейкоз (ХЛЛ), почечная недостаточность, рак почки, бендамустин.

### ВВЕДЕНИЕ

Высокий риск развития вторых опухолей при хроническом лимфолейкозе (ХЛЛ) известен давно [1–3]. Частота вторых опухолей при ХЛЛ имеет тенденцию к увеличению и составляет 6,8–19,5% [4, 5]. М.Н. Greene и соавт. провели анализ у 4869 больных ХЛЛ и в 234 случаях выявили вторые опухоли, что превышало ожидаемую частоту [6]. М. Hisada и соавт. подвергли ретроспективному анализу данные 16 367 пациентов с ХЛЛ и отметили увеличение частоты вторых опухолей: относительный риск (ОР) составил 1,2. У мужчин наиболее часто встречались саркома Капоши (ОР 5,09), меланома (ОР 3,18), рак гортани (ОР 1,72), рак легкого (ОР 1,66) и опухоли головного мозга (ОР 1,91). У женщин чаще выявлялись опухоли ЖКТ (ОР 1,76) и мочевого пузыря (ОР 1,52) [7]. Итальянские исследователи F.R. Mauro и соавт. по результатам изучения 1011 случаев ХЛЛ показали зависимость частоты развития вторых опухолей от возраста.

У пациентов младше 55 лет вторые опухоли выявлялись в 8% случаев, старше 55 лет — в 10,7% [8].

Вторые опухоли служат одной из причин смерти больных с ХЛЛ в анамнезе. По данным М.Ж. Куаса и соавт., вторые опухоли послужили причиной смерти у 9% больных ХЛЛ [5]. К. Suzuki и соавт. на основании анализа причин смерти 75 пациентов с ХЛЛ и второй злокачественной опухолью указывают, что 16% больных умерли от второй опухоли, в частности от рака ЖКТ, легкого, печени, поджелудочной железы и простаты [9].

В последние годы появились публикации об учащении присоединения к ХЛЛ двух или трех злокачественных нелимфоидных опухолей. К. Parekh и соавт. в ретроспективном исследовании, обобщающем наблюдение за 1329 больными, отметили у 30% пациентов с ХЛЛ и раком легкого развитие по крайней мере одной из следующих опухолей: меланома, рак гортани и рак толстой кишки [10]. M.L. Pigeaud-Klessens и P. van der

Valk описали у больной ХЛЛ развитие меланомы нижнего века слева и рака кожи [11]. Р. Prosvic и соавт. представили сочетание ХЛЛ, светлоклеточного рака почки и рака простаты [12].

У лиц с лимфолифолиферативными заболеваниями нередко развивается рак почки [13–15]. На основе анализа 7391 случая неходжкинских лимфом А. Mellempgaard и соавт. отметили, что наряду с увеличением частоты рака легкого, кожи и простаты наблюдается рост числа случаев рака почки как у мужчин, так и у женщин (ОР 2,8 и 3,6 у мужчин и женщин соответственно) [3]. Частота рака почки при ХЛЛ неизвестна. Имеются описания отдельных случаев и небольших групп пациентов с ХЛЛ, у которых диагностированы злокачественные опухоли почек [12, 16–18].

Причины развития нелимфоидных опухолей у больных ХЛЛ неясны. Могут иметь значение наследственная предрасположенность к развитию опухолей, мутагенное действие цитостатических препаратов, иммунодефицит, вызываемый как ХЛЛ, так и иммуносупрессивной терапией. ХЛЛ характеризуется глубокой гипогаммаглобулинемией и дисфункцией Т-лимфоцитов [19–22]. Нарушение Т-клеточной иммунорегуляции на ранних стадиях ХЛЛ продемонстрировано R.T. Peggi и N.E. Kay [22], которые отметили дисфункцию Т-хелперов и повышение активности Т-супрессоров, а также нарушение функции антигенпрезентирующих клеток. По мнению ряда авторов, такая дисфункция Т-лимфоцитов может способствовать развитию второй опухоли [21, 22].

Гипогаммаглобулинемия обнаруживается приблизительно у 8% пациентов в начале заболевания, а при прогрессии ХЛЛ определяется практически у каждого второго [20]. В этом смысле показательны работы J. Pizszs и соавт. [23], С.W. Hsu и соавт. [24], которые отметили, что опухоли ЖКТ (рак желудка, прямой кишки, пищевода) чаще встречаются на поздних стадиях ХЛЛ.

Наиболее часто при ХЛЛ наблюдается снижение уровня IgM и IgA, но нередко отмечается подавление всех трех классов иммуноглобулина (IgM, IgA, IgG) [20], что также способствует развитию вторых опухолей [25]. Мутагенное воздействие применяемых специфических противоопухолевых препаратов и вызываемая ими иммуносупрессия при ХЛЛ изучены недостаточно. Известно, что аналоги пурина вызывают длительную иммуносупрессию [26]. В.D. Cheson и соавт. определили частоту вторых опухолей в группе из 2000 пациентов с ХЛЛ в период рецидива и прогрессии заболевания, которые ранее получали флударабин [27]. Авторами отмечено увеличение количества случаев вторых опухолей при приеме флударабина, но по сравнению с общей популяцией больных ХЛЛ разница была статистически незначимой. Т. Robak и соавт. не выявили взаимосвязи между кладрибином и частотой вторых опухолей при ХЛЛ, а также синдрома Рихтера [28]. В отношении хлорамбуцила такая зависимость имеется. Итальянские исследователи V. Callea и соавт. в результате анализа 389 наблюдений ХЛЛ, отметили рост частоты вторых опухолей у пациентов, длительное время получавших хлорамбуцил [29].

Данных о связи моноклональных антител (ритуксимаб, алемтузумаб) со вторыми опухолями в литературе нами не найдено.

Таким образом, вопрос взаимовлияния рака почки и ХЛЛ, сопровождающихся почечной недостаточностью,

практически не изучался. Тактика терапии в подобных клинических ситуациях остается неразработанной.

В данной работе представлено описание трех клинических наблюдений связи рака почки и ХЛЛ, сопровождающихся почечной недостаточностью.

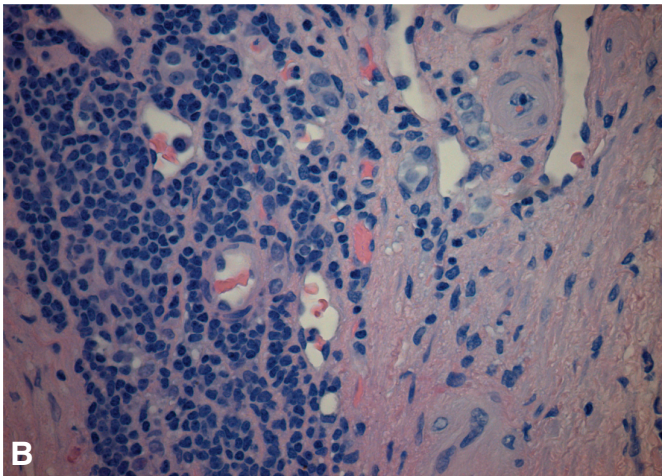
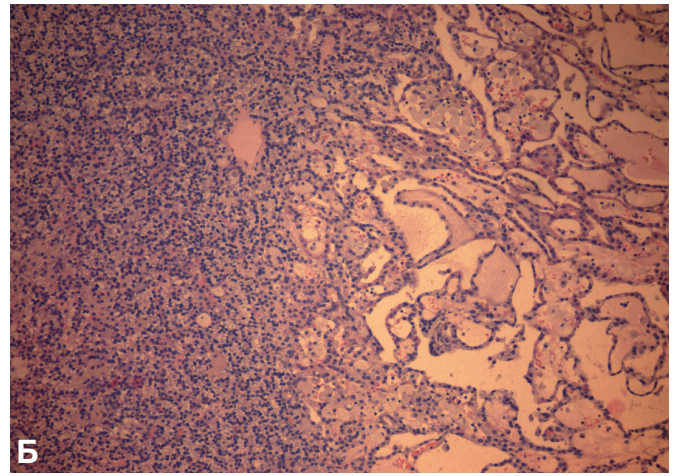
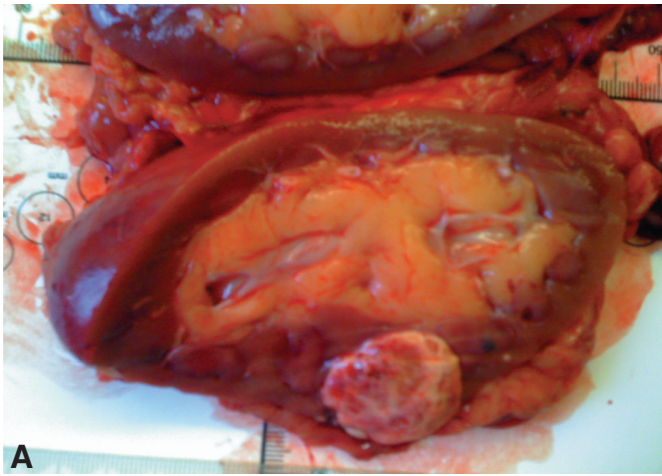
#### НАБЛЮДЕНИЕ № 1

Больной Э. 69 лет. В 2008 г. установлен диагноз В-ХЛЛ, стадия В по Binet. После терапии циклофосфамидом по 400 мг 5 введений достигнуто сокращение периферических лимфоузлов, уменьшение размеров селезенки. До 2010 г. находился в удовлетворительном состоянии без терапии. С мая 2010 г. отмечено увеличение периферических (паховые до 43 мм) и висцеральных лимфоузлов (массивные конгломераты абдоминальных и забрюшинных размером до 140 × 63 мм), печени (правая доля 190 × 100 мм, левая доля 160 × 80 мм) и селезенки (160 × 74 мм). Одновременно с признаками прогрессирования заболевания выявлен тромбоз поверхностной бедренной вены справа. При компьютерной томографии (КТ) обнаружено объемное образование в левой почке (размером 34,4 × 30,0 × 35,0 мм), в связи с чем 27.09.2010 г. выполнена нефрэктомия слева. При гистологическом исследовании удаленной почки обнаружена картина почечноклеточного папиллярного рака I типа, II стадии анаплазии и очаговая лимфомная инфильтрация (рис. 1).

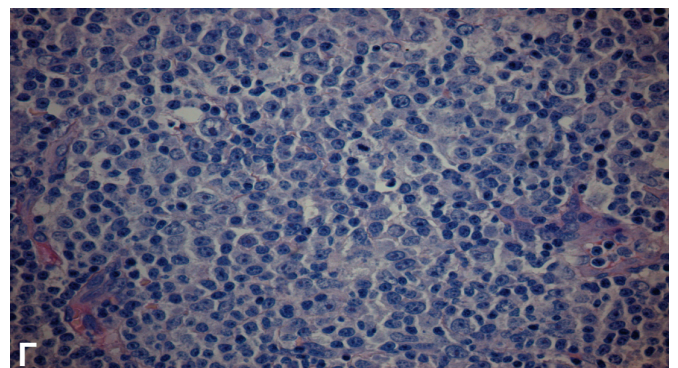
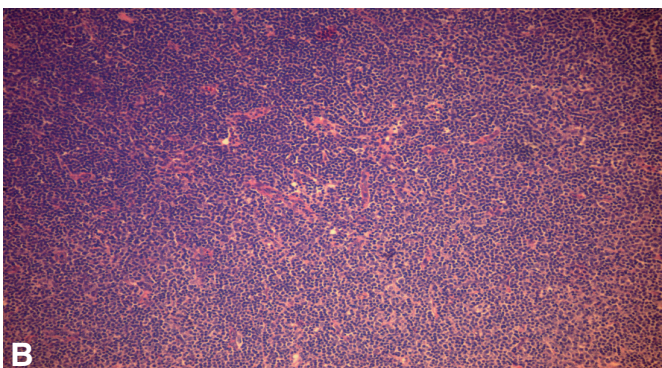
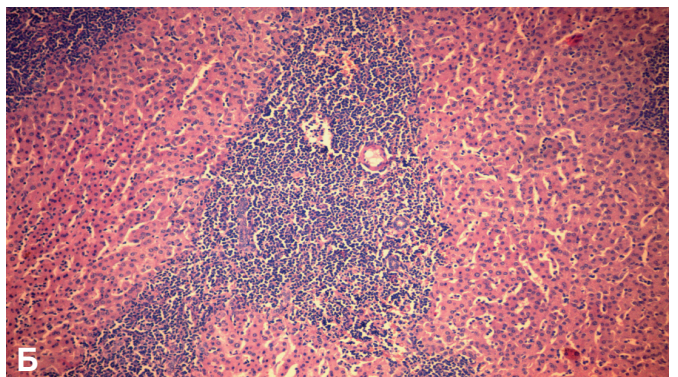
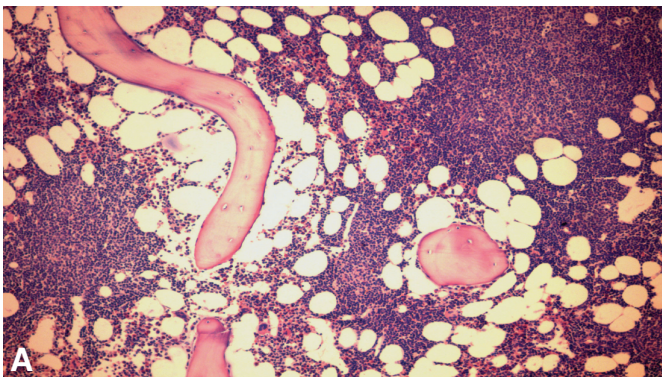
При лабораторном исследовании выявлены анемия (гемоглобин 75 г/л), тромбоцитопения ( $80 \times 10^9/\text{л}$ ), лейкоцитоз ( $149 \times 10^9/\text{л}$ ), лимфоцитоз (89%); гипопропротеинемия (57 г/л), гипоальбуминемия (30 г/л), уремия (мочевина 20,5 ммоль/л, креатинин 280 мкмоль/л), скорость клубочковой фильтрации (СКФ) — 23 мл/мин. В миелограмме лимфоциты составляли 79%. В трепанобиоптате выявлен очагово-диффузный рост лимфоидных клеток типа лимфоцитов и пролимфоцитов (рис. 2). При гистологическом исследовании биоптата печени обнаружено массивное разрастание лимфоцитов, пролимфоцитов и параиммунобластов по ходу портальных трактов и в центре долек (см. рис. 2). В лимфоузле выявлялось диффузное разрастание лимфоидных клеток мелкого и среднего размера, местами определялись поля крупных клеток (см. рис. 2). При иммуногистохимическом исследовании мелкие и средние лимфоидные клетки экспрессировали CD20, CD23, CD5, CD45RA, при этом крупные клетки были отрицательными по этим маркерам. Опухоль оказалась резистентной к циклофосфамиду. Больной умер от прогрессирования ХЛЛ.

Таким образом, в представленном наблюдении больной ХЛЛ, стадии В по Binet после кратковременной терапии циклофосфамидом находился без лечения в стабильном состоянии в течение 2 лет. Прогрессия В-ХЛЛ совпала с присоединением второй опухоли — рака почки. На основании морфоиммуногистохимического исследования трансформация ХЛЛ в крупноклеточную опухоль (синдром Рихтера) исключена. Больной поступил в стационар с признаками почечной недостаточности, обусловленной раком и лимфомой в левой почке. Оперативное удаление пораженной левой почки и повторная терапия циклофосфамидом оказались неэффективными.





**Рис. 1.** (А) Опухолевое образование в почке (макропрепарат). (Б) Гистологическая картина почечноклеточного папиллярного рака I типа. Окраска гематоксилином и эозином,  $\times 200$ . (В) Инfiltrат в строме почки, состоящий из клеток типа малых лимфоцитов, пролимфоцитов и единичных параиммунобластов: субстрат ХЛЛ. Окраска гематоксилином и эозином,  $\times 400$



**Рис. 2.** Гистологическая картина ХЛЛ/лимфоцитарной лимфомы: А — костный мозг. Окраска гематоксилином и эозином,  $\times 200$ ; Б — печень. Окраска гематоксилином и эозином,  $\times 200$ ; В — лимфатический узел. Окраска гематоксилином и эозином,  $\times 200$ ; Г — лимфатический узел: опухоль представлена клетками типа малых лимфоцитов, пролимфоцитов и дискретно расположенными параиммунобластами. Окраска гематоксилином и эозином,  $\times 400$



## НАБЛЮДЕНИЕ № 2

Больной М. 63 лет. В ноябре 2009 г. во время стационарного обследования по поводу калькулезного холецистита при КТ обнаружены новообразование в правой почке и лейкоцитоз ( $181 \times 10^9/\text{л}$ ). В этом же месяце выполнена нефрэктомия справа. На 4–5-й день после операции на фоне гиперлейкоцитоза у пациента развилась анурия, в связи с чем были начаты процедуры гемодиализа. На 7-й день больной был переведен в Гематологический научный центр для дальнейшего обследования и лечения. При поступлении сохранялись анурия, гиперлейкоцитоз ( $380 \times 10^9/\text{л}$ ), абсолютный лимфоцитоз (94 %), анемия (93 г/л), тромбоцитопения ( $75 \times 10^9/\text{л}$ ), уремия (мочевина 10,6 ммоль/л, креатинин 377 мкмоль/л, калий 5,8 ммоль/л). При обследовании выявлены увеличение периферических, внутригрудных и висцеральных лимфоузлов, спленомегалия ( $169 \times 67$  мм по УЗИ). По данным КТ обнаружены двусторонние пневмония и плеврит. В миелограмме количество лимфоцитов составляло 76,4 %. В трепанобиоптате определялась диффузная лимфомная пролиферация, представленная лимфоцитами и пролимфоцитами. При иммунофенотипировании на проточном флюориметре 93 % клеток были представлены В-лимфоцитами, клональными по легкой  $\kappa$ -цепи иммуноглобулинов и коэкспрессирующими CD5/CD23/CD43. При иммунохимическом исследовании в крови отмечено снижение уровня нормальных иммуноглобулинов (IgG и IgA), высокий уровень  $\beta 2$ -микроглобулина; в моче выявлен белок Бенс-Джонса  $\kappa$ -типа (0,33 г/л).

При гистологическом исследовании удаленной правой почки обнаружены признаки почечноклеточного светлоклеточного рака и очаговое массивное разрастание плотно лежащих мелких лимфоидных клеток. Лимфоидные клетки были положительны по маркерам CD45RA, bcl2, CD23, CD5, ZAP70 и отрицательны по антигенам CD20 и CD10.

На основе полученных данных установлен диагноз В-ХЛЛ, стадия С по Binet, с секрецией белка Бенс-Джонса  $\kappa$ -типа. Состояние после нефрэктомии 05.11.2009 г. по поводу почечноклеточного светлоклеточного рака правой почки: острая почечная недостаточность, двусторонняя плевропневмония, экссудативный плеврит.

Противоопухолевое лечение (циклофосфамид 800 мг 3 введения, затем хлорамбуцил 8 мг) проводилось на фоне гемодиализа и антибактериальной (меропенем, эртапенем, ванкомицин), противогрибковой (флуконазол) терапии пневмонии. Через 3–4 дня от начала терапии функция почек была восстановлена, СКФ составляла 38 мл/мин и проведение гемодиализа было прекращено. Уровень лейкоцитов снизился до  $29,7 \times 10^9/\text{л}$ , количество лимфоцитов составляло 75 %. Однако отмечалось незначительное сокращение периферических, висцеральных лимфоузлов, размеры селезенки оставались прежними. Противоопухолевая терапия была прервана из-за присоединившейся к пневмонии дыхательной недостаточности и развития сепсиса. В связи с нестабильностью гемодинамики, нарастанием метаболического ацидоза больной был переведен в реанимационное отделение. Антибактериальная и массивная симптоматическая инфузионная инотропная терапия (дофамин 10 мкг/кг/мин, норадреналин 2 мкг/кг/мин) на фоне искусственной вентиляции легких не привела к положительному результату. Смерть больного наступила в результате резистентного

септического шока. При гистологическом исследовании секционного материала обнаружен метастаз рака почки в окологочечной клетчатке справа, в левой почке — очаговая лимфомная пролиферация преимущественно мелкими лимфоидными клетками.

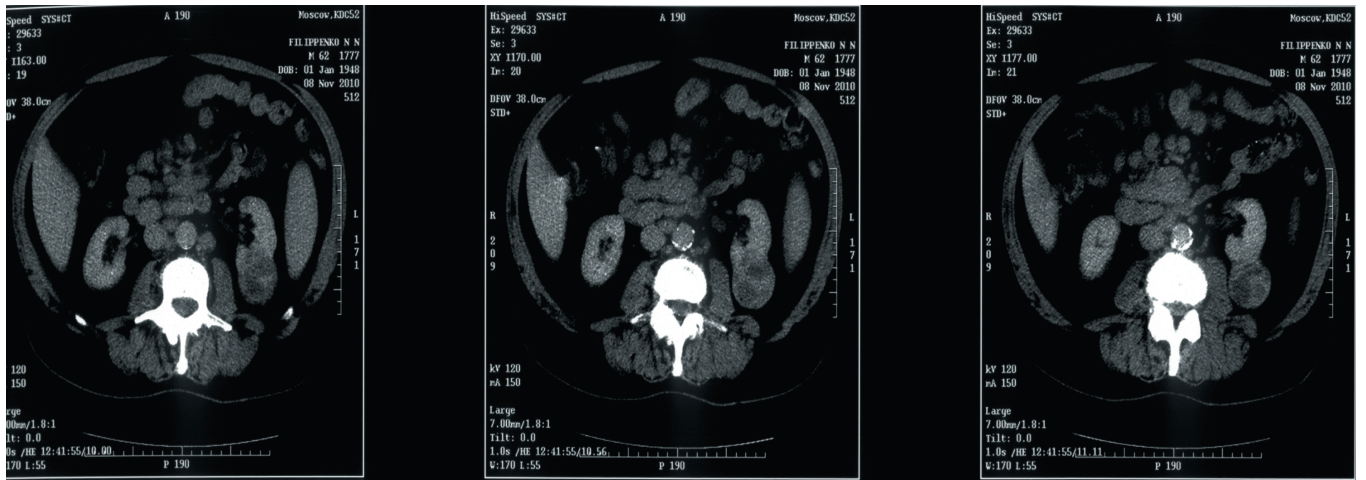
В данном наблюдении показано сочетание в дебюте заболевания двух опухолей: В-ХЛЛ и рака правой почки. Указанный случай наглядно демонстрирует, что при наличии второй опухоли ХЛЛ быстро прогрессирует, о чем свидетельствует гиперлейкоцитоз, быстрое развитие лимфаденопатии, спленомегалия и нарушение функции почек. Как и в первом наблюдении, оперативное удаление пораженной раком почки и монотерапия алкилирующими препаратами не позволили купировать прогрессию лимфоидной опухоли. Выраженный иммунодефицит на фоне прогрессии ХЛЛ привел к присоединению тяжелых инфекционных осложнений, рефрактерных к антибактериальной терапии.

## НАБЛЮДЕНИЕ № 3

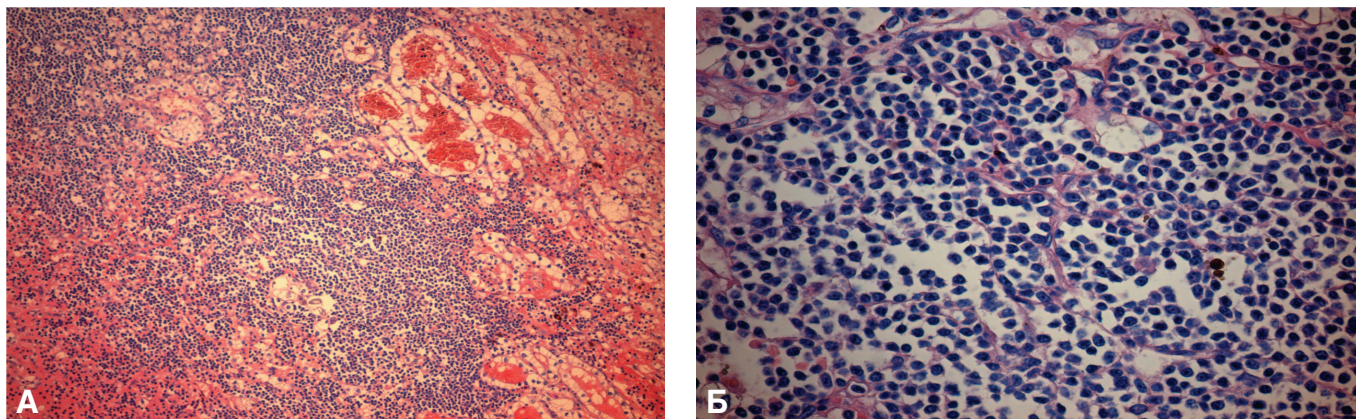
Больной Ф. 63 лет. Диагноз: В-ХЛЛ, стадия А по Binet. В течение 3 лет (2007–2010 гг.) находился под наблюдением гематолога без специфической терапии. В ноябре 2010 г. отмечено повышение числа лейкоцитов до  $177 \times 10^9/\text{л}$  и лимфоцитов до 91 %, уменьшение тромбоцитов до  $89 \times 10^9/\text{л}$ ; увеличение уровня мочевины (9,8 ммоль/л), креатинина (230 мкмоль/л), мочевой кислоты (488 мкмоль/л), снижение СКФ (36 мл/мин). Кроме того, наблюдалось увеличение периферических лимфоузлов и лимфоузлов брюшной полости, забрюшинного пространства, печени (левая доля —  $111 \times 46$  мм, правая доля —  $164 \times 110$  мм) и селезенки ( $165 \times 68$  мм). На фоне прогрессии ХЛЛ обнаружен тромбоз большой подкожной вены левой нижней конечности. При иммунофенотипировании в исследуемой пробе крови лимфоцитарный полигон составлял 92 % всех прочитанных событий. В нем преобладали В-лимфоциты, клональные по легкой  $\kappa$ -цепи иммуноглобулинов с иммунофенотипом CD19+, CD5+, CD23+. В миелограмме лимфоциты составляли 70 %. В трепанобиоптате определялась интерстициальная инфильтрация лимфоидными клетками небольшого размера. При иммунохимическом исследовании: в крови выявлено снижение уровня IgM, повышение уровня  $\beta 2$ -микроглобулина (9,47 мг/л). В моче обнаружена секреция белка Бенс-Джонса (0,15 г/сут). КТ органов брюшной полости помимо увеличенных лимфоузлов выявила опухоль левой почки (рис. 3). По данным пункционной биопсии левой почки от 22.11.2010 г. установлен диагноз рака почки. Нефрэктомия выполнена 20.01.2011 г. При гистологическом исследовании установлен почечноклеточный светлоклеточный рак, III степени анаплазии по Фурману, а также обнаружена очаговая инфильтрация, представленная мелкими лимфоидными клетками (рис. 4), положительными по антигенам CD20, CD 23, CD43, CD5 и отрицательными по маркеру CD38. Основная масса клеток ZAP70 положительные (рис. 5). В 5–7 % определялись положительные по Ki-67 клетки. При кариологическом исследовании выявлена делеция хромосомы 11p. При молекулярном исследовании обнаружены соматические мутации генов переменных регионов тяжелых цепей иммуноглобулинов (98 %).

Больному проведено 6 курсов монотерапии бендамустином  $90 \text{ мг}/\text{м}^2$  в 1-й и 2-й дни курса (курсы повторялись каждые 28 дней). Получены частичная ремиссия, улуч-

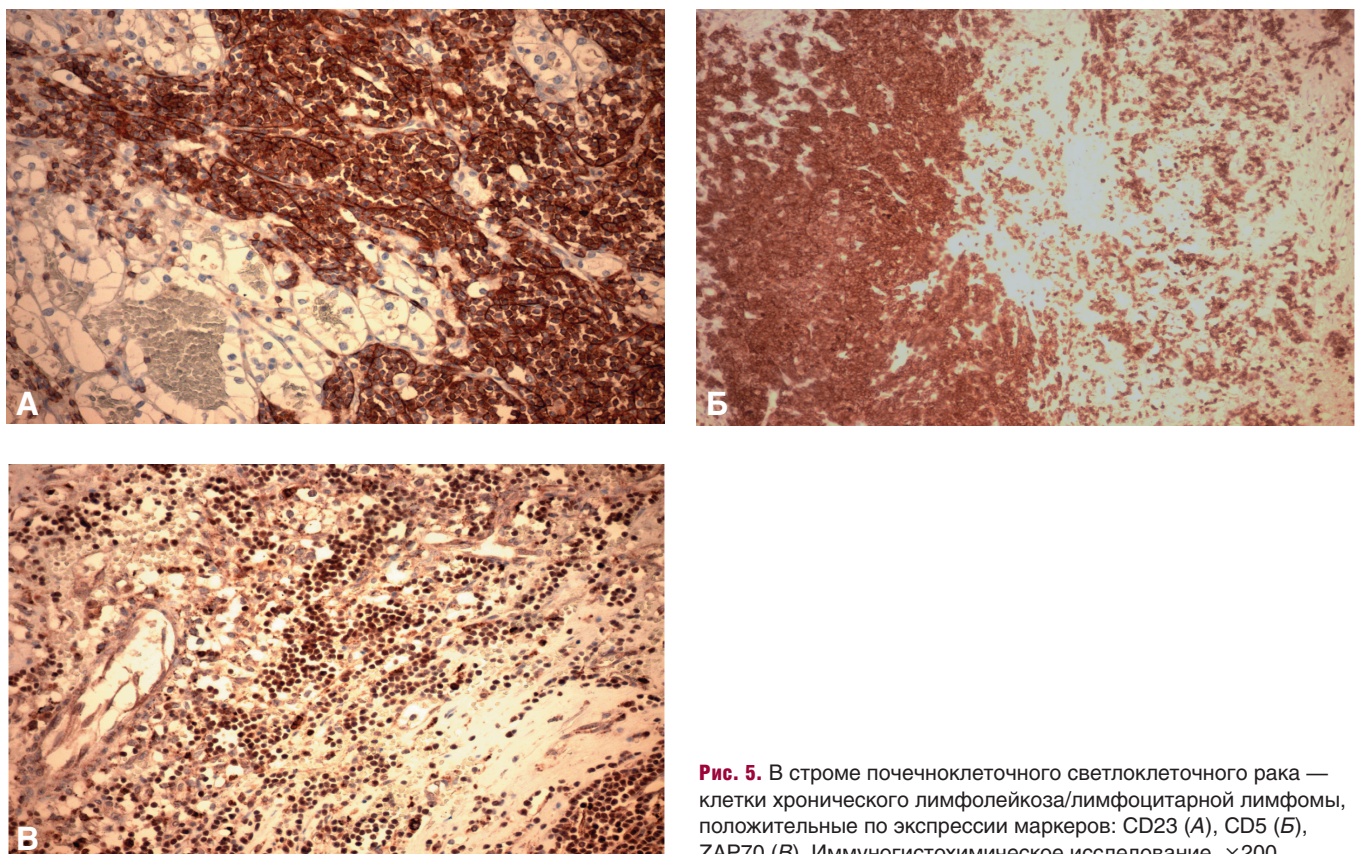




**Рис. 3.** Компьютерная томография органов брюшной полости: опухолевое образование в нижнем полюсе левой почки



**Рис. 4.** Гистологическая картина почечноклеточного светлоклеточного рака и хронического лимфолейкоза/лимфоцитарной лимфомы. В строме рака видна опухолевая пролиферация клеток типа малых лимфоцитов и немногочисленных параиммунобластов. Окраска гематоксилином и эозином: А —  $\times 200$ ; Б —  $\times 400$



**Рис. 5.** В строме почечноклеточного светлоклеточного рака — клетки хронического лимфолейкоза/лимфоцитарной лимфомы, положительные по экспрессии маркеров: CD23 (А), CD5 (Б), ZAP70 (В). Иммуногистохимическое исследование,  $\times 200$



шение функции единственной почки (возрастание СКФ до 58 мл/мин). Осложнений при терапии бендамустином не наблюдалось.

Таким образом, в данном наблюдении рак почки установлен на фоне благоприятного течения ХЛЛ через 3 года. Следует отметить, что пациент находился под наблюдением без противоопухолевой терапии. Ко времени диагностики второй опухоли отмечено быстрое прогрессирование ХЛЛ с вовлечением почек и развитием почечной недостаточности, обусловленной раком и лимфоидным поражением, а также секрецией парапротеина. Терапия бендамустином позволила получить частичную ремиссию и улучшить функцию единственной правой почки.

### ОБСУЖДЕНИЕ И ЗАКЛЮЧЕНИЕ

За последние 10 лет новые подходы к лечению ХЛЛ позволили увеличить показатели общей выживаемости пациентов, но вместе с тем отмечается рост поздней летальности, обусловленной как прогрессированием ХЛЛ с присоединением инфекционных осложнений, так и второй злокачественной опухолью.

В представленных наблюдениях показано, что рак почки может быть диагностирован не только на поздних стадиях течения ХЛЛ, как указывается в литературе, но и в дебюте заболевания, а также на фоне благоприятного его течения в отсутствие специфической терапии. Ко времени диагностики рака почки появляются признаки прогрессирования лимфоидной опухоли: гиперлейкоцитоз, быстрый рост размера и количества вовлеченных периферических и висцеральных лимфоузлов, увеличение селезенки, печени и почек. Не исключено, что вторая опухоль (рак почки) индуцирует прогрессию первой (ХЛЛ). Почечная недостаточность обусловлена массивным опухолевым поражением, которое вызывает нарушение микроциркуляции, развитие склероза клубочков, атрофию канальцев и дисфункцию почек. В генезе развития почечной недостаточности имеет значение также секреция белка Бенс-Джонса.

Лечение пациентов с прогрессирующим течением ХЛЛ, сопровождающимся почечной недостаточностью, представляет определенные трудности. Быстрая прогрессия требует интенсивной терапии. Программы с флударабином (ФМС и ФС), часто приводят к синдрому цитолиза и усугубляют почечную недостаточность. Кроме того, флударабин обладает наибольшей токсичностью. Следовательно, применение его у пожилых пациентов с сопутствующими заболеваниями ограничено [30]. Монотерапия циклофосфамидом или хлорамбуцилом неэффективна. Нефрэктомия пораженной раком почки не купирует прогрессию ХЛЛ. Применение бендамустина, как показано в 3-м наблюдении, позволило получить частичную ремиссию ХЛЛ и улучшить функцию почки. Полученные данные указывают на возможность эффективного применения бендамустина в качестве первой линии терапии ХЛЛ у больных с почечной недостаточностью. Однако данное заключение требует подтверждения в последующих исследованиях.

### КОНФЛИКТЫ ИНТЕРЕСОВ

Авторы подтверждают отсутствие скрытых конфликтов интересов.

1. Manusow D., Weinerman B.H. Subsequent neoplasia in chronic lymphocytic leukemia. *JAMA* 1975; 232: 267–9.
2. Santoro A., Rilke F., Franchi F. et al. Primary malignant neoplasms associated with chronic lymphocytic leukemia. *Tumori* 1980; 66: 431–7.
3. Mellemgaard A., Geisler C.H., Storm H.H. Risk of kidney cancer and other second solid malignancies in patients with chronic lymphocytic leukemia. *Eur. J. Haematol.* 1994; 53: 218–27.
4. Molica S., Alberti A. Second neoplasms in chronic lymphocytic leukemia: analysis of incidence as a function of the length of follow-up. *Haematologica* 1989; 74(5): 481–5.
5. Kyasa M.J., Hazlett L., Parrish R.S., Schichman S.A., Zent C.S. Veterans with chronic lymphocytic leukemia/small lymphocytic lymphoma (CLL/SLL) have a markedly increased rate of second malignancy, which is the most common cause of death. *Leuk. Lymphoma* 2004; 45: 507–13.
6. Greene M.H., Hoover R.N., Fraumeni J.F. et al. Subsequent cancer in patients with chronic lymphocytic leukemia — a possible immunologic mechanism. *J. Natl. Cancer Inst.* 1978; 61: 337–40.
7. Hisada M., Biggar R.J., Greene M.H. et al. Solid tumors after chronic lymphocytic leukemia. *Blood* 2001; 98: 1979–81.
8. Mauro F.R., Foa R., Giannarelli D. et al. Clinical characteristics and outcome of young chronic lymphocytic leukemia patients: a single institution study of 204 cases. *Blood* 1999; 94: 448–54.
9. Suzuki K., Maekawa I., Mikuni C. et al. Prognosis in 75 cases of chronic lymphocytic leukemia and second malignancies. *Rinsho Ketsueki.* 1997; 38: 740–4.
10. Parekh K., Rusch V., Kris M. The clinical course of lung carcinoma in patients with chronic lymphocytic leukemia. *Cancer* 1999; 86: 1720–3.
11. Pigeaud-Klessens M.L., van der Valk P. Multiple neoplasms: a case report. *Orbit.* 2002; 21: 145–8.
12. Prosvic P., Dulicek P., Odrzaska K. et al. Asynchronous occurrence of three neoplastic diseases: chronic B-cell lymphatic leukemia, renal carcinoma and prostatic adenocarcinoma. *Rozhl. Chir.* 2003; 82: 583–6.
13. Travis L.B., Curtis R.E., Boice J.D. et al. Second cancers following non-Hodgkin's lymphoma. *Cancer* 1991; 67: 2002–9.
14. Travis L.B., Curtis R.E., Glimelius B. et al. Second cancers among long-term survivors of non-Hodgkin's lymphoma. *J. Natl. Cancer Inst.* 1993; 85: 1932–7.
15. Anderson C.M., Puzsatai L., Palmer J.L., Cabanillas F. Coincidental renal cell carcinoma and non-Hodgkin's lymphoma: the M. D. Anderson experience and review of literature. *J. Urol.* 1998; 159: 714–6.
16. Sendi P., Schonenberger A., Bargetzi M. Chronic lymphocytic leukemia and loss of strength in the right arm—not a typical combination. *Praxis (Bern)* 1994; 2007; 96(18): 729–32.
17. Kunthur A., Wiernik P.H., Dutcher J.P. Renal parenchymal tumors and lymphoma in the same patient: case series and review of the literature. *Am. J. Hematol.* 2006; 81(4): 271–80.
18. Deeb R., Zhang Z., Ghanem T. Metastatic renal cell carcinoma to the parotid gland in the setting of chronic lymphocytic leukemia. *Case Report Med.* 2012 Feb 19.
19. Sampalo A., Navas G., Medina F. et al. Chronic lymphocytic leukemia B cells inhibit spontaneous Ig production by autologous bone marrow cells: role of CD95-CD95L interaction. *Blood* 2000; 96: 3168–74.
20. Orfao A., Gonzalez M., San Miguel J.F. et al. Surface phenotype and immunoglobulin levels in B-cell chronic lymphocytic leukaemia. *Haematologia (Budap.)* 1990; 23: 49–56.
21. Varan A., Buyukpamukcu M., Ersoy F. et al. Malignant solid tumors associated with congenital immunodeficiency disorders. *Pediatr. Hematol. Oncol.* 2004; 21: 441–51.
22. Perri R.T., Kay N.E. Abnormal T cell function in early-stage chronic lymphocytic leukemia (CLL) patients. *Am. J. Hematol.* 1986; 22: 55–61.
23. Piszcz J., Oleksiuk J., Kloczko J. Gastric cancer in chronic lymphocytic leukaemia patient. *Pol. Arch. Med. Wewn.* 2005; 114: 1217–9.
24. Hsu C.W., Krevsky B., Sigman L.M. et al. Rapid progression of Barrett's esophagus to metastatic esophageal carcinoma in a patient with chronic lymphocytic leukemia. *J. Clin. Gastroenterol.* 1998; 27: 261–4.
25. Brown J.R., Freedman A.S. Secondary solid tumors after autologous bone marrow transplantation in non-Hodgkin's lymphoma. *Am. J. Oncol. Rev.* 2005; 4: 530–3.
26. Morra E., Nosari A., Montillo M. Infectious complications in chronic lymphocytic leukaemia. *Hematol. Cell Ther.* 1999; 41: 145–51.
27. Cheson B.D., Vena D.A., Barrett J. et al. Second malignancies as a consequence of nucleoside analog therapy for chronic lymphoid leukemias. *J. Clin. Oncol.* 1999; 17: 2454–60.
28. Robak T. Monoclonal antibodies in the treatment of chronic lymphoid leukemias. *Leuk. Lymphoma* 2004; 45: 205–19.
29. Callea V., Brugiatelli M., Stelitano C. et al. Incidence of second neoplasia in patients with B-cell chronic lymphocytic leukemia treated with chlorambucil maintenance chemotherapy. *Leuk. Lymphoma.* 2006; 47: 2314–20.
30. Van R., Laneuville P., MacDonald D. et al. A Canadian perspective on bendamustine for the treatment of chronic lymphocytic leukemia and non-Hodgkin lymphoma. *Curr. Oncol.* 2012; 19(3): 160–8.