

УДК 617.587

П.Н. Телицын

ХИРУРГИЧЕСКОЕ ЛЕЧЕНИЕ ПЕРЕЛОМОВ И ПЕРЕЛОМОВЫВИХОВ СРЕДНЕГО ОТДЕЛА КОСТЕЙ СТОПЫ

Городская больница № 2,
681008, ул. Культурная, 5, тел. 8-(4217)-22-72-20, e-mail: hosp2@mail.ru, г. Комсомольск-на-Амуре

Резюме

Представлен анализ результатов хирургического лечения переломов и переломовывихов среднего отдела костей стопы. Переломы среднего отдела костей стопы являются в большинстве случаев внутрисуставными, что в дальнейшем может привести к серьезным нарушениям функции нижней конечности. Нами пролечено 34 пациента с переломами и переломовывихами костей среднего отдела стопы. Анализ отдалённых результатов лечения показал, что первично проведённая открытая репозиция и стабильная, малотравматичная фиксация позволяет избежать неудовлетворительных исходов и в большинстве случаев добиться хороших отдалённых результатов.

Ключевые слова: средний отдел стопы, ишемия, конгруентность.

P.N. Telicin

SURGICAL TREATMENT OF FRACTURES AND FRACTURE-DISLOCATIONS OF THE MIDFOOT BONES

Municipal Institution of Health city's hospital № 2, Komsomolsk-on-Amur

Summary

Analysis of the results of surgical treatment of fractures and fracture-dislocations of mid-foot bones is presented. Fractures of the mid-foot bones in most cases are intra-articular, what in the sequel can lead to severe dysfunctions of the lower extremity. We treated 34 patients with fractures and fracture-dislocations of the mid-foot bones. The analysis of their after history showed that primarily conducted open reduction and stable, low-traumatic fixation made it possible to avoid unsatisfactory outcomes and in most cases to achieve good long-term results.

Key words: mid-foot, ischemia, congruence.

В клинической практике травматологи часто сталкиваются с трудностями при оказании помощи больным с переломами костей среднего отдела стопы. В большинстве случаев переломы среднего отдела стопы являются внутрисуставными. При этих переломах часто нарушаются анатомические соотношения в суставах Лисфранка и Шопара, что в дальнейшем приводит к серьёзным нарушениям, таким как ограничение пронации, супинации, приведения и отведения стопы, болям, хромоте, потере трудоспособности, а иногда и инвалидности [4, 7, 9].

По данным литературы [8], переломы ладьевидной кости составляют 2,2-2,5 % от всех переломов костей стопы. Переломы ладьевидной кости бывают изолированными и могут сочетаться с переломами других костей стопы. При переломах ладьевидной кости нарушается прочность продольного свода стопы, что необходимо учитывать при лечении данной патологии [1, 6].

Переломы клиновидных костей чаще бывают внутрисуставными и относятся к категории тяжёлых повреждений стопы. В связи с тем, что они со всех сторон сочленяются с другими костями стопы, их изолированные переломы встречаются крайне редко. Такой перелом чаще сочетается с вывихами плюсневых костей в суставе Лисфранка [4].

Изолированные переломы кубовидной кости встречаются крайне редко. Оскольчатые переломы кубовидной кости нередко сочетаются с переломами других костей стопы, в частности основания плюсневых костей, латеральной клиновидной и ладьевидной костей [1, 8].

В общей статистике частота вывихов в суставе Шопара составляет менее 0,5 % [8]. Вывихи стопы в суставе Шопара возникают в результате повреждения таранно-ладьевидного и пяточно-кубовидного суставов. По этой причине вывих стопы часто сопровождается переломами ладьевидной, таранной и кубовидной костей, а также вывихами в других суставах стопы [2, 3, 5].

По данным литературы, переломовывихи в суставе Лисфранка составляют 1,9 % от всех травматических вывихов конечностей и 29,7 % от числа травматических вывихов стопы [8]. В большинстве случаев вывих в суставе Лисфранка сопровождается переломом плюсневых костей.

Переломы и переломовывихи костей среднего отдела стопы в большинстве своём являются внутрисуставными, вследствие прямой травмы. При этом повреждаются не только костные структуры, но и мягкотканые. Травматизация мягких тканей стопы приводит к тяжёлым морфофункциональным нарушениям в виде ишемии.

Существует два метода лечения переломов и переломовывихов среднего отдела костей стопы: закрытая и открытая репозиция. Исходя из собственного опыта, попытки закрытой репозиции в значительной степени ухудшают состояние мягких тканей повреждённой стопы, и, в большинстве случаев, не удаётся восстановить конгруэнтность сустава, тем более, когда имеются вывихи в других суставах или в сочетании с переломами костей стопы.

Материалы и методы

Переломы ладьевидной кости наблюдались у 12 больных (все лица мужского пола и трудоспособного возраста), из них изолированные – у 5 (41,7 %), в сочетании с другими костями стопы – у 7 (58,3 %). В результате прямой травмы перелом возник у 10 (83,3 %) больных, не прямой – у 2 (16,7 %). У одного больного перелом ладьевидной кости сочетался с вывихом в суставе Шопара.

В наших наблюдениях у 3 (25 %) больных перелом ладьевидной кости не сопровождался смещением отломков и они пролечены консервативным методом: гипсовая повязка типа «сапожок». Продолжительность иммобилизации до 8 недель.

Во всех случаях (n=9; 75 %) при переломах ладьевидной кости со смещением отломков применён метод хирургического лечения. Хирургический доступ S-образной формы (тыльный S-образный доступ к плюсневым и предплюсневым костям. Рац. предложение № 2697, ДВГМУ, 2011 г.) по тыльной поверхности стопы в проекции ладьевидной кости, репозиция костных отломков под контролем глаза, фиксация спицами Киршнера. Спицы удаляли через 8-10 недель.

Мы наблюдали 9 больных (все лица мужского пола, работоспособного возраста) с переломами и переломовывихами клиновидных костей: изолированные переломы – 2, множественные в сочетании с переломами других костей стопы – 7. У 6 больных перелом явился следствием прямой травмы, у 3 – не прямой.

Консервативное лечение проведено 2 пациентам с изолированным переломом клиновидных костей без смещения отломков.

В 6 случаях переломы клиновидных костей были со смещением отломков и сочетались с переломами других костей стопы. У одного больного имел место открытый несвежий вывих I-II-III клиновидных костей и V плюсневой кости, перелом I-II и V плюсневых костей правой стопы со смещением отломков. Учитывая характер повреждения, у данных больных

проведено хирургическое лечение: открытая репозиция костных отломков, фиксация спицами Киршнера. Спицы Киршнера удалены через 8-10 недель.

Наблюдалось четверо больных с переломами кубовидной кости. У трёх имелся изолированный перелом и у одного – сочетался с краевым переломом основания V плюсневой кости. При этом значительного смещения отломков не наблюдалось. Во всех случаях проведено консервативное лечение: задняя гипсовая лонгета (5-6 недель).

Мы наблюдали два случая открытого и закрытого вывиха в Шопаровом суставе в сочетании с подвывихом и вывихом таранной и пяточной костей.

Исходя из собственного опыта, при данной патологии целесообразно использовать открытую репозицию как можно раньше, чтобы предупредить ишемию мягких тканей стопы. После восстановления конгруэнтности сустава производится трансартикулярная фиксация спицами Киршнера (рис. 1, 2, 3).

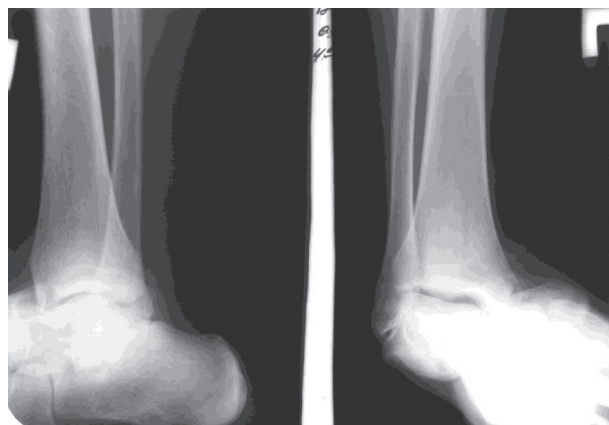


Рис. 1. Больной Б., 28 лет. Рентгенологическое исследование правого голеностопного сустава в двух проекциях: закрытый ротационный подвывих таранной кости, вывих пяточной кости, вывих в Шопаровом суставе

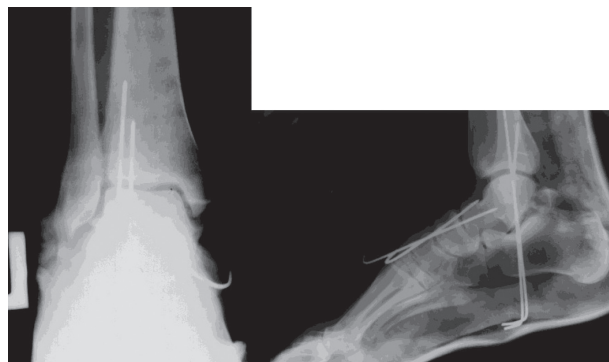

Рис. 2. Больной Б., 28 лет. Контрольная рентгенография правой стопы после открытой репозиции: устранён ротационный подвывих таранной кости, вывих пяточной кости, вывих в Шопаровом суставе, фиксация спицами Киршнера

В наших наблюдениях группа больных с переломовывихами в суставе Лисфранка составила 7 человек. Всем больным при поступлении произведена первичная открытая репозиция переломовывиха плюсневых костей с последующей трансартикулярной фиксацией спицами. Спицы удаляли через 6-8 недель.

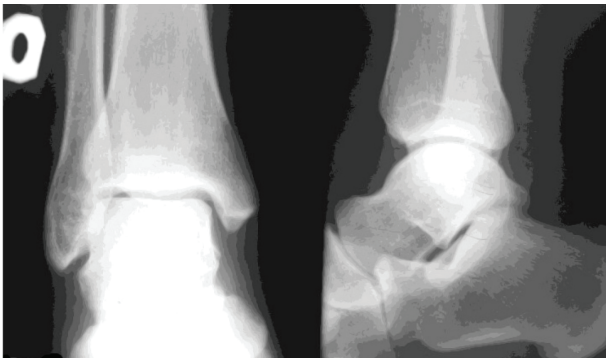

Рис. 3. Больной Б., 28 лет. Контрольная рентгенография голеностопного сустава, подтаранного сустава и Шопарова сустава правой стопы через 3 года после оперативного лечения: суставы конгруэнтны

Результаты и обсуждение

При переломах ладьевидной кости отдаленный результат лечения прослежен у 12 больных. У всех больных получен хороший отдаленный результат (84,3±2,45 балла).

Анализ отдаленных результатов при переломах клиновидных костей показал, что у 8 больных жалоб нет, опороспособность поврежденной стопы восстановлена полностью. Результат лечения расценен как хороший. В случае открытого несвежего вывиха клиновидных и перелома плюсневых костей со смещением отломков результат расценен как удовлетворительный.

При переломе кубовидной кости трудоспособность у наблюдаемых пациентов восстановлена через 7-8 недель. Результатом лечения довольны.

При вывихах и переломовывихах в суставах Шопара и Лисфранка у всех больных получен хороший отдаленный результат (83,5±2,1 балла и 77,4±4,6 балла). Результатом лечения полностью удовлетворены все пациенты.

Выводы

Из полученного клинического опыта видно, что травматизация мягких тканей стопы при переломах со смещением отломков и переломовывихах среднего отдела стопы приводит к тяжелым морфофункциональным нарушениям в виде ишемии. Попытки закрытой репозиции увеличивают риск развития некроза мягких тканей стопы.

Проведенный анализ лечения переломов и переломовывихов костей среднего отдела стопы показывает, что открытая репозиция позволяет одномоментно под контролем глаза устранить смещение отломков, восстановить конгруэнтность сустава, произвести декомпрессию мягких тканей стопы (эвакуацию гематомы) и обеспечить малотравматичную, стабильную фиксацию спицами Киршнера, в значительной степени увеличивая шансы избежать тяжелых ишемических нарушений мягких тканей и получить хороший результат лечения.

Литература

1. Кoryshkov Н.А. Травма стопы: монография. – Ярославль, 2006. – 170 с.
2. Лобенко А.А., Васильев Н.А. Рентгенодиагностика механических повреждений костей и суставов конечностей: монография. – Киев, 1994. – 222 с.
3. Мицкевич В.А. Значение нарушения распределения нагрузки по стопе в оценке состояния и диагностике заболеваний и деформаций стопы и голеностопного сустава: дис. ... д-ра мед. наук. – М., 1994. – С. 79-99.
4. Рахимов Д.С. Хирургическое лечение тяжелых повреждений костей стопы на основе биомеханической концепции фиксации отломков: дис. ... канд. мед. наук. – М., 2006. – С. 67-75.

5. Рейнберг С.А. Рентгенодиагностика заболеваний костей и суставов: монография. – М.: Медицина, 1964. – Т. 1. – С. 141-145.
6. Чебаков Д.В. Лечение переломов костей стопы // Актуальные вопросы травматологии и ортопедии. – М., 1999. – С. 122-124.
7. Черкес-Заде Д.И., Каменев Ю.Ф. Лечение открытых переломов стопы: методические рекомендации. – М.: ЦИТО, 1990. – 8 с.
8. Черкес-Заде Д.И., Каменев Ю.Ф. Хирургия стопы. – изд. 2-е перераб. и доп. – М.: Медицина, 2002. – 328 с.
9. Dudko S., Kusz D., Pierzchka A. Lisfranc injury-fixation with Kirshner wires // Foot and Ankle Surgery. – 2004. № 10-1. – P. 5-8.

Literature

1. Koryshkov N.A. Foot injury: a monograph. – Yaroslavl, 2006. – 170 p.
2. Lobenko A.A., Vasiliyev N.A. Radiographic diagnosis of mechanic injuries to the bones and joints of the limbs: a monograph. – Kiev, 1994. – 222 p.
3. Mitskevich V.A. The role of altered foot pressure distribution in examination and diagnosis of diseases and deformities of the foot and ankle: synopsis of thesis of a doctor of med. science. – M., 1994. – P. 79-99.
4. Rakhimov D. S. Surgical treatment of severe injuries to foot bones based on a biomechanical conception of fracture fixation: synopsis of thesis of a candidate of med. science. – M., 2006. – P. 67-75.

5. Reinberg S.A. Radiographic diagnosis of diseases of bones and joints: a monograph. – M.: Medicine, 1964. – Vol. 1. – P. 141-145.
6. Chebakov D.V. Treatment of foot fractures // Current Issues of Traumatology and Orthopedics. – M., 1999. – P. 122-124.
7. Cherkes-Zade D.I., Kamenev Yu.F. Treatment of open fractures of the foot: Methodological recommendations. – M.: CITO, 1990. – 8 p.
8. Cherkes-Zade D.I., Kamenev Yu.F. Foot surgery. 2nd pub. reviewed and updated. – M.: Medicine, 2002. – 328 p.
9. Dudko S., Kusz D., Pierzchka A.. Lisfranc injury-fixation with Kirshner wires // Foot and Ankle Surgery. – 2004. – № 10 (1). – P. 5-8.

Координаты для связи с авторами: Телицын Павел Николаевич – канд. мед. наук, врач травматолог-ортопед высшей категории МБУЗ «Городская больница № 2», тел. +7-962-286-20-01, e-mail: veraoca@mail.ru.