

## Хирургическое лечение местного рецидива рака предстательной железы очень высокого риска после радикальной позадилоной простатэктомии: клинический случай

Е.И. Велиев, Е.А. Соколов, А.Б. Богданов

*Кафедра урологии и хирургической андрологии ГБОУ ДПО РМАПО Минздрава России, Москва*

*Контакты: Егор Андреевич Соколов rтаро@yandex.ru*

*Местный рецидив рака предстательной железы (РПЖ) в зоне шейки мочевого пузыря может существенно ухудшить качество жизни пациентов и затруднить последующее лечение при развитии кастрационно-резистентного РПЖ. В статье представляется клиническое наблюдение РПЖ очень высокого риска у пациента 55 лет, которому в связи с местным рецидивом после позадилоной радикальной простатэктомии (РПЭ) выполнены радикальная цистэктомия (РЦЭ) с удалением метастазов в области шейки мочевого пузыря, формирование илеокондуита по Брикеру. Приводятся данные предоперационного обследования, указаны технические особенности первичной операции – РПЭ, данные послеоперационного наблюдения, технические аспекты и исходы оперативного вмешательства по поводу местного рецидива, а также результаты наблюдения в течение 1,5 года после РЦЭ.*

**Ключевые слова:** *рак предстательной железы очень высокого риска, местный рецидив, радикальная простатэктомия, радикальная цистэктомия*

### Surgical treatment for very high-risk locally recurrent prostate cancer after radical retropubic prostatectomy: A clinical case

*E. I. Veliyev, E. A. Sokolov, A. B. Bogdanov*

*Department of Urology and Surgical Andrology, Russian Medical Academy of Postgraduate Education, Ministry of Health of Russia, Moscow*

*Locally recurrent prostate cancer (PC) in the bladder neck can substantially worsen quality of life in patients and hinder further treatment when castration-resistant PC develops. The paper describes a clinical case of very high-risk PC in a 55-year-old patient in whom radical cystectomy (RCE) with removal of metastases in the bladder neck and the Bricker ileal conduit were performed for a local recurrence after radical retropubic prostatectomy (RPE). It gives the data of preoperative examination, the technical features of the primary operation RPE, the data of postoperative observation, the technical aspects and outcomes of epy surgery for a local recurrence, as well as the results of a 1.5-year follow-up after RCE.*

**Key words:** *very high-risk prostate cancer, local recurrence, radical prostatectomy, radical cystectomy*

#### Введение

В настоящее время рак предстательной железы (РПЖ) очень высокого риска (сT3b–T4N0 или любое TN1) больше не является абсолютным противопоказанием к оперативному лечению, и в отдельных случаях (при отсутствии плотной фиксации к стенкам таза и доказанного поражения наружного уретрального сфинктера) радикальная простатэктомия (РПЭ) с целью локального контроля заболевания может рассматриваться в качестве этапа мультимодального лечения данной группы пациентов, особенно молодого возраста, как разумная опция, улучшающая общую выживаемость, раковоспецифическую и выживаемость без прогрессии [1–3]. Некоторые исследователи указывают на возможность выполнения радикальной цистэктомии (РЦЭ) как первого этапа лечения РПЖ сT4, однако, несмотря на умеренную морбидность и удовлетворительный локальный контроль опухоли, отдаленные онкологические

и функциональные исходы у данных пациентов требуют дальнейшего изучения [4,5].

Местный рецидив является серьезной проблемой у пациентов с РПЖ очень высокого риска после перенесенной РПЭ. Возникая в зоне уретровезикальной анастомоза (УВА), шейки мочевого пузыря (МП), рецидив опухоли может вызывать облитерацию УВА, нарушение уродинамики с последующим развитием острой/хронической почечной недостаточности, рецидивирующую макрогематурию. Эти обстоятельства существенно снижают качество жизни пациентов и зачастую ограничивают возможность использования последующих методов лечения.

Приводим описание клинического наблюдения РПЖ очень высокого риска с последующим развитием местного рецидива после РПЭ.

*Пациент М., 55 лет. В августе 2010 г. возникла острая задержка мочи. В связи с неэффективностью кон-*

сервативной терапии выполнена троакарная цистостомия. Уровень общего простатспецифического антигена (ПСА) крови — 17 нг/мл. При пальцевом ректальном исследовании: предстательная железа (ПЖ) увеличена в размерах, с очагами уплотнения в базисе обеих долей. Объем ПЖ, по данным трансректального ультразвукового исследования (ТРУЗИ), — 70,4 см<sup>3</sup>. Трансректальная мультифокальная биопсия ПЖ показала: на фоне железистой гиперплазии с простатической интраэпителиальной неоплазией (ПИН) низкой степени во всех фрагментах определяются участки ацинарной аденокарциномы, 9 (4 + 5) баллов по шкале Глисона (от 20 до 80 % поражения биоптатов), с очагами перинеуральной инвазии. По данным магнитно-резонансной томографии (МРТ) малого таза — картина опухолевого поражения ПЖ с инвазией в семенные пузырьки, наружный уретральный сфинктер интактен, определяются увеличенные лимфатические узлы (ЛУ) по ходу подвздошных сосудов. При остеосцинтиграфии очагов гиперфиксации радиофармпрепарата не выявлено.

Учитывая наличие у пациента РПЖ очень высокого риска (сТ3bN1M0), молодой возраст, сохраненный соматический статус, инфравезикулярную обструкцию (цистостома), в качестве первого этапа мультимодальной терапии решили выполнить позадилобную РПЭ с расширенной тазовой лимфаденэктомией. Операция выполнена 06.10.2010 г., при лимфаденэктомии в области бифуркации левой подвздошной артерии обнаружен увеличенный ЛУ размером до 2,5 см, плотной консистенции, интимно спаянный с наружной подвздошной артерией и веной, а также увеличенные, уплотненные ЛУ в правой и левой запирающих ямках; при отсечении ПЖ от МП — отсутствие четких границ (прорастание в шейку МП). Время операции составило 220 мин, объем кровопотери — 450 мл. Гистологическое заключение: на фоне железистой гиперплазии с ПИН низкой степени во всех зонах правой и левой доли определяется ацинарная аденокарцинома, 9 (4 + 5) баллов по шкале Глисона, с перинеуральной инвазией, инфильтративным ростом за пределы капсулы, наличием опухолевых эмболов в лимфатических и кровеносных сосудах. Опухоль врастает в семенные пузырьки. В 3 ЛУ — метастазы рака без инвазии за пределы капсулы узлов. Во фрагменте из шейки МП — инфильтративный рост рака. Уретральный катетер удален на 12-е сутки после операции, восстановлено самостоятельное мочеиспускание без инконтиненции. Назначена адъювантная терапия агонистами лютеинизирующего гормона рилизинг-гормона (ЛГРГ).

Через месяц после операции пациент стал отмечать прогрессивное ухудшение мочеиспускания, трижды (07.12.2010, 14.03.2011 и 15.08.2011 г.) выполнялась оптическая ревизия, трансуретральная резекция (ТУР) УВА. По данным гистологического исследования после последней ТУР УВА от 15.08.2011 г. среди фиброзно-гладкомышечной ткани выявлен инфильтративный рост аденокарциномы ПЖ, 9 (4 + 5) баллов по шкале Глисона.

Уровень ПСА по оценке в ноябре 2011 г. составил 3,24 нг/мл. Данные МРТ малого таза, ноябрь 2011 г. (рис. 1, 2): в ложе удаленной ПЖ патологических участков, накапливающих контрастное вещество, не выявлено; окружающая клетчатка уплотнена; нижняя стенка и шейка МП деформированы: патологическое утолщение шейки МП размером до 20 мм справа и 14,8 мм слева, при контрастном усилении интенсивно накапливающее контрастное вещество; проксимальный конец УВА резко сдавлен гипертрофированными стенками шейки МП (до 3,5 мм), далее отмечается локальное расширение анастомоза до 7 мм, дистальнее просвет анастомоза не прослеживается; визуализируемые отделы прямой кишки без изменений. По данным УЗИ справа и слева выявлена каликопиелoureтерэктазия (почечные лоханки расширены до 25 мм), в области шейки МП — образование без четких границ, с признаками инвазии стенки МП (рис. 3). Уровень креатинина — 179 мкмоль/л, мочевины — 12,5 ммоль/л. Сцинтиграфия костей скелета не выявила признаков очагового поражения вторичного характера.

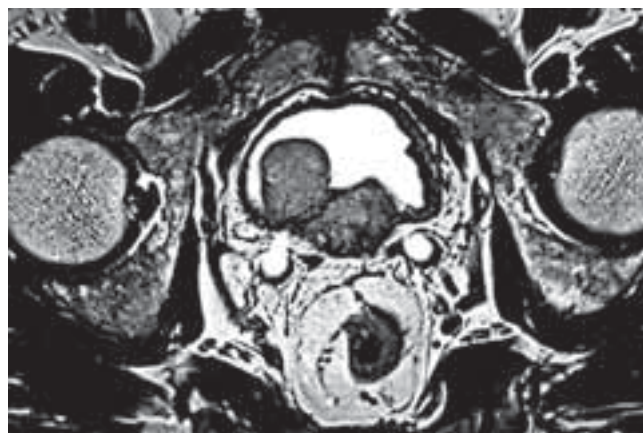


Рис. 1. МРТ: местный рецидив РПЖ в зоне шейки МП

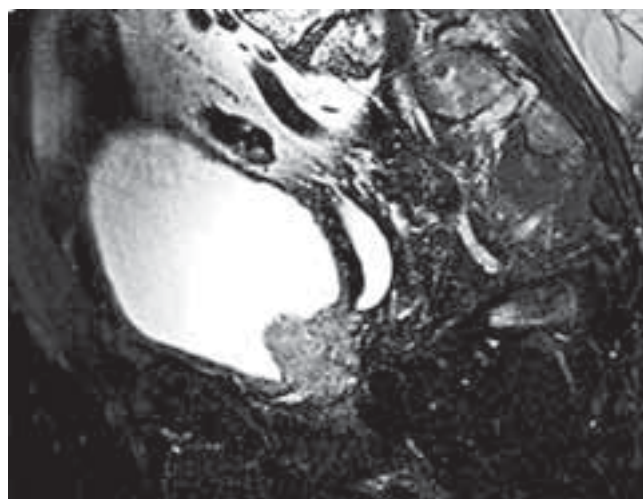


Рис. 2. МРТ: сдавление опухолью мочеточников в интрамуральном отделе

Учитывая местный рецидив РПЖ в области шейки МП, рецидивирующие стриктуры (компрессию) УВА, двустороннее нарушение уродинамики с развитием почечной недостаточности, с циторедуктивной целью, а также с целью улучшения качества жизни, сохранения функции почек пациенту 21.12.2011 г. выполнили оперативное вмешательство в объеме РЦЭ, формирования илеокондуита по Брикеру. Интраоперационно: трудности при диссекции МП ввиду выраженного рубцового процесса вследствие перенесенной РПЭ. Шейка МП содержит опухолевые узлы, плотно фиксирована к тазу. Справа и слева имеются признаки распространения опухоли за пределы МП. После удаления МП в ложе (по передней стенке прямой кишки) располагаются плотные опухолевые массы, которые максимально иссечены. Время операции — 340 мин, объем кровопотери — 150 мл. Макропрепарат представлен на рис. 4. При контрольном УЗИ нарушений уродинамики с обеих сторон не выявлено. Гистологическое заключение: опухолевое образование в области шейки МП представлено разрастанием умеренно- и низкодифференцированной аденокарциномы с инфильтрацией всех слоев, покровный эпителий МП над опухолью истончен, местами эрозирован. В отдельных присланных фрагментах фиброзно-мышечной стромы инфильтративный рост выше описанной опухоли. В участках мочеточников роста опухоли не обнаружено,

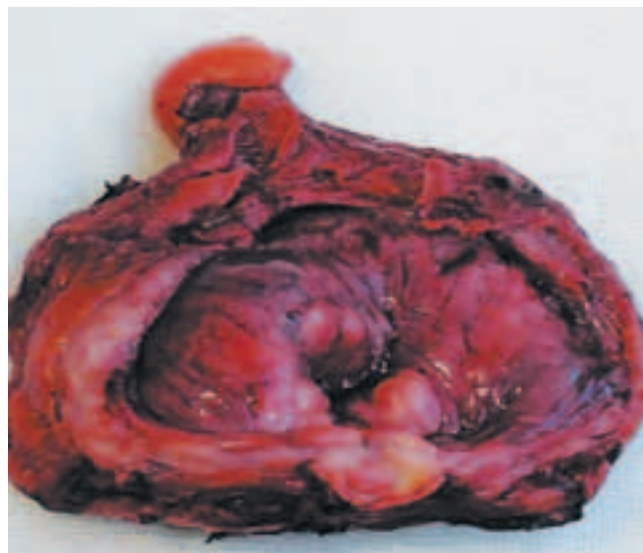

Рис. 4. Макропрепарат после РЦЭ

слева отмечается воспалительная инфильтрация слизистой оболочки и подслизистого слоя.

Пациент получал терапию агонистами ЛГРГ, антиандрогенами (бикалутамид в дозе 50 мг/сут). В сентябре 2012 г. находился на стационарном лечении с клинической картиной острого необструктивного пиелонефрита справа. В настоящее время в связи с развитием кастрационно-резистентного РПЖ пациент получает абиратерона ацетат; уровень ПСА, измеренный в июле 2013 г., — 0,74 нг/мл, данных, подтверждающих наличие метастатического поражения, нет. Пациент не предъявляет жалоб на самочувствие, активен.

### Заключение

Вопросы хирургического лечения местно-распространенного РПЖ остаются спорными, однако РПЭ в качестве этапа мультимодальной терапии может рассматриваться как возможный метод лечения при строгом отборе пациентов. При развитии местного рецидива в области шейки МП РЦЭ с целью локального контроля заболевания и сохранения функции почек является потенциально возможной опцией для тщательно отобранных больных.

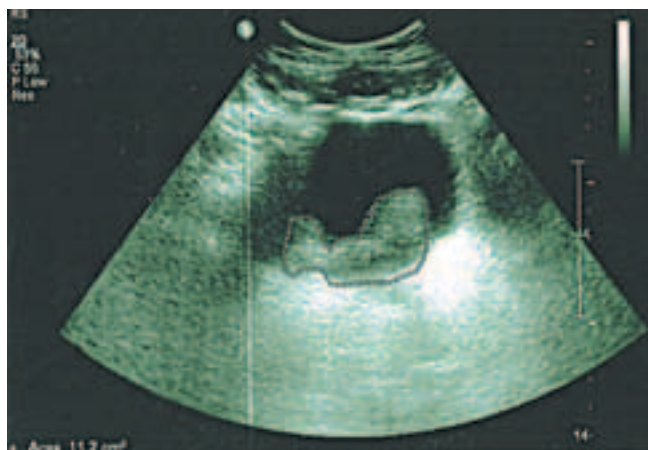

Рис. 3. УЗИ: образование в области шейки МП

## ЛИТЕРАТУРА

1. Johnstone P.A., Ward K.C., Goodman M. et al. Radical prostatectomy for clinical T4 prostate cancer. *Cancer* 2006;106:2603–9.
2. Engel J., Bastian P.J., Baur H. et al. Survival benefit of radical prostatectomy in lymph node-positive patients with prostate cancer. *EurUrol* 2010;57 (5):754–61.
3. Steuber T., Budäus L., Walz J. et al. Radical prostatectomy improves progression-

- free and cancerspecific survival in men with lymph node positive prostate cancer in the prostate-specific antigen era: a confirmatory study. *BJU Int* 2011;107 (11):1755–61.
4. Spahn M., Joniau S., Abdollah F. et al. Outcome of multimodality treatment of cT4 very high-risk prostate cancer with radical cystectomy as initial step:

- A multi-institutional outcome study of 62 patients. *Eur Urol Suppl* – February 2012;11. Issue 1, page e362.
5. Leibovici D., Kamat A.M., Pettaway C. et al. Cystoprostatectomy for effective palliation of symptomatic bladder neck invasion by prostate cancer. *JUrol* 2005; 174:2186–90.