

# Хирургический этап в комплексном лечении пациенток с церебральными метастазами рака молочной железы

## Авторы:

к. м. н. БЕЛОВ Д. М. ФГБУ РОНЦ им. Н. Н. Блохина РАМН dmbelov@mail.ru, 8–905–521–22–71. BELOV D. профессор, д. м. н. КАРАХАН В. Б. Россия, Москва, ФГБУ РОНЦ им. Н. Н. Блохина РАМН, KARAKHAN VLADISLAV профессор, д. м. н. БЕКЯШЕВ А. Х. Россия, Москва, ФГБУ РОНЦ им. Н. Н. Блохина РАМН, BEKYASHEV A. н. с. АЛЕШИН В. А., Россия, Москва, ФГБУ РОНЦ им. Н. Н. Блохина РАМН, ALOSHIN V.

**Ключевые слова:** церебральные метастазы, структурная организация.

## Введение

Церебральные метастазы рака молочной железы являются грозным осложнением онкологического процесса. Несмотря на диссеминацию процесса многие пациентки живут и получают лечение годами, в отличие от пациентов с церебральными метастазами других злокачественных опухолей (рак легкого, меланома, почечноклеточный рак). И на разных этапах метастатической болезни этим пациенткам могут быть предложены различные виды лечения: химиотерапия, гормонотерапия, таргетная терапия, лучевая терапия, радиохirurgия, хирургическое лечение. Однако стандартов определяющих показания к хирургическому лечению при церебральных метастазах рака молочной железы в настоящее время нет. В статье описываются хирургические методики, определяются показания и противопоказания к хирургическому лечению.

## Эпидемиология церебральных метастазов рака молочной железы

Церебральные метастазы РМЖ занимают второе место среди всех метастазов злокачественных опухолей в головном мозге. В России нет статистических данных о частоте поражения головного мозга метастазами рака молочной железы. Однако принимая во внимание статистику заболеваемости раком молочной железы [2] и учитывая данные кооперативных исследований по частоте церебрального метастазирования [6] можно получить условную цифру — около 10,2 пациенток на 100.000 населения в год (14.000 пациенток в год). По сравнению с первичными опухолями головного мозга — 3,8 пациентов на 100.000 населения в год (5320 пациентов в год) [2]. И количество больных с церебральными метастазами рака молочной железы неуклонно растет, что связано с совершенствованием методов нейровизуализации, увеличения сроков жизни онкологических больных. В ФГБУ РОНЦ им. Н. Н. Блохина РАМН с 1990 по 2012 г зарегистрировано 6050 случаев рака молочной железы, из них церебральные метастазы отмечены в 462 случаях, что составило 7,6% [5]. Согласно данным Американского общества по изучению рака в 1996 г число новых случаев рака молочной железы составило 185.700, смертность в этом же году 44.560 пациентов. На вскрытии церебральные метастазы обнаружены в 13.368 случаях, что составляет 30% умерших в год с церебральными метастазами рака молочной железы. По дан-

ным мировой литературы частота метастазирования рака молочной железы в головной мозг по данным аутопсии составляет 21%—30%, по клинко-рентгенологическим данным 23% [7]. Частота церебрального метастазирования рака молочной железы у Her-2 позитивных больных составляет от 26% до 48%. У 40% больных с гиперэкспрессией Her-2/ позитивных метастазы в головной мозг развиваются в течении первых 2–3 лет заболевания. Так же высок риск метастазирования у пациенток с мутацией гена BRCA 1. Процентное соотношение церебральных метастазов рака молочной железы от всех церебральных метастазов составляет от 10% до 21%. Одиночное церебральное метастазирование отмечается более чем в 40% случаях. Случаи синхронного поражения при раке молочной железы единичны и составляют не более 3%. Время до появления церебральных метастазов при метастазировании по данным мировой литературы от 21 до 40 мес. [8].

## Хирургическое лечение пациенток с церебральными метастазами рака молочной железы

Хирургическое лечение пациенток с церебральными метастазами рака молочной железы не считается стандартом, хотя первое сообщение об успешном долгосрочном выживании после хирургического лечения (2 года) было опубликовано в 1944 г. В настоящее время было бы неверно сравнивать такие методики как хирургия, лучевая терапия или радиохirurgия. Что лучше, а что хуже? Каждая методика имеет свои показания и противопоказания. И должна применяться на определенных этапах метастатической болезни, в тех случаях когда применение других методов лечения сопряжено с большим риском для пациентов или невозможно по функциональным или техническим причинам. Так основным преимуществом хирургической методики является быстрое устранение неврологической симптоматики и создание плацдарма для других видов лечения. А количество осложнений после хирургического метода не больше чем после консервативных методик. В то же время не все метастазы доступны рукам хирурга, тогда на помощь приходят другие методы лечения (лучевая терапия, радиохirurgия). Анализируя собственные данные и данные мировой литературы в настоящее время можно определить ряд стандартов и рекомендаций к хирургическому лечению пациенток

с церебральными метастазами рака молочной железы. Хирургическое лечение может быть предложено пациентам:

- 1) **С солитарным поражением головного мозга** при наличии дислокационной и компрессионной неврологической симптоматики (стандарт), приложение № 1.
- 2) **С единичным поражением головного мозга** в случае отсутствия прогрессирования онкологического процесса на экстракраниальном уровне и наличия неврологической симптоматики (рекомендация), приложение № 1.
- 3) **При множественном церебральном поражении** — в случае жизнеугрожающего состояния, возникшие вследствие масс-эффекта, кровотечения или гидроцефалии, либо когда одно из образований определяет клиническую картину и тяжесть состояния пациента и имеются резервы дальнейшего консервативного лечения пациентки после удаления одного из очагов (рекомендация), приложение № 1.
- 4) **При олигометастатическом поражении (2–4 очага)** возможно удаление всех топически разобщенных метастазов с изменением позиционирования больного за одну операционную сессию (опция) (рис 4).

Одной из немаловажных проблем при хирургическом лечении пациенток с церебральными метастазами рака молочной железы является проблема локальных рецидивов, частота которых по данным мировой литературы достигает 40%–60% [8]. Это на наш взгляд связано с неверно выбранной тактикой и техникой хирургического вмешательства. Зачастую церебральные метастазы удаляются фрагментарно, без учета структурно-морфологических особенностей, что приводит к ранним рецидивам. В нейрохирургическом отделении ФГБУ «РОНЦ им. Н. Н. Блохина» РАМН с 2004 г. выполнено более 150 операций по поводу одиночных и множественных церебральных метастазов РМЖ. Технику и объем хирургического вмешательства в большей степени определяет структурная организация церебральных метастазов. Наиболее часто церебральные метастазы рака молочной железы имеют солидную структуру, с глубиной инфильтрации перифокальной мозговой ткани от 1 до 8 мм. В этих случаях макроскопически удается проследить четкую границу опухоли с перифокальной мозговой тканью, которая представлена бесструктурной, малосудистой зоной размягченного мозгового вещества. Ангиоматоз наиболее выражен на границе опухолевого узла и перифокальной мозговой ткани толщиной 1–2 мм. Удаление церебральных метастазов единым блоком выполняется путем включения зоны перифокального мозгового вещества толщиной до 10 мм в блок с удаляемым метастазом, при физиологической дозволенности. Что является важным фактором абластичности операции. При этом проводится аспирационная микроскелетизация питающих патологических сосудов в перифокальной зоне, с последовательной коагуляцией каждого из них. При удалении более васкуляризированных метастазов во избежание интенсивного кровотечения из ложа опухоли целесообразно несколько расширить зону перифокальной аспирации, что бы не входить в непосредственный контакт с патологическими сосудами (рис. 1). Удаление церебральных метастазов рака молочной железы возможно и из функционально важных зон, без нарастания неврологической симптоматики (рис. 2). Количество локаль-

ных рецидивов при данной методике по нашим данным (150 пациенток) составляет не более 5% [1,3,4].

Наиболее технически сложным является удаление крупных метастазов кистозной и солидно-кистозной структуры. В отличие от гладкостенных кист, образуемых астроцитомами или ангиоретикулемами, при которых большая часть стенок кисты лишена опухолевых элементов и может оставаться не удаленной при условии опорожнения кистозной полости и резекции опухолевого узла, при кистозных церебральных метастазах необходимо стремиться удалить все стенки такой кисты. Поскольку они рыхлые, плохо отделяются от прилежащего мозгового вещества и при удалении часто разрываются, возникает риск оставления участка стенки кисты в ране, что приводит к быстрому рецидиву метастаза. Пациенты с такой структурной организацией церебральных метастазов представляют довольно сложную группу. Практически у всех больных была выражена неврологическая симптоматика, а наличие больших кистозных компонентов являлось поводом отказа таким больным в проведении химиолучевой терапии. В таких случаях, при крупных метастазах кистозной и солидно-кистозной структуры, применялась методика имплантации резервуара Оммайя в кистозный компонент опухоли [1,3,4]. Методика позволяет в быстрые сроки добиться клинического улучшения состояния больных (2–3 сутки) и продолжить комплексное лечение уже на 7–8 сутки. (рис. 3)

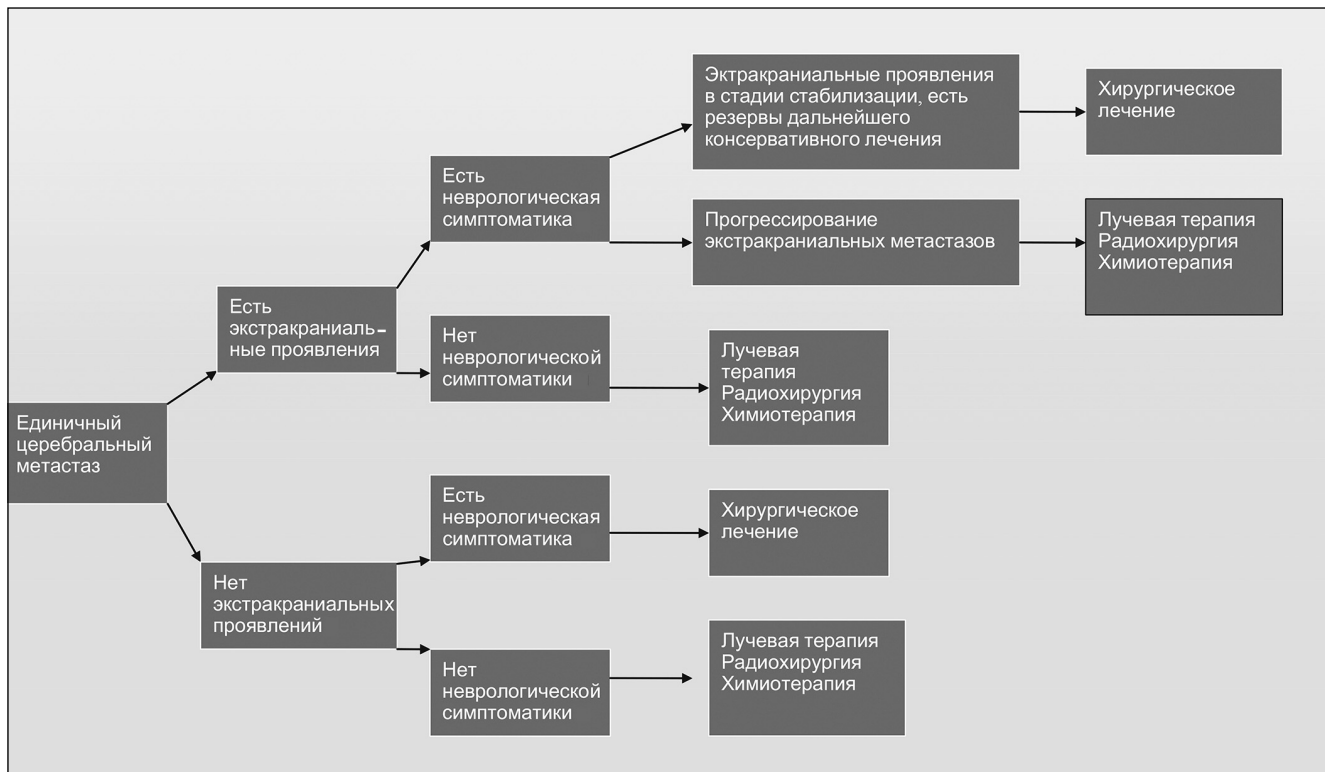
Наличие множественных церебральных метастазов не является в настоящее время абсолютным противопоказанием к нейрохирургическому лечению. Обычно показанием к оперативному вмешательству определяются на консилиуме с участием нейрохирургов, радиологов, химиотерапевтов. Кандидатами на хирургическое лечение являются пациенты с наличием одного или нескольких симптомных церебральных метастазов, определяющих тяжесть состояния пациента, либо вызывающих нарушение жизненно важных функций организма [1,3,4]. Также важными условиями являются хорошо контролируемый онкологический процесс на экстракраниальном уровне, наличие резервов к дальнейшему лечению после хирургического вмешательства. За одну операционную сессию могут быть удалены как один, так и несколько церебральных метастазов. Причины смерти пациентов с церебральными метастазами рака после краниотомии связаны не только с проблемами на церебральном уровне, часто причиной смерти (от 30% до 81%) являются экстракраниальные проявления заболевания.

## Выводы

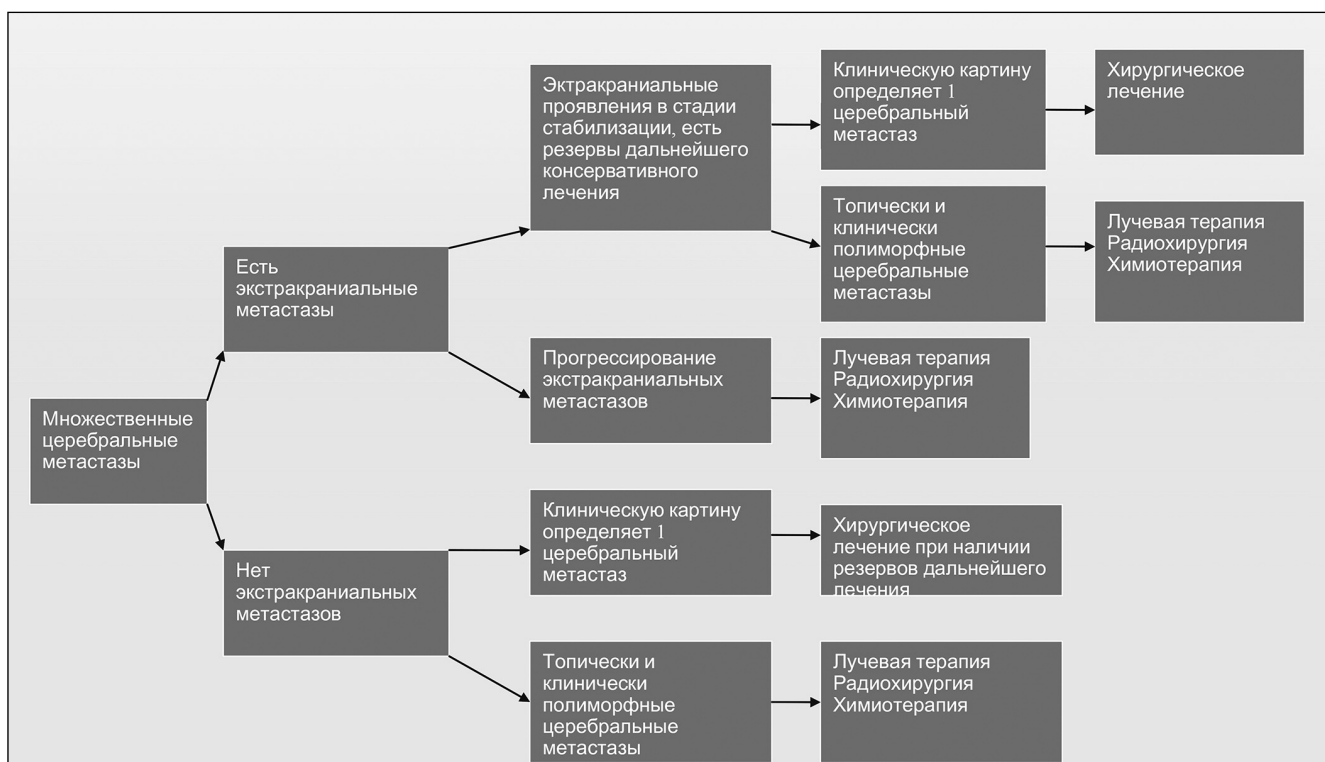
В настоящее время, несмотря на успехи химио- и лучевой терапии в лечении пациенток с церебральными метастазами рака молочной железы, развитие таких методов как радиохirurgия и радиотерапия, хирургический метод является важным этапом в комплексном лечении таких пациенток. Причем число осложнений и смертей после хирургического вмешательства не выше чем при применении консервативных методов лечения. Анализ собственных и литературных данных позволяет в настоящее время определить ряд стандартов и рекомендаций к хирургическому лечению пациенток с церебральными метастазами рака молочной железы (приложение).

Приложение № 1

Алгоритм лечения единичных церебральных метастазов рака молочной железы

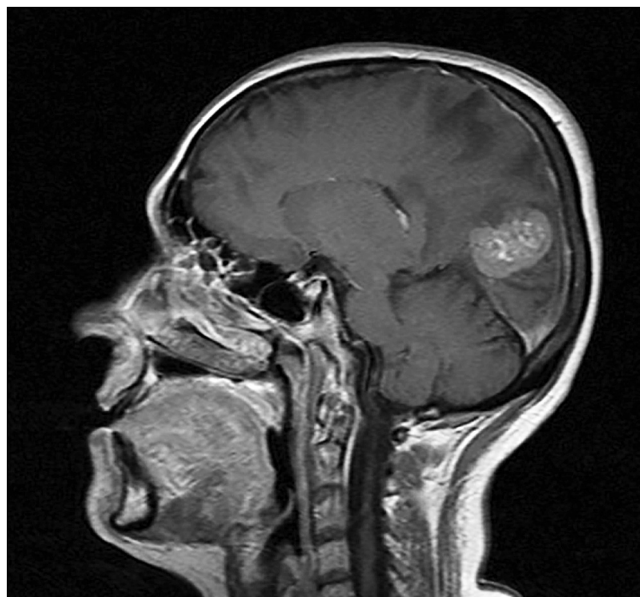


Алгоритм лечения множественных церебральных метастазов рака молочной железы

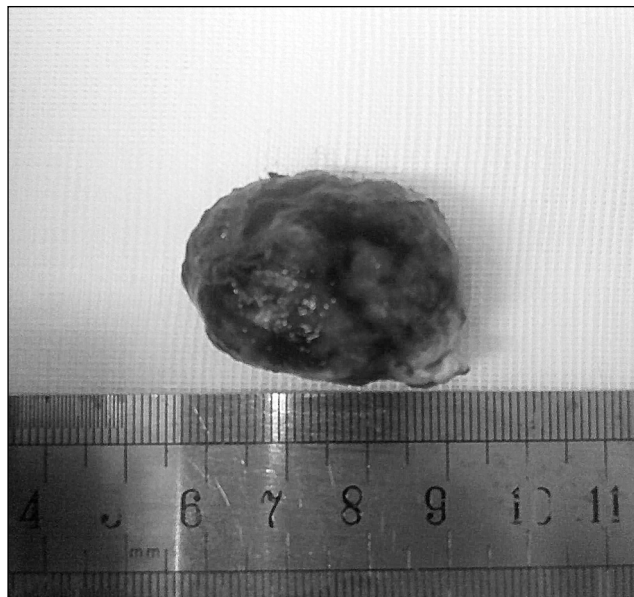


## Приложение № 2

Рисунок 1

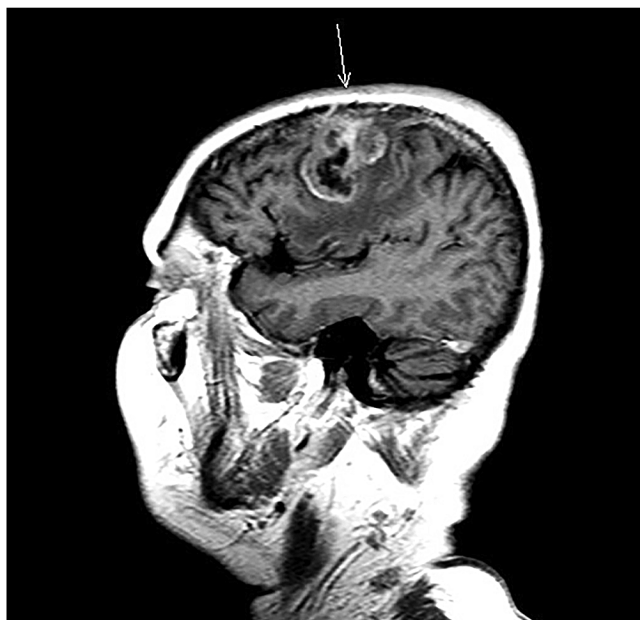

**а. Метастаз рака молочной железы солидной структуры в правой затылочной доле головного мозга.  
МРТ головного мозга с контрастным усилением, Т 1 режим сагиттальная проекция**

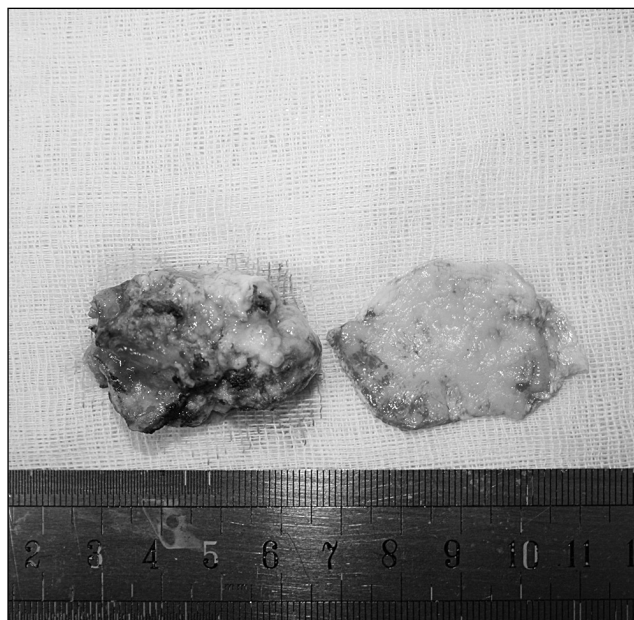

**б. Макропрепарат**

Рисунок 2

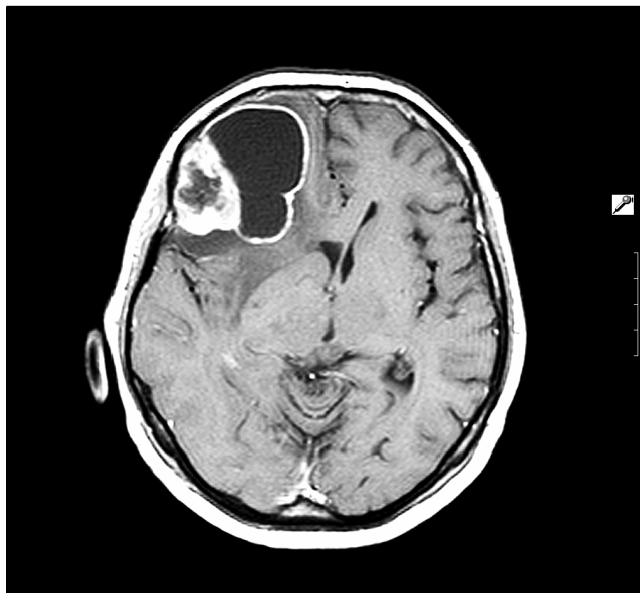


**а. Метастаз рака молочной железы солидно-некротической структуры в области центральной борозды.  
МРТ головного мозга с контрастным усилением, Т 1 режим, сагиттальная проекция**

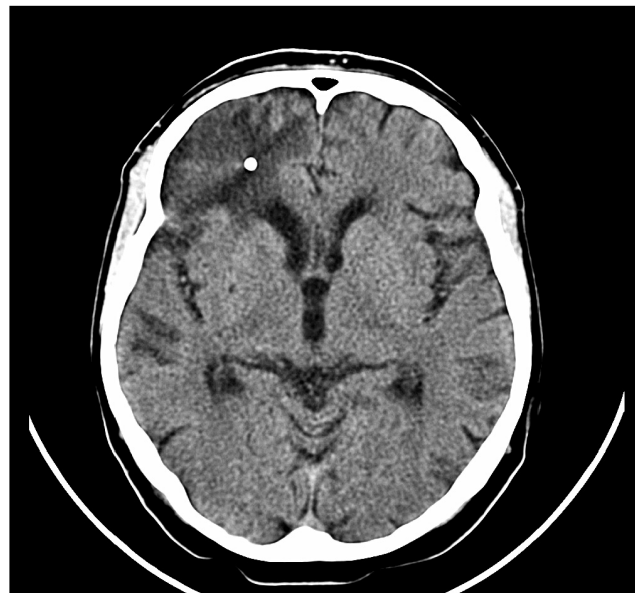

**б. Макропрепарат: слева – солидный компонент метастаз, справа – пораженный участок твердой мозговой оболочки**

Рисунок 3

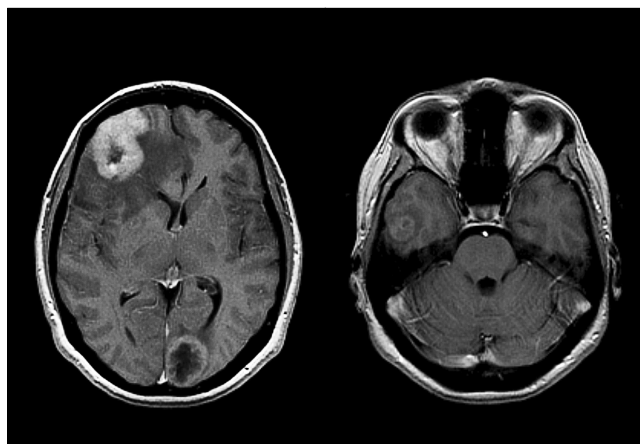


а. Метастаз протокового рака молочной железы в правой лобной доли головного мозга солидно-кистозной структуры (МРТ головного мозга с контрастным усилением, Т 1 режим, аксиальная проекция)

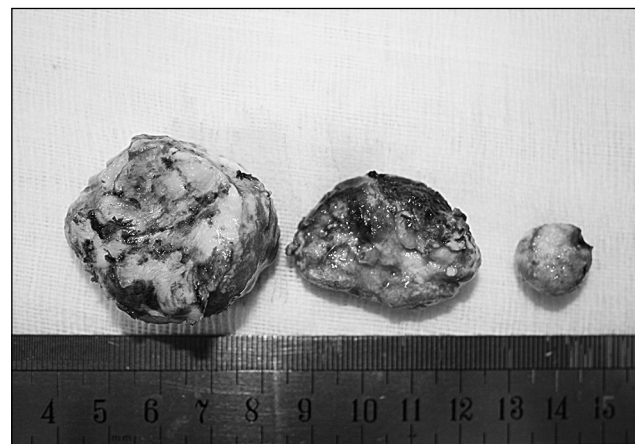

б. Через месяц после имплантации резервуара Оммаи в кистозный компонент метастаза в правой лобной доли. Полный регресс кистозного компонента (МРТ головного мозга с контрастным усилением, Т 1 режим, аксиальная проекция)

Рисунок 4



а. Метастазы рака молочной железы солидно-некротической структуры в правой лобной, височной и затылочной областях головного мозга. МРТ головного мозга с контрастным усилением Т 1 режим, аксиальная проекция



б. Макропрепарат — три удаленных метастаза рака молочной железы

### Литература:

1. Белов, Д. М. Онкологические принципы хирургии церебральных метастазов рака: выбор тактики в зависимости от макроструктуры / Д. М. Белов, Диссертация на соискание степени кандидата медицинских наук — 2010 г.
2. Давыдов М. И., Аксель Е. М. Статистика злокачественных новообразований в России и странах СНГ / М. И. Давыдов, Е. М. Аксель. // Вестник российского онкологического центра им. Н. Н. Блохина РАМН 2006 г — том 17.
3. Карахан, В. Б. Новые хирургические технологии удаления метастазов рака в головном мозге в зависимости от топографии, количества и макроструктуры опухолевых узлов / В. Б. Карахан // Современные проблемы нейроонкологии: сборник статей научной конференции, посвященной созданию нейрохирургического (онкологического) отделения. Москва.: издательская группа РОНЦ, 2007.— С. 6–12.
4. Карахан, В. Б., Белов Д. М. Хирургическое лечение церебральных метастазов рака молочной железы/ В. Б. Карахан, Д. М. Белов. // Опухоли женской репродуктивной системы, 2014 г — с. 47–53.
5. Севян Н. В. Нехарактерное метастазирование злокачественных опухолей ЦНС. Клиника. Диагностика. Лечение/ Н. В. Севян// Диссертация на соискание степени кандидата медицинских наук — 2013 г.
6. Lagerwaard, F. J. Identification of prognostic factors in patients with brain metastases: a review of 1292 patients / F. J. Lagerwaard, P. C. Levendag, P. J. Nowak // Int J. Radiat. Oncol. Biol. Phys. 1999.— Vol. 43.— P. 795–803.
7. Schouten, L. J. Incidence of brain metastases in a cohort of patients with carcinoma of the breast, colon, kidney, and lung and melanoma / L. J. Schouten, J. Rutten, H. A. Huvneers // Cancer. 2002.— Vol. 94 (10).— P. 2698–2705.
8. Wronski, M. Surgical treatment of 70 patients with brain metastases from breast carcinoma / M. Wronski, E. Arbit, B. McCormick // Cancer. 1997.— Vol. 80 (9).— P. 1746–1754.