

КЛИНИЧЕСКИЕ ИССЛЕДОВАНИЯ

© Д.О. АРЕСТОВ, 2014

УДК 617.7-007.681-053.1-089:534.321.9

Д.О. Арестов

ХИРУРГИЧЕСКИЕ АСПЕКТЫ УЛЬТРАЗВУКОВОЙ ТРАБЕКУЛЭКТОМИИ В ЛЕЧЕНИИ ВРОЖДЕННОЙ ГЛАУКОМЫ У ДЕТЕЙ

ФГБУ «Московский НИИ глазных болезней им. Гельмгольца» Минздрава России, 105062, Москва, РФ

Нами разработана и запатентована ультразвуковая модификация трабекулэктомии, адаптированная к особенностям глаз детей с врожденной глаукомой. Использовался отечественный аппарат для ультразвуковой микрохирургии глаза УЗХ-Ф-9102-ОФ «МЕДЭЛ». Колебание инструментов с ультразвуковой частотой 44 кГц обеспечивает ряд уникальных свойств: легкость, бескровность разреза с одномоментной нетермической коагуляцией краев разреза, антибактериальное и антипролиферативное действие, что в комплексе создает в послеоперационном периоде благоприятные условия для формирования длительно функционирующей фильтрационной подушки. Рассмотрены и обоснованы особенности хирургической техники, проанализирован опыт выполнения 37 операций ультразвуковой трабекулэктомии у детей с врожденной глаукомой, результаты в отдаленные сроки.

Ключевые слова: *врожденная глаукома; трабекулэктомия; низкочастотный ультразвук*

D.O. Arestov

SURGICAL ASPECTS OF ULTRASOUND TRABECULECTOMY FOR THE TREATMENT OF CONGENITAL GLAUCOMA IN CHILDREN

Federal state budgetary institution «Moscow Helmholtz Institute of Ophthalmology», Ministry of Health of the Russian Federation, 105062, Moscow, Russian Federation

We have developed and patented the ultrasound modification of trabeculectomy adapted to specific features of eyes in children with congenital glaucoma. The method is based on the application of the UZKh-F-9102-OF MEDEL apparatus for ultrasound microsurgery (Russia) operated at a frequency of 44 kHz. Taken together, unique characteristics of this instrument, such as the light weight, virtually bloodless incision with simultaneous non-thermal coagulation of the wound edges, antibacterial and antiproliferative action, make it possible to ensure the favourable conditions for the formation of the permanent filtering bleb during the postoperative period. Peculiarities of surgical strategy for ultrasound trabeculectomy are described and substantiated based on the experience gained during 37 surgical interventions in children with congenital glaucoma.

Key words: *congenital glaucoma; trabeculectomy; low-frequency ultrasound*

Врожденная глаукома до настоящего времени остается одним из основных инвалидизирующих заболеваний детского возраста. Несмотря на относительно небольшую распространенность врожденной глаукомы (ВГ) в большинстве стран мира (1 случай на 10—35 000 новорожденных), ее доля в структуре причин детской слепоты непропорционально велика — до 9 % [1—3]. В структуре слепоты учащаются спецшкол для слепых и слабовидящих в России врожденная глаукома составляет от 4,2 до 18% [4, 5].

Патогенез развития ВГ — наличие органического препятствия оттоку внутриглазной жидкости (ВГЖ). Наиболее частой аномалией (в 50—60% случаев), препятствующей оттоку ВГЖ, считается блокада трабекулярной зоны радужно-роговичного угла нерассосавшейся эмбриональной тканью. Блокада фильтрационной зоны радужно-роговичного

угла в 10—15% может быть следствием переднего прикрепления радужки, когда корень ее выдвинут вперед и закрывает трабекулу. Возможно сочетание переднего прикрепления радужки с наличием эмбриональной мезодермальной ткани. В патогенезе заболевания выделяют также трабекулярную или интрасклеральную ретенцию врожденного генеза: недоразвитие трабекул, недостаточное развитие или отсутствие венозного синуса склеры (шлеммов канал), недоразвитие интрамуральных путей оттока, патологическое включение волокон ресничной мышцы в трабекулу, отсутствие вортикозных вен [1, 6—8].

Выделяют 3 формы ВГ: первичную (гидрофтальм), при которой наблюдается врожденная дисэмбриогенетическая изолированная аномалия угла передней камеры (УПК) при отсутствии аномалий других структур глаза, а также характерный комплекс



Рис. 1. Ультразвуковой аппарат для микрохирургии глаза УЗХ-Ф-9102-ОФ "МЕДЭЛ" с 6 сменными ультразвуковыми насадками (микроскальпель, круглый нож, брюшистый скальпель, аппликатор, игла, костная пила).

клинических проявлений (растяжение глаза, роговицы и др.); ВГ, сочетанные с разнообразными аномалиями развития глаза, а также формы, сочетанные с системной синдромальной патологией.

В 1936 г. J. Andersen утверждал, что «никто из детей с врожденной глаукомой не доживет до взрослого возраста с удовлетворительным зрением и их будущее почти безнадежно», однако в последние десятилетия, благодаря успехам офтальмохирургии, отмечается более оптимистическая тенденция.

Учитывая органический характер препятствия оттоку ВГЖ при врожденной глаукоме, ее лечение в первую очередь хирургическое, медикаментозная терапия носит лишь вспомогательное значение. В настоящее время трабекулэктомия (ТЭ) и ее модификации представляют собой основной тип операций, применяющихся в хирургическом лечении ВГ. Операция ТЭ хорошо отработана, легко выполняема и обеспечивает непосредственный гипотензивный эффект практически у 100% больных при незначительном количестве осложнений [6, 9, 10]. Однако в сроки более 2 лет гипотензивный эффект операции сохраняется лишь у 50—70% больных, что в первую очередь связывают с избыточным рубцеванием в зоне вмешательства [1, 11—13].

Большинство детских офтальмохирургов отличаются традиционным консерватизмом в выборе тактики лечения ВГ, что обусловлено огромной социальной ответственностью и значительным ожидаемым периодом продолжительности дальнейшей жизни пациентов. Применение многих методик при лечении ВГ у детей невозможно. Ограниченно пока используются у детей дренажные устройства, учитывая данные о значительной частоте поздних осложнений вне четкой зависимости от модели имплантата [15—18].

Широкое применение антипролиферативных средств — Митомицина-С (ММС) и 5-фторурацила (5-ФУ) при ВГ у детей в разных клиниках мира в предшествующем десятилетии было обусловлено выраженным гипотензивным эффектом после операции. Однако оптимизм по поводу эффективности этих препаратов сменился осторожным отношением к их применению у детей, учитывая целый ряд публикаций, посвященных частоте и особенностям поздних осложнений при их применении. Отмечена тенденция к росту в отдаленные сроки после опера-

ции числа тяжелых осложнений, связанных с трофическими изменениями тканей глаза и ухудшением состояния фильтрационной подушки (ФП), что делает необходимым регулярный тщательный и фактически пожизненный контроль состояния ФП у этих больных для своевременного выявления наружной фистулы ФП и предупреждения тяжелых инфекционных осложнений [14, 19—21].

Таким образом, остается актуальным поиск новых методов воздействия, способных в комплексе с традиционной операцией ТЭ снизить риск избыточного рубцевания в послеоперационном периоде и обеспечить продолжительную компенсацию ВГД без повышения риска осложнений у детей с ВГ.

Одним из перспективных направлений в хирургии глауком является использование микрохирургических инструментов, колеблющихся с ультразвуковой частотой 44 кГц и обладающих рядом уникальных свойств: легкостью разреза тканей, одномоментной нетермической коагуляцией краев разреза с качественным гемостазом (что позволяет полностью отказаться от диатермокоагуляции в ходе операции и существенно снизить ее травматичность), прямое антипролиферативное и антибактериальное действие, что в комплексе обеспечивает спокойное течение послеоперационного периода и создает условия для формирования качественной, длительно функционирующей ФП.

Приоритет исследования данных свойств в фильтрационной антиглаукоматозной хирургии принадлежит сотрудникам отдела ультразвука Московского НИИ глазных болезней им. Гельмгольца. В работах М.Б. Кодзова и соавт., О.Г. Кретовой и соавт. были впервые систематизированно изучены качественные и количественные составляющие низкочастотного ультразвукового воздействия, были разработаны и экспериментально-клинически апробированы первые ультразвуковые методы хирургического лечения открытоугольной глаукомы — ультразвуковая трабекулотомия [22], ультразвуковая трабекулопунктура [23].

До недавнего времени первым и единственным ультразвуковым антиглаукоматозным вмешательством, целенаправленно применявшимся при ВГ у детей, оставалась ультразвуковая склерогониотомия [24]. Данный метод, несмотря на высокую эффективность (компенсация ВГД в 100% операций в сроки более 6 мес), имел достаточно узкие показания, так как являлся ультразвуковым аналогом гониопунктуры по Ерошевскому, паллиативным вмешательством, проводимым на глазах с терминальными стадиями ВГ [25].

Цель исследования — оценить обоснованность основных элементов хирургической техники разработанной операции в лечении ВГ у детей на основании анализа отдаленных результатов.

Материал и методы. Нами была разработана и запатентована ультразвуковая модификация трабекулэктомии (УЗТЭ), адаптированная к особенностям глаз детей с ВГ [26]. Использовался отечественный аппарат для ультразвуковой микрохирургии глаза УЗХ-Ф-9102-ОФ «МЕДЭЛ» («Медицинская электроника», Нижний Новгород) (рис. 1).

Проведено 37 операций УЗТЭ по предложенной методике на глазах 29 больных с ВГ. Нозологический спектр больных с ВГ был представлен в

основном гидрофтальмом (51,4%), а также в 27% случаев — глаукомами с сочетанными аномалиями развития глаза (мезодермальный дисгенез, врожденная колобома радужки, частичная аниридия и др.) и в 21,6% — с синдромом Sturge—Weber. У 65,5% пациентов заболевание было двусторонним. Возраст больных перед операцией — от 2 мес до 15 лет (в среднем $6,8 \pm 0,9$ лет).

Необходимо отметить изначальную тяжесть контингента больных: наличие в 78,4% случаев далекозашедшей и в 8,1% терминальных стадий глаукомы, длительной предоперационной некомпенсации глаукоматозного процесса с высоким ВГД на максимальном гипотензивном медикаментозном режиме, на 45,9% глаз было произведено от 1 до 4 (в среднем $1,6 \pm 0,2$) предшествовавших антиглаукоматозных операций.

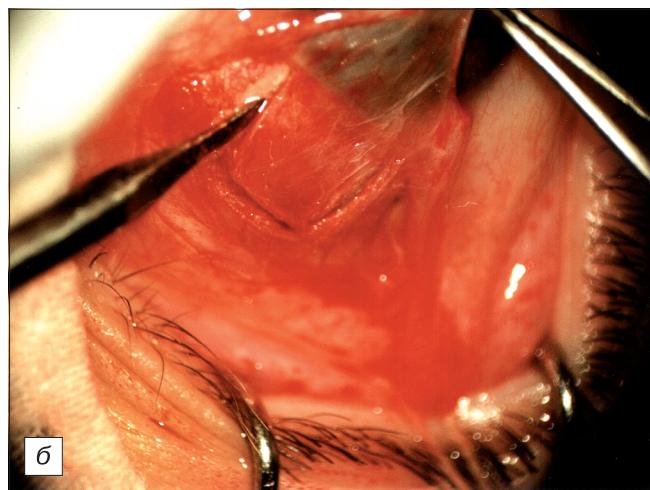
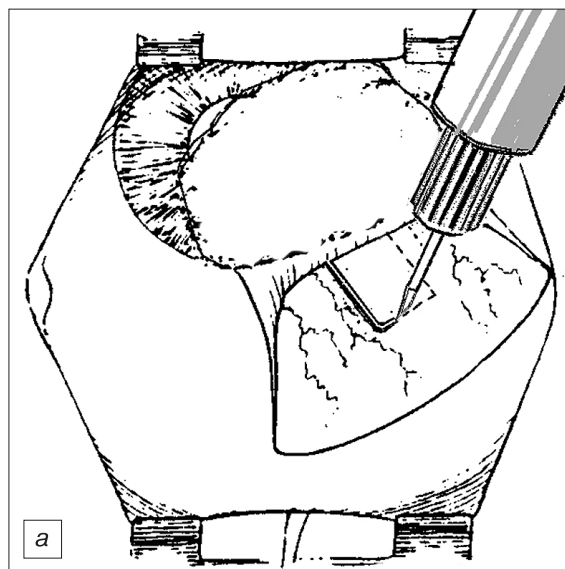
Предоперационное обследование детей в возрасте до 5 лет и некоторых неконтактных пациентов более старшего возраста проводилось в условиях медикаментозного (кеталарового) наркоза. До операции среднее ВГД по Маклакову и основные тонографические показатели составили: $P_{ср}$ (по Маклакову) = $34 \pm 0,8$ мм рт. ст.; $P_{0,ср}$ = $33,8 \pm 0,9$ мм рт. ст.; $C_{ср}$ = $0,09 \pm 0,01$ мм³/мм рт. ст./мин; $F_{ср}$ = $1,83 \pm 0,21$ мм³/мм рт. ст./мин. Острота зрения составляла: 0,02 и ниже у 54,1%; 0,03—0,04 — у 24,3%; 0,04—0,2 — у 10,8%; выше 0,2 — у 10,8% детей. Остроту зрения у детей в возрасте до 3 лет определяли оценочно, исследованием рефлекторных двигательных реакций (зрачковых, реакции слезения и др.). Определение рефракции и оценка состояния глазного дна и ДЗН в 64,9% случаев были невозможны из-за помутнения роговицы.

Низкий функциональный прогноз у наших больных в значительной степени обусловлен наличием в 81% случаев тяжелых патологических изменений зрительно-нервного аппарата по ЭРГ и ЗВП.

Результаты и обсуждение. Клинические особенности глаз детей с ВГ и воздействия низкочастотного ультразвука на ткани глазного яблока определили особенности хирургической техники разработанной нами операции УЗТЭ, необходимость включения в ход операции нескольких принципиальных этапов.

1. Наличие у большинства детей с ВГ значительного растяжения и истончения роговицы и лимба, увеличения размера глазного яблока с непредсказуемым изменением анатомических соотношений структур дренажной зоны, обусловленное возрастными особенностями склеры на различных этапах незавершенного развития глаза и вторичными изменениями вследствие глаукоматозного процесса, характерными для глаз детей с большинством форм ВГ, потребовало обязательного интраоперационного определения локализации УПК и корнеосклеральной трабекулы (определение проекции вершины УПК на склеру) методом диафаноскопии, осуществляемого стерильным апланационным наконечником световода диафаноскопа при выключенном коаксиальном освещении хирургического микроскопа.

2. Вариабельность толщины склеры, ее плотности, эластичности, частое неравномерное растяжение склеры у детей с ВГ определило необходимость индивидуального подбора минимальной достаточной амплитуды ультразвуковых колебаний для достижения сначала режущего, а затем коагулирующего эффек-



тов. Рис. 2. Выкраивание П-образного лоскута склеры с помощью ультразвукового микроскальпеля. Техническая легкость разрезов, одномоментная с разрезом тканей нетермическая коагуляция тканей и качественный гемостаз. Дополнительная диатермокоагуляция не требуется.

а — схема этапа операции; б — фото этапа операции.

тов. Во избежание возможных серьезных операционных осложнений (перфорация истонченной склеры и др.) недопустимо использование фиксированной амплитуды ультразвуковых колебаний. Максимальной амплитудой, безопасной для данного типа операций, по нашему опыту является 15 мкМ.

3. Поверхностный склеральный лоскут (на 2/3 толщины склеры размером 4×5 мм основанием к лимбу) следует выкраивать и формировать с помощью ультразвукового скальпеля (рис. 2) и ультразвукового круглого ножа (рис. 3) с индивидуальным подбором минимальной эффективной амплитуды ультразвуковых колебаний (в зависимости от толщины склеры, неравномерно истонченной у детей с ВГ), постепенно повышая амплитуду, — до получения необходимого режущего и коагулирующего эффекта. Использование ультразвуковых инструментов обеспечивает высокую точность, легкость выполнения и бескровность операционных разрезов склеры за счет коагулирующего

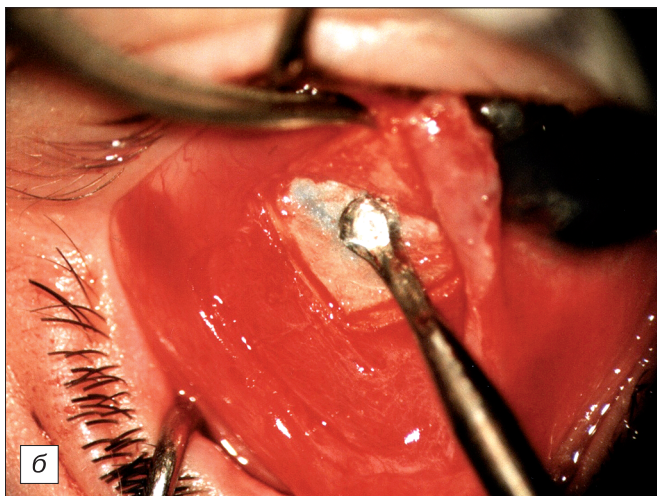
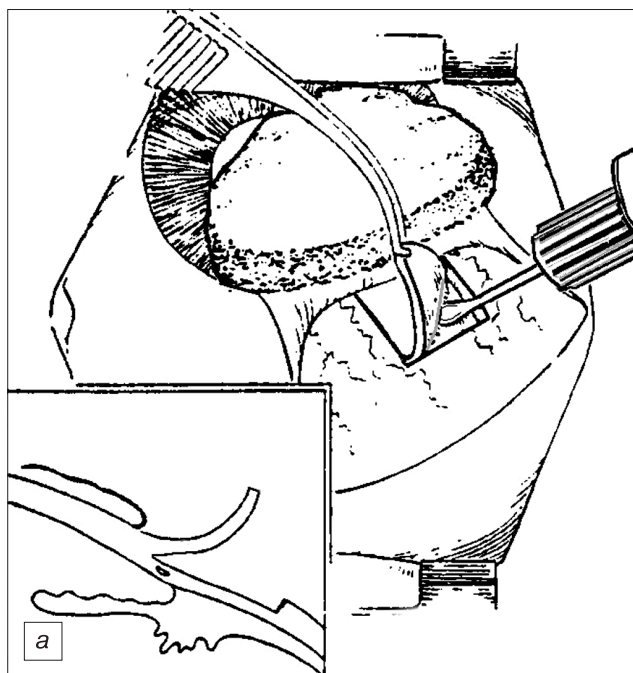


Рис. 3. Легкое и бескровное выкраивание и формирование склерального лоскута с помощью ультразвукового круглого ножа на заданную глубину.

a — схема этапа операции; *б* — фото этапа операции.

и гемостатического эффектов, прямого антипролиферативного воздействия низкочастотного ультразвука, что значительно снижает травматичность операции.

4. После формирования склерального лоскута необходимо выровнять его внутреннюю поверхность дополнительным ультразвуковым воздействием (рис. 4). Обработка внутренней поверхности склерального лоскута ультразвуковым воздействием предупреждает образование сращений лоскута с подлежащей склерой и является эффективной профилактикой склеро-склеральных сращений как частой причины неэффективности фильтрующей операции.

5. Иссечение полоски глубоких слоев склеры и корнеосклеральной трабекулы надо производить не УЗ-инструментом, а механическим микрохирургическим — лезвием (рис. 5). Отсутствие контакта ультразвуковых наконечников с внутриглазными структурами (влажгой передней камеры, радужкой и др.) — надежная гарантия отсутствия возможного не-

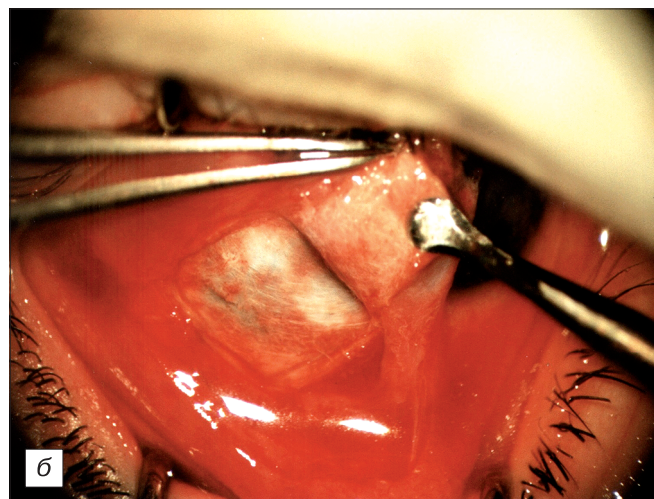
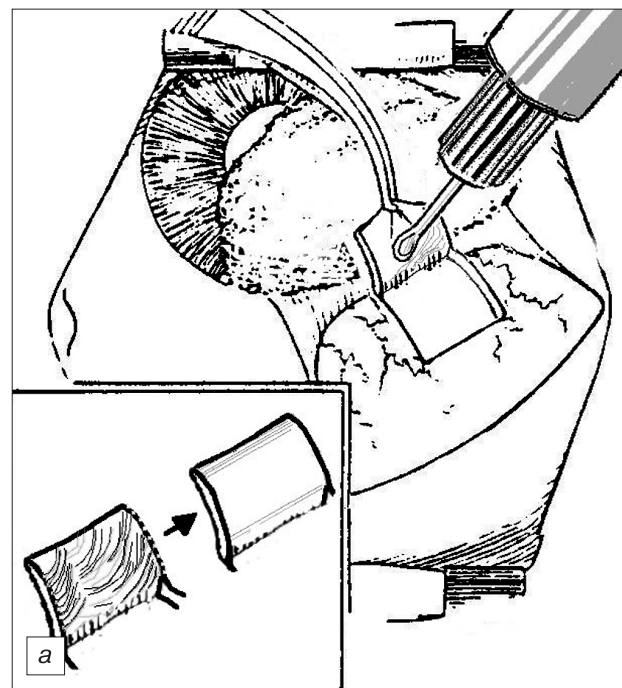


Рис. 4. Выравнивание внутренней поверхности склерального лоскута плоской частью ультразвукового круглого ножа. Дополнительная обработка внутренней поверхности склерального лоскута ультразвуковым воздействием — нетермическая коагуляция.

a — схема этапа операции; *б* — фото этапа операции.

желательного воздействия ультразвука на внутриглазные структуры.

6. Склеральный лоскут репозируют и фиксируют 2 узловыми швами (Викрил, 8-0) по углам лоскута. Принципиально важно, что ушивание операционного разреза конъюнктивы следует производить с особой тщательностью, послойно, в 3 «этажа» с наложением узловых швов на субконъюнктиву и тенонову капсулу и непрерывного шва на конъюнктиву. Тщательная герметизация операционной раны — действенная профилактика врастания эпителия с поверхности конъюнктивы к зоне склерального лоскута, зарастания внутренней фистулы.

7. Соблюдение исключительно щадящей тактики по отношению к субконъюнктиве и эписклере на этапе отсепаровки лоскута конъюнктивы и склеры

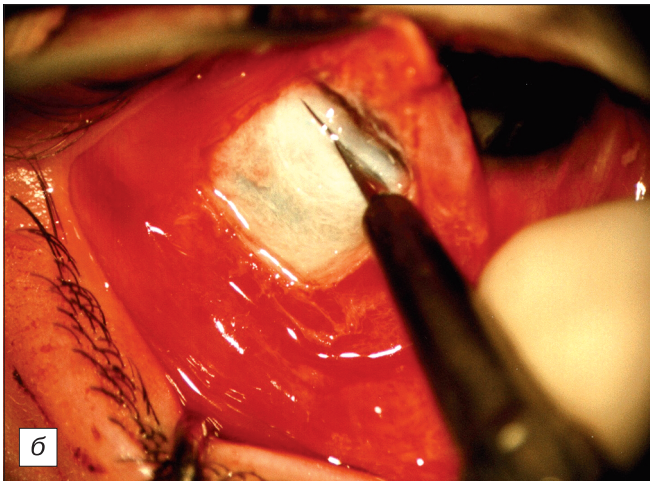
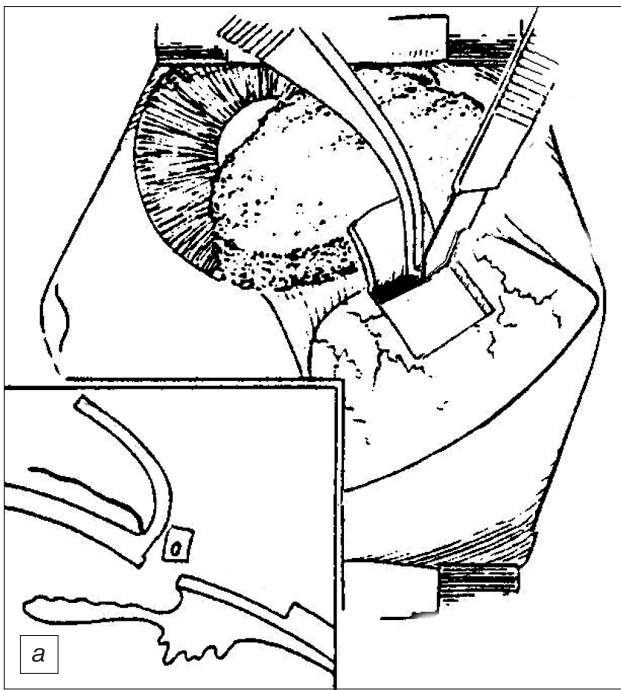


Рис. 5. Иссечение полоски глубоких слоев склеры и корнеосклеральной трабекулы стандартным микрохирургическим лезвием. Отсутствие контакта ультразвуковых наконечников с внутриглазными структурами (влажгой передней камеры, радужкой и др.) — надежная гарантия отсутствия возможного нежелательного воздействия ультразвука на внутриглазные структуры.

a — схема этапа операции; *б* — фото этапа операции.

(очистку поверхности склерального лоскута скребцом и диатермокоагуляцию сосудов не проводят) — принципиальное условие успешности разработанной операции, предупреждения рубцевания созданных путей оттока ВГЖ.

Доказано, что локальное кровотечение — первый и пусковой этап рубцевания, от интенсивности и продолжительности которого зависят будущая структура и характер соединительной ткани, формирующейся в области склеральной фистулы. Поэтому при стандартной микрохирургической ТЭ для предупреждения или останова кровотечения из сосудов эписклеры обычно обязательно проводят тщательную очистку склерального лоскута и диатермо- или

электрокоагуляцию кровоточащих сосудов. Однако массивное иссечение субконъюнктивы и эписклеры над склеральным лоскутом нежелательно, так как ведет к его последующей ишемизации, образованию значительной раневой поверхности, стимулируя формирование грубоволокнистой соединительной ткани в зоне вмешательства и рубцовую облитерацию созданной ФП [27].

8. В отличие от термической коагуляции УЗ-коагуляция (нетермическая), происходящая одновременно с рассечением ткани ультразвуковым ножом, обеспечивает качественный гемостаз при пересечении сосудов, не вызывая при этом термического ожога тканей с массивным выбросом медиаторов воспаления из термически разрушенных тканей. Нecessности в дополнительной диатермо- или электрокоагуляции при использовании ультразвуковых инструментов нет. На всех этапах выполненных нами операций ультразвуковая коагуляция обеспечивала достаточный гемостаз, дополнительной диатермо- или электрокоагуляции не потребовалось ни в одном случае. Формирование лоскута конъюнктивы и склеры по разработанной методике значительно снижает травматичность операции, сохраняет эписклеру, как единственный источник физиологического кровоснабжения склеры.

Обращало на себя внимание спокойное, ареактивное течение послеоперационного периода, отсутствие экссудативных реакций, нередких при обычной технике ТЭ с диатермо-коагуляционным гемостазом и применением цитостатических средств.

Отмечены единичные осложнения после УЗТЭ: 1 случай ограниченной геморрагической ЦХО, развившейся интраоперационно у больного с синдромом Sturge—Weber, полностью прилегшей на 5-е сутки на консервативном лечении (острота зрения через 3 мес повысилась с 0,1 до 0,3 с корр.); 2 случая начала формирования гониосинехий у краев внутренней фистулы, которые были устранены с помощью ИАГ-лазерного гониосинехиолизиса. Других, в том числе специфических для ультразвукового воздействия, осложнений не наблюдалось.

Гипотензивный эффект после операции УЗТЭ отмечен у всех детей (100%). Наблюдение за детьми после операции УЗТЭ показало стойкую компенсацию глаукоматозного процесса с нормализацией ВГД и тонографических показателей, стабилизацией диаметра роговицы и ПЗО оперированных глаз, исчезновением роговичного синдрома.

В отдаленные сроки — от 3 мес до 5 лет 11 мес (в среднем 2 года 8 мес) компенсация ВГД после УЗТЭ сохранилась в 86,5% случаев (32 глаза). На момент последнего обследования гидродинамические показатели составили: $\overline{P}_{ср}$ (макл.) = $19,6 \pm 0,3$ мм рт.ст.; $\overline{P}_{оср}$ = $18,4 \pm 0,4$ мм рт.ст.; $\overline{C}_{ср}$ = $0,25 \pm 0,02$ мм³/мм рт.ст./мин.; $\overline{F}_{ср}$ = $1,93 \pm 0,20$ мм³/мм рт.ст./мин. Операция снижает ВГД на $13,9 \pm 0,9$ мм рт.ст. (на 40,8%).

В 27,0% случаев через 1—3 мес после операции отмечено уменьшение диаметра и уплощение глаукоматозной экскавации ДЗН, столь характерное для детей раннего возраста с компенсацией ВГД после операции. Особо следует отметить сроки после операции во всех случаях компенсации процесса. Хорошее структурное и функциональное состояние ФП в

4 случаях было подтверждено с помощью современного высокоинформативного метода визуализации структур переднего отрезка глаза — оптической когерентной томографии — метода, диагностическая значимость которого очевидна [28].

Несмотря на тяжелое состояние глаз до операции и подавляющее число далекозашедших форм ВГ, в 35,1% случаев отмечено достоверное повышение остроты зрения после операции на $0,13 \pm 0,04$.

Бескровность, атравматичность, сокращение продолжительности разработанной операции, ареактивность послеоперационного периода, отсутствие эксудативных реакций, что вместе с прямым антипролиферативным действием ультразвука обеспечивало комплексную профилактику избыточного рубцевания по сравнению со стандартной методикой ТЭ. Сравнение результатов операций УЗТЭ с результатами 40 операций стандартной ТЭ с диатермокоагуляционным гемостазом и 40 операций ТЭ с курсом инъекций 5-ФУ под конъюнктиву после операции показало достоверно более высокую эффективность разработанной методики: компенсация глаукоматозного процесса сохранялась через 6 мес — 2 года в 91,8, 77,5 и 65% случаев и от 2 до 5 лет — в 86,5, 62,5 и 52,5% случаев соответственно ($p < 0,05$) [29].

Заключение

Таким образом, применение ультразвуковых микрохирургических инструментов (скальпель и круглый нож) для ТЭ снижает травматичность операции, обеспечивая точность, легкость выполнения и бескровность операционных разрезов склеры за счет коагулирующего и гемостатического эффектов, прямого антипролиферативного воздействия низкочастотного ультразвука. Сочетание приемов ультразвукового и механического воздействия в зоне операции (ультразвуковых приемов выделения и обработки поверхностей склерального лоскута с инструментальным механическим иссечением полоски глубоких слоев склеры и трабекулы), а также специальных приемов ушивания поверхностных тканей в зоне вмешательства, обеспечивает комплексный антипролиферативный эффект новой операции, что значительно снижает избыточное рубцевание в зоне антиглаукоматозного вмешательства, предупреждает риск развития рубцовой блокады вновь созданных путей оттока, создавая условия для формирования оптимальной склеральной фистулы и более длительной компенсации глаукоматозного процесса. Учет клинических особенностей глаз детей с ВГ (увеличение размера глазного яблока с растяжением роговицы и лимба, истончением и вариабельностью толщины склеры) диктует особенности техники операции: обязательное интраоперационное определение локализации УПК и корнеосклеральной трабекулы методом диафаноскопии, индивидуальный подбор минимального эффективного режима ультразвукового воздействия.

Разработанная операция УЗТЭ легко выполняема, атравматична, не сопровождается специфическими осложнениями. Функциональная состоятельность ФП и внутренних фистул у всех больных в отдаленные сроки подтверждает оптимальность разработанных основных этапов операции.

Предложенный способ УЗТЭ может служить достойной альтернативой традиционной микрохирургической ТЭ при ВГ, обеспечивая достоверно более качественную и продолжительную компенсацию глаукоматозного процесса в отдаленные сроки.

ЛИТЕРАТУРА

1. *Аветисов Э.С., Ковалевский Е.И., Хватова А.В.* Руководство по детской офтальмологии. М.: Медицина; 1987.
2. *Gilbert C., Foster A.* Childhood blindness in the context of VISION 2020 — the right to sight. Bull. World Hlth Org. 2001; 79: 227—32.
3. *Bermejo E., Martinez-Frias M.L.* Congenital eye malformations: clinical-epidemiological analysis of 1,124,654 consecutive births in Spain. Am. J. Med. Genet. 1998; 75 (5): 497—504.
4. *Либман Е.С., Гришина Л.П., Шахова Е.В.* и др. Состояние и динамика детской инвалидности вследствие офтальмопатологии в России. В кн.: Материалы II Российского межрегионального симпозиума «Ликвидация устранимой слепоты: Всемирная инициатива ВОЗ. Ликвидация детской слепоты.» М.; 2004: 55—7.
5. *Хватова А.В.* Основные причины слепоты и слабовидения у детей и пути их профилактики. В кн.: Материалы Научно-практической конференции детских офтальмологов «Профилактика слепоты и слабовидения у детей». М.; 1996: 3—12.
6. Патогенетически ориентированные методы микрохирургического лечения врожденной глаукомы (гидрофтальма): Методические рекомендации МНИИ ГБ им. Гельмгольца / Ершовский Т.И., Хватова А.В., Лакомкин В.И., Голубев С.Л., Парфенов И.С. М.; 1987.
7. *Мирзаянц М.Г.* Патоморфология структур угла передней камеры в ранних стадиях простого гидрофтальма. В кн.: Тез. докл. I Республиканской научно-практической конференции по охране зрения детей. Караганда; 1982: 98—101.
8. *Сидоров Э.Г., Мирзаянц М.Г.* Клинические варианты гониодисгенеза при гидрофтальме и их роль в выборе патогенетически ориентированных операций. Вестник офтальмологии. 1988; 1: 12—7.
9. *Khaw P.T.* What is the best primary surgical treatment for the infantile glaucomas? Br. J. Ophthalmol. 1996; 80 (6): 495—6.
10. *Ерошевский Т.И., Голубев С.Л., Боброва Л.К., Сетина Т.Е.* 1400 микроопераций при глаукоме у детей. (Многолетний опыт лечения детей с врожденной глаукомой). Офтальмологический журнал. 1984; 6: 322—5.
11. *Maumenee A.K.* External filtering operations for glaucoma: the mechanism of function and failure. Trans. Am. Ophthalmol. Soc. 1960; 58: 319—28.
12. *Sturmer J., Broadway D.C., Hitchings R.A.* Young patient trabeculectomy. Assessment of risk factors for failure. Ophthalmology. 1993; 100 (6): 928—39.
13. *Сидоров Э.Г., Мирзаянц М.Г.* Врожденная глаукома и ее лечение. М.: Медицина; 1991.
14. *al-Hazmi A., Zwaan J., Awad A.F., al-Mesfer S., Mullane P.B., Wheeler D.T.* Effectiveness and complications of mitomycin C use during pediatric glaucoma surgery. Ophthalmology. 1998; 105 (10): 1915—20.
15. *Coleman A.L., Smyth R.J., Wilson M.R., Tarn M.* Initial clinical experience with the Ahmed glaucoma valve implant in pediatric patients. Arch. Ophthalmol. 1997; 115: 186—91.
16. *Eid T.E., Katz L.J., Spaeth G.L., Augsburger J.J.* Long-term effects of tube-shunt procedures on management of refractory childhood glaucoma. Ophthalmology, 1997; 104: 1011—6.
17. *Hill R.A., Heuer D.K., Baerveldt G., Minckler D.S., Martone J.F.* Molteno implantation for glaucoma in young patients. Ophthalmology. 1991; 98: 1042—6.
18. *Strum J., Postelmans L., Deflorenne C, Huyghe P, Libert J.* The Baerveldt implant in refractory glaucoma: clinical results (in French). Bull. Soc. Belge Ophtalmol. 1997; 267: 169—74.
19. *Freedman S.F., McCormick K., Cox T.A.* Mitomycin C-augu-

- mented trabeculectomy with postoperative wound modulation in pediatric glaucoma. *J. AAPOS*. 1999; 3 (2): 117—24.
20. *Mandal A.K., Prasad K., Naduvilath T.J.* Surgical results and complications of mitomycin C-augmented trabeculectomy in refractory developmental glaucoma. *Ophthalm. Surg. Lasers*. 1999; 30 (6): 473—80.
 21. *Solomon A., Ticho U., Frucht-Pery J.* Late-onset, bleb-associated endophthalmitis following glaucoma filtering surgery with or without antifibrotic agents. *J. Ocul. Pharmacol. Ther.* 1999; 15 (4): 283—93.
 22. *Кретова О.Г.* Применение низкочастотного ультразвука при антиглаукоматозных операциях. В кн.: *Материалы IV Республиканской конференции офтальмологов БССР*. Минск; 1975: 37.
 23. *Кодзов М.Б., Кретова О.Г.* Ультразвуковая синусотрабекулупунктура. В кн.: *Тезисы докладов IV Всесоюзной конференции изобретателей и рационализаторов в области офтальмологии*. М.; 1976: 121—3.
 24. *Хватова А.В., Фридман Ф.Е., Лакомкин В.И., Кодзов М.Б.* Способ лечения врожденной глаукомы у детей. Авторское свидетельство РФ № 14009265, 1988.
 25. *Фридман Ф.Е., Кодзов М.Б., Хватова А.В., Арестов Д.О.* Ультразвуковая склерогониотомия в лечении глаукомы у детей. В кн.: *Материалы научно-практической конференции МНИИ ГБ им. Гельмгольца «Актуальные вопросы детской офтальмологии»*. М.; 1997: 67—70.
 26. *Кодзов М.Б., Арестов Д.О.* Способ хирургического лечения врожденной глаукомы у детей путем комбинированной ультразвуковой трабекулэктомии. Патент РФ № 2199295, 2003.
 27. *Wessels I.F., Bowers J., Hesse R.J.* Avoiding Tenon's capsule. *Ophthalmology*. 1998; 105 (6): 942.
 28. *Катаргина Л.А., Хватова А.В., Коголева Л.В., Мазанова Е.В., Гвоздюк Н.А.* Значение современных методов визуализации при аномалиях переднего сегмента глаза и врожденной глаукоме у детей. *Российский офтальмологический журнал*. 2010; 2: 7—11.
 29. *Арестов Д.О.* Ультразвуковая трабекулэктомия: эффективный и безопасный способ хирургического лечения врожденной глаукомы у детей. В кн.: *Материалы XII Съезда офтальмологов Украины*. Одесса; 2010: 231—2.
 - genesis in hydrophthalmic eyes and their role in choosing a surgery procedure. *Vestn. Ophthalmol.* 1988; 1: 12—7 (in Russian).
 9. *Khaw P.T.* What is the best primary surgical treatment for the infantile glaucomas? *Br. J. Ophthalmol.* 1996; 80 (6): 495—6.
 10. *Eroshevsky T.I., Golubev S.L., Bobrova L.K., Setina T.E.* 1400 microsurgeries in eyes with childhood glaucoma. *Ophthalmological Journal*. 1984; 6: 322—5 (in Russian).
 11. *Maumenee A.K.* External filtering operations for glaucoma: the mechanism of function and failure. *Trans. Am. Ophthalmol. Soc.* 1960; 58: 319—28.
 12. *Sturmer J., Broadway D.C., Hitchings R.A.* Young patient trabeculectomy. Assessment of risk factors for failure. *Ophthalmology*. 1993; 100 (6): 928—39.
 13. *Sidorov E.G., Mirzayantz M.G.* Congenital glaucoma and its treatment. Moscow: Medicina; 1991 (in Russian).
 14. *al-Hazmi A., Zwaan J., Awad A.F., al-Mesfer S., Mullane P.B., Wheeler D.T.* Effectiveness and complications of mitomycin C use during pediatric glaucoma surgery. *Ophthalmology*. 1998; 105 (10): 1915—20.
 15. *Coleman A.L., Smyth R.J., Wilson M.R., Tarn M.* Initial clinical experience with the Ahmed glaucoma valve implant in pediatric patients. *Arch. Ophthalmol.* 1997; 115: 186—91.
 16. *Eid T.E., Katz L.J., Spaeth G.L., Augsburger J.J.* Long-term effects of tube-shunt procedures on management of refractory childhood glaucoma. *Ophthalmology*, 1997; 104: 1011—6.
 17. *Hill R.A., Heuer D.K., Baerveldt G., Minckler D.S., Martone J.F.* Molteno implantation for glaucoma in young patients. *Ophthalmology*. 1991; 98: 1042—6.
 18. *Strum J., Postelmans L., Deflorenne C., Huyghe P., Libert J.* The Baerveldt implant in refractory glaucoma: clinical results (in French). *Bull. Soc. Belge Ophtalmol.* 1997; 267: 169—74.
 19. *Freedman S.F., McCormick K., Cox T.A.* Mitomycin C-augmented trabeculectomy with postoperative wound modulation in pediatric glaucoma. *J. AAPOS*. 1999; 3 (2): 117—24.
 20. *Mandal A.K., Prasad K., Naduvilath T.J.* Surgical results and complications of mitomycin C-augmented trabeculectomy in refractory developmental glaucoma. *Ophthalm. Surg. Lasers*. 1999; 30 (6): 473—80.
 21. *Solomon A., Ticho U., Frucht-Pery J.* Late-onset, bleb-associated endophthalmitis following glaucoma filtering surgery with or without antifibrotic agents. *J. Ocul. Pharmacol. Ther.* 1999; 15 (4): 283—93.
 22. *Kretova O.G.* Surgical low-frequency ultrasound in anti-glaucoma treatment. In: *Proceedings of the 4th Belorussian ophthalmological conference*. Minsk; 1975: 37 (in Russian).
 23. *Kodзов М.Б., Кретова О.Г.* Ultrasonic sinusal trabeculopuncture. In: *Proceedings of the 4th All-union Conference of Inventors in ophthalmology*. Moscow; 1976: 121—3 (in Russian).
 24. *Khvatova A.V., Fridman F.E., Lakomkin V.I., Kodзов M.B.* A new surgical technique for the treatment of congenital glaucoma in children. Patent RF, N 14009265, 1988 (in Russian).
 25. *Fridman F.E., Kodзов M.B., Khvatova A.V., Arestov D.O.* Ultrasonic goniotomy the treatment of congenital glaucoma in children. In: *Proceedings of the Scient. Pract. Conference Moscow Helmholtz Institute of Eye Diseases*. Moscow; 1997: 67—70 (in Russian).
 26. *Kodзов M.B., Arestov D.O.* Ultrasonic trabeculectomy: A new surgical technique for the treatment of congenital glaucoma in children. Patent RF N 2199295, 2003. (in Russian).
 27. *Wessels I.F., Bowers J., Hesse R.J.* Avoiding Tenon's capsule. *Ophthalmology*. 1998; 105 (6): 942.
 28. *Katargina L.A., Khvatova A.V., Kogoleva L.V., Mazanova E.V., Gvozdyuk N.A.* The importance of modern visualization methods in handling anomalies of the anterior segment of the eye and congenital glaucoma in children. *Russian Ophthalmological Journal*. 2010; 2: 7—11 (in Russian).
 29. *Arestov D.O.* Ultrasonic trabeculectomy: an efficient and safe method of surgical treatment of congenital glaucoma in children. In: *Proceedings of the 12th Ukrainian ophthalmological congress*. Odessa; 2010: 231—2 (in Russian).

REFERENCES

1. *Avetisov E.S., Kovalevsky E.I., Khvatova A.V.* Manual of pediatric ophthalmology. Moscow: Medicina; 1987 (in Russian).
2. *Gilbert C., Foster A.* Childhood blindness in the context of VISION 2020—the right to sight. *Bull. World Hlth Org.* 2001; 79: 227—32.
3. *Bermejo E., Martinez-Frias M.L.* Congenital eye malformations: clinical-epidemiological analysis of 1,124,654 consecutive births in Spain. *Am. J. Med. Genet.* 1998; 75 (5): 497—504.
4. *Libman E.S., Grishina L.P., Shakhova E.V. et al.* Current status and dynamics of childhood blindness due to ocular pathology in Russia. In: *Proceedings of the 2nd Russian interregional symposium «Elimination of avoidable blindness: The Global WHO initiative. Elimination of Avoidable childhood blindness»*. Moscow; 2004: 55—7 (in Russian).
5. *Khvatova A.V.* Leading causes of childhood blindness and visual impairment and the ways to prevent them. In: *Prevention of childhood blindness and visual impairment: Proceedings of Scient. Pract. conference of pediatric ophthalmologists*. Moscow; 1996: 3—12 (in Russian).
6. *Eroshevsky T.I., Khvatova A.V., Lakomkin V.I., Golubev S.L., Parfenov I.S.* Pathogenically oriented methods of microsurgical treatment of congenital glaucoma (hydrophthalmos): Recommendations for practical ophthalmologists issued by Moscow Helmholtz Institute of Eye Diseases. Moscow; 1987 (in Russian).
7. *Mirzayantz M.G.* Pathomorphology of the Anterior Segment of the Eye with the hydrophthalmos in early stages. In: *Proc. 1st Republ. scient. pract. conference for preserving children's sight*. Karaganda; 1982: 98—101 (in Russian).
8. *Sidorov E.G., Mirzayantz M.G.* Clinical variations of goniodys-