

## ГИПЕРТРОФИЯ МИОКАРДА У ДЕТЕЙ РАННЕГО ВОЗРАСТА В ПРАКТИКЕ ПЕДИАТРА

Елена Николаевна Басаргина\*, Василиса Сергеевна Ермоленко, Ирина Вячеславовна Сильнова

Научный центр здоровья детей, г. Москва, Россия

### Реферат

DOI: 10.17750/KMJ2015-647

**Цель.** Выявление особенностей течения заболеваний, протекающих с гипертрофией миокарда, для более ранней дифференциальной диагностики с целью определения тактики ведения пациентов и начала их лечения в кратчайшие сроки.

**Методы.** Общеклиническое исследование, семейный анамнез, ультразвуковое исследование сердца с доплерографией, электрокардиография, холтеровское мониторирование, по показаниям — компьютерная томографическая аортография, консультация генетика.

**Результаты.** За 14 лет наблюдений в группу вошли 92 пациента, из них детей с идиопатической гипертрофической кардиомиопатией — 53% (49 пациентов), на втором месте дети с синдромом Нунан — 11,9% (11 человек), далее — 6 (6,5%) пациентов с болезнью Помпе и такое же количество детей с артериальной гипертензией, с синдромом Леопард — 5,4% (5 детей), с атаксией Фридрайха — 4,3% (4 пациента), у 3 детей — синдром Данон (3,2%), по 2 (2,1%) пациента в группах с кардио-фацио-кожным синдромом, болезнью  $\beta$ -окисления жирных кислот и мукополисахаридозом I типа (синдром Гурлер), по 1 (1,2%) больному с карнитиновой недостаточностью и GM1-ганглиозидозом.

**Вывод.** Учитывая возможности современной медицины, выявление гипертрофии миокарда левого и/или правого желудочка в практике педиатра и детского кардиолога является важным начальным фактором для последующего диагностического поиска, проведения как можно более ранних специфических лечебных мероприятий, предотвращения неблагоприятных исходов заболеваний.

**Ключевые слова:** дети, кардиомиопатия, гипертрофия миокарда, ферментозаместительная терапия.

### MYOCARDIAL HYPERTROPHY IN INFANTS IN PEDIATRIC PRACTICE

E.N. Basargina, V.S. Ermolenko, I.V. Sil'nova

Scientific Centre of Children Health, Moscow, Russia

**Aim.** To identify the features of the diseases associated with myocardial hypertrophy, for an earlier differential diagnosis to determine the treatment tactics and to initiate the early treatment.

**Methods.** Clinical examination, family history, cardiac ultrasound with Doppler, ECG, 24-hour ECG monitoring, and computed tomographic aortography and genetics counseling (if indicated) were performed.

**Results.** During 14 years of observations, 92 patients were included, among them: children with idiopathic hypertrophic cardiomyopathy — 49 (53%), followed by children with Noonan syndrome — 11 (11.9%), Pompe disease — 6 (6.5%), hypertension — 6 (6.5%), Leopard syndrome — 5 (5.4%), Friedrich ataxia — 4 (4.3%), Danon disease — 3 (3.2%), cardiofaciocutaneous syndrome, fatty acids  $\beta$ -oxidation disorder and mucopolysaccharidosis type I (Hurler syndrome) — 2 (2.1%), carnitine deficiency and GM1-gangliosidosis — 1 (1.2%).

**Conclusion.** Considering the possibilities of modern medicine, diagnosis of left and/or right ventricular hypertrophy in pediatric general practice and pediatric cardiology is an important factor for the subsequent diagnostic search, earliest possible specific therapeutic interventions to prevent unfavorable outcomes of the diseases.

**Keywords:** children, cardiomyopathy, myocardial hypertrophy, enzyme replacement therapy.

Гипертрофия миокарда у детей остаётся одной из актуальных проблем детской кардиологии и определяет повышенный риск сердечно-сосудистых заболеваний и смертности. Известно, что развитие гипертрофии миокарда сопровождается структурно-функциональными изменениями в сердце, способствующими затруднению диастолического наполнения желудочка за счёт нарушения расслабления миокарда и/или уменьшения его податливости.

Гипертрофия миокарда придаёт различным заболеваниям ряд общих черт, которые определяют характер течения, прогноз, подходы к лечению. К ним относятся симметричность гипертрофии, наличие обструкции, диастолическая дисфункция, нарушения ритма сердца.

Кардиомиоциты высокоспециализированы и не способны размножаться простым делением, поэтому гипертрофия миокарда происходит за счёт увеличения внутриклеточных структур и

объёма цитоплазмы. При гипертрофии миокарда нарастает масса не только кардиомиоцитов, но и соединительной ткани сердца, гладкой мускулатуры сосудов, что сопровождается уменьшением диастолической податливости желудочка и дилатационного резерва коронарных сосудов. Затруднение диастолического наполнения желудочка — ранний признак гипертрофии сердца, связанный с нарушением расслабления миокарда и уменьшением его податливости в диастоле [1].

Гипертрофированный миокард больше подвержен риску ишемии из-за возросшей потребности в кислороде для обеспечения возросшей массы и нагрузки. Гипертрофия и ишемия миокарда желудочков ассоциируются с увеличением риска внезапной смерти, частыми нарушениями желудочкового ритма, развитием мерцательной аритмии.

Классифицируя заболевания, характеризующиеся гипертрофией миокарда у детей раннего возраста, в первую очередь исключают врождённый порок сердца (аортальный стеноз, коаркта-

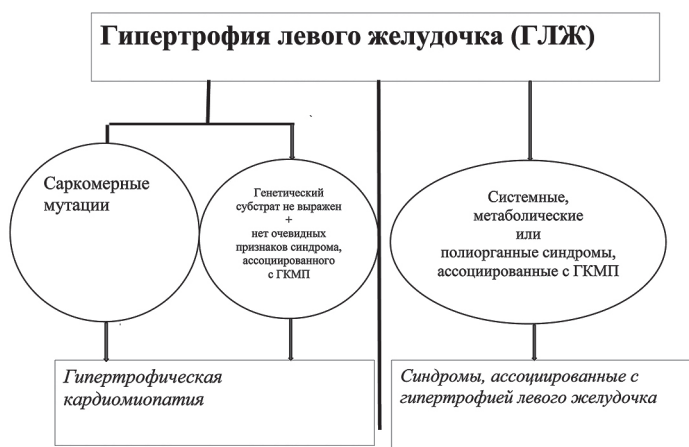


Рис. 1. Гипертрофическая кардиомиопатия (ГКМП) и синдромы, ассоциированные с гипертрофией миокарда левого желудочка (по Maron V.J. et al., 2009)

цию и гипоплазию аорты, стеноз клапана лёгочной артерии и др.), артериальную гипертензию. В случае необъяснимых гемодинамических нарушений у ребёнка с гипертрофией желудочков высока вероятность наличия семейно-генетической (идиопатической) гипертрофической кардиомиопатии (ГКМП) либо системного, метаболического или полиорганного синдрома, ассоциированного с ГКМП (рис. 1).

Распространённость ГКМП в педиатрических реестрах неизвестна, однако по результатам популяционных исследований показатель годовой заболеваемости варьирует от 0,3 до 0,5 на 100 тыс. По данным регистра кардиомиопатий, сформированного на североамериканском континенте, в структуре причин ГКМП у детей большая часть случаев (75%) отнесена к идиопатической ГКМП, у остальных пациентов (25%) диагностирована вторичная ГКМП, ассоциированная с каким-либо синдромом [7].

В настоящее время идиопатическую ГКМП рассматривают как генетически обусловленное заболевание сердечной мышцы. Половина всех случаев имеет аутосомно-доминантный тип наследования. Дефект гена приводит к дискоординации деятельности миофибрилл с последующим фиброзом и гипертрофией миокарда. Типична аномалия архитектоники сократительных элементов миокарда (гипертрофия и нарушенная ориентация мышечных волокон) [2, 8, 9].

Согласно данным литературы, из выявляемых фенокопий наиболее часто диагностируют синдром Нунан. Частота этого синдрома в настоящее время точно не определена, но большинство авторов указывают цифру от 1 на 1000 до 1 на 2500 новорождённых. В австралийском эпидемиологическом исследовании детей с кардиомиопатиями синдром Нунан был установлен у 28% из 80 пациентов с ГКМП [14].

Аллельным с синдромом Нунан является синдром LEOPARD (от англ. Lentiginos – пигментные пятна; Electrocardiographic defects – на-

рушения ритма сердца по данным электрокардиографии; Ocular hypertelorism – гипертелоризм глаз; Pulmonary stenosis – стеноз лёгочной артерии; Abnormalities of genitalia – аномалии гениталий; Retardation of growth – задержка роста, sensorineural Deafness – нейросенсорная глухота) [3, 4, 12]. Постановка диагноза клинически не всегда возможна, особенно у маленьких пациентов без кожных проявлений – у них дифференциальная диагностика с синдромом Нунан может быть затруднительна как во время первого года жизни, так и в раннем детском возрасте.

Атаксия Фридрайха (аутосомно-рецессивное наследственное заболевание) так же часто сочетается с ГКМП. Характеризуется дегенеративным поражением нервной системы вследствие мутации в гене FXN, кодирующем белок фратаксин. Распространённость в мире составляет 2-7 на 10 тыс. Кардиомиопатия может предшествовать неврологическим проявлениям [6].

К числу редких заболеваний, сочетающихся с гипертрофией миокарда, относится кардиофацио-кожный синдром, характеризующийся отставанием в физическом и умственном развитии, проблемами со вскармливанием, низким ростом, отличительными дисморфными чертами лица, аномалиями кожи, желудочно-кишечного тракта и центральной нервной системы, а также пороками сердца [11]. У большинства больных диагностируют пороки сердца, которые чаще всего представлены стенозом лёгочной артерии, а также ГКМП.

Особую группу из числа больных с вторичной ГКМП составляют пациенты с инфильтративными заболеваниями, характеризующимися отложением аномальных веществ (гликогена, амилоида и др.), которые вызывают прогрессирующую ригидность стенок желудочка, препятствующую его наполнению. Увеличенная толщина стенки, малый объём желудочков и возникающая динамическая обструкция оттока из левого желудочка (ЛЖ) могут приводить к внешнему

сходству с состояниями при истинной гипертрофии миоцитов (идиопатическая ГКМП). При инфильтративных заболеваниях накопление аномальных веществ в миоцитах или интерстиции миокарда приводит к увеличению толщины стенок сердца без истинной гипертрофии клеток. Повышение толщины стенок не всегда коррелирует с увеличением амплитуды комплекса *QRS* — она может быть сниженной, низкий вольтаж чаще наблюдают при инфильтрации интерстиция, чем кардиомиоцитов. [13].

Учитывая вышесказанное, внимание педиатров и детских кардиологов хотелось бы обратить на заболевания из числа инфильтративных кардиомиопатий, которые относятся к гликогеназам (Ia типа — болезнь Помпе, Ib типа — синдром Данон).

Синдром Данон относится к одной из самых редких наследственных патологий, также характеризующейся гипертрофией ЛЖ. Имеет X-сцепленное наследование. Причина развития — мутация гена *LAMP2*, кодирующего один из гликопротеидов лизосомальной мембраны — интегральный трансмембранный белок *LAMP2* (характерное накопление аутофагального материала — гликогена — в миоцитах). Основными его проявлениями бывают гипертрофия миокарда, сердечная недостаточность, атриовентрикулярная блокада, синдром преждевременного проведения желудочков, слабость мышц, снижение интеллекта. Из лабораторных показателей обращает внимание повышение в плазме уровня аминотрансфераз, креатинфосфокиназы [15]. В настоящее время описано 27 различных мутаций, приводящих к дефициту белка *LAMP2* [5].

Болезнь Помпе — редкое, прогрессирующее, часто фатальное, наследственное аутосомно-рецессивное заболевание. Характеризуется недостаточностью фермента лизосомной кислотой  $\alpha$ -глюкозидазы (кислой мальтазы), функция которой — расщепление гликогена. Дефицит фермента вызывает широкий спектр клинических проявлений — от тяжёлого стремительного течения с выраженной мышечной гипотонией и ГКМП, что приводит к летальному исходу на первом году жизни, до медленно, но неуклонно прогрессирующей миопатии с поражением дыхательной мускулатуры.

Болезнь Помпе можно заподозрить на основании характерного симптомокомплекса и данных своевременного медико-генетического обследования. Доминирующие в спектре клинических проявлений гипертрофия миокарда, мышечная слабость и сердечно-лёгочная недостаточность сопровождаются повышением в крови уровня аминотрансфераз, креатинфосфокиназы, лактатдегидрогеназы. Для подтверждения диагноза определяют активность кислотой  $\alpha$ -глюкозидазы в крови (в том числе в сухих пятнах крови) с последующим молекулярно-генетическим исследованием для выявления мутации в гене кислотой мальтазы.

Симптомы заболевания могут появляться в

любом возрасте — от младенческого до взрослого. Раннее начало связано с более агрессивным течением, быстро ведущим к летальному исходу. Для детей раннего возраста характерна инфантильная форма с массивной гипертрофией миокарда, ведущей к застойной сердечной недостаточности, а при отсутствии терапии — к ранней смерти.

Длительный период оказания медицинской помощи больным ограничивалось симптоматической терапией, позволявшей временно улучшать состояние, но не способной изменить течение заболевания. В настоящее время при болезни Помпе возможна патогенетическая ферментозаместительная терапия путём внутривенного введения рекомбинантной кислотой  $\alpha$ -глюкозидазы человека, эффективность которой убедительно доказана.

Частота данной патологии варьирует в разных популяциях от 1 на 14 000 до 1 на 300 000, суммарную частоту всех форм болезни Помпе оценивают как 1 на 40 000 [10]. Распространённость болезни Помпе в России неизвестна.

Следует отметить, что кардиомиопатии остаются одной из лидирующих кардиологических причин смерти в детском возрасте, причём в большинстве случаев этиология остаётся неизвестной. Сложности диагностического поиска обусловлены разнообразием редких генетических заболеваний, широким диапазоном клинических проявлений, необходимостью проведения специальных диагностических тестов и биохимических исследований, а также недостаточной информированностью врачей о данном виде патологии.

Известно, что симптоматическое лечение данной категории больных не приводит к улучшению прогноза болезни. Современные возможности терапии ГКМП, позволяющие длительно поддерживать сохраненный уровень качества жизни, актуализировали проблемы ранней диагностики и адекватного выбора тактики ведения пациента. В связи с этим снижение заболеваемости и смертности детей с кардиомиопатиями требует лучшего понимания их причины и патогенеза для проведения специфического лечения.

Данное сообщение направлено на оказание помощи детским кардиологам, педиатрам, неонатологам в оценке клинической картины и дифференциальной диагностики детей с гипертрофией миокарда. Надеемся, это поможет в постановке точного диагноза и назначении своевременного специфического лечения.

Приводим результаты наших наблюдений.

Набор больных осуществлялся на базе кардиологического отделения Научного центра здоровья детей (НЦЗД, г. Москва) с 2001 по 2015 гг. В группу вошли 92 ребёнка. Возраст на момент первой госпитализации в НЦЗД варьировал от нескольких дней до 16 лет 8 мес. Критерием включения в исследование служило выявление гипертрофии миокарда до 3-летнего возраста. Из наблюдения исключали детей от матерей с сахарным диабетом, а также длительно получающих гормональную терапию.

Среди обследованных пациентов выявлено

следующее распределение: самую большую группу составили дети с идиопатической ГКМП — 53% (49 пациентов), на втором месте дети с синдромом Нунан — 11,9% (11 человек), далее 6 пациентов (6,5%) с болезнью Помпе и такое же количество детей с артериальной гипертензией, с синдромом LEOPARD — 5,4% (5 детей), с атаксией Фридрайха — 4 пациента (4,3% общего количества больных), у 3 — синдром Danon (3,2%), по 2 пациента (2,1%) в группах с кардио-фацио-кожным синдромом, болезнью  $\beta$ -окисления жирных кислот и мукополисахаридозом I типа (синдром Гурлер), по 1 (1,2%) больному с карнитиновой недостаточностью и GM1-ганглиозидозом.

Группа детей с артериальной гипертензией состояла из 6 пациентов: 4 мальчика и 2 девочки. У 4 больных выявлена необструктивная форма с преимущественной гипертрофией межжелудочковой перегородки (МЖП) и равномерным утолщением миокарда, у 2 больных — обструкция выходного тракта ЛЖ, также у 2 пациентов отмечена симметричная гипертрофия. По данным компьютерной томографической аортографии у 3 пациентов выявлено наличие стенозов почечных артерий, у остальных 50% данной группы не обнаружено причин, вызывающих повышение артериального давления. Летальных исходов в данной группе пациентов не отмечено.

В группу детей с идиопатической ГКМП вошли 49 пациентов с дебютом заболевания в возрасте до 3 лет: 31 (63,2%) мальчик и 18 (36,7%) девочек. Необструктивная форма ГКМП встречалась у 21 (42,8%) пациента. Обструкция выходного тракта ЛЖ выявлена в 24 случаях, ЛЖ и правого желудочка — в 4 случаях. У 40 (81,6%) детей преимущественно утолщена МЖП, у 2 (4,1%) — задняя стенка ЛЖ, у 7 (14,2%) — симметричная гипертрофия МЖП и задней стенки ЛЖ. Симметричная гипертрофия с вовлечением передней стенки правого желудочка выявлена у 2 пациентов. Известных нам летальных случаев в этой группе пациентов не отмечено.

В нашем исследовании группа пациентов с синдромом Нунан состояла из 11 детей, 4 (36,3%) из них — мальчики. В 1 случае гипертрофия миокарда сочеталась с врожденным пороком сердца — тетрадой Фалло. У 8 пациентов гипертрофия миокарда сопровождалась обструкцией выходного тракта ЛЖ, в остальных 3 случаях встречалась либо обструкция выходного тракта ЛЖ с признаками стеноза лёгочной артерии, либо обструкция обоих желудочков, либо отсутствие обструкции. По симметричности поражения у 9 детей отмечено преимущественное утолщение МЖП, у 2 — задней стенки ЛЖ. Летальный исход наступил в 1 случае, что составляет 1,1% общего числа больных, включённых в исследование.

Синдром LEOPARD был диагностирован у 5 пациентов, 3 из них были мальчиками. У всех изменения со стороны сердечно-сосудистой системы выявлены до 3-месячного возраста (у 1 гипертрофия миокарда обнаружена внутритрубно, у остальных после рождения выслушивался гру-

бый систолический шум). При оценке гипертрофии миокарда имеются значительные различия в течении заболевания у пациентов мужского и женского пола. У 2 девочек признаки обструкции отсутствовали, отмечалась менее выраженная гипертрофия миокарда с вовлечением только ЛЖ: утолщена преимущественно МЖП (до 13 мм), с незначительным нарастанием за период наблюдения (1 пациентка находится под наблюдением в течение 4 лет, другая — 8 лет). У мальчиков в процесс были вовлечены оба желудочка, преимущественно утолщена МЖП, однако в большей степени (от 12 до 26 мм), задняя стенка ЛЖ также была гипертрофирована больше (9-15 мм), толщина передней стенки правого желудочка составила 5-8 мм. У всех 3 мальчиков выявлена обструкция выходных трактов обоих желудочков со скоростью и градиентом давления на выходном тракте ЛЖ, достигающими 5,9 м/с и 140 мм рт.ст. соответственно. На выходном тракте правого желудочка увеличение скорости варьировало от 1,6 до 3,5 м/с, градиент давления — от 10 до 60 мм рт.ст. Миэктомия проведена 2 мальчикам (одному в возрасте 3 мес, другому — в 8 лет). Летальных исходов в данной группе пациентов не зарегистрировано.

У 4 детей диагностирована атаксия Фридрайха: 3 девочек и 1 мальчика. У всех детей заболевание дебютировало с неврологической симптоматики, поражение со стороны сердца было случайной находкой. У 3 детей преимущественно гипертрофирована МЖП, у 1 гипертрофия симметричная. Обструктивная форма выходного тракта ЛЖ была установлена у 1 пациента. Известных данных о летальных исходах в настоящее время нет.

С кардио-фацио-кожным синдромом находились под наблюдением 2 пациента (мальчик и девочка). У обоих детей отмечены множественные стигмы дизэмбриогенеза. По результатам эхокардиографии у мальчика выявлена преимущественно гипертрофия МЖП, в процессе наблюдения она не нарастала, были признаки стеноза лёгочной артерии и обструкции при нагрузке. У девочки также преимущественно утолщена МЖП, однако с нарастанием толщины в процессе наблюдения и появлением признаков обструкции в выходном тракте ЛЖ.

В нашей клинике синдром Данон диагностирован у 3 пациентов мужского пола. У всех отмечалось выраженное и стойкое повышение уровня аминотрансфераз. У 2 пациентов по данным эхокардиографии определялась преимущественно гипертрофия задней стенки ЛЖ при менее выраженном утолщении МЖП, при этом передняя стенка правого желудочка также была включена в патологический процесс. У 1 из 3 пациентов диагностирована обструктивная форма, у 1 больного признаки обструкции регистрировались только при нагрузке, у 1 ребёнка обструкция не выявлена, несмотря на выраженность гипертрофии. В 2 случаях обнаружены признаки дилатации полости предсердий.



С болезнью Помпе находились под наблюдением 6 человек: 4 мальчика и 2 девочки. 3 (50%) детей не имели обструкции на выходных трактах желудочков, у остальных 3 пациентов в дебюте заболевания отмечалась обструкция выходного тракта правого желудочка с последующим переходом в необструктивную форму. У 3 (50%) пациентов гипертрофия носила симметричный характер с вовлечением передней стенки правого желудочка, у остальных 50% преимущественно была утолщена МЖП, также с вовлечением в процесс передней стенки правого желудочка, у 1 пациента из этой группы в процессе наблюдения отмечалось симметричное поражение. Помимо гипертрофии, у 2 пациентов в дебюте заболевания присутствовало снижение сократительной способности миокарда (фракция выброса до 28–32% по Тейхольцу с дилатацией полостей). Всем детям проводили ферментозаместительную терапию путём внутривенного введения рекомбинантной кислой гликозидазы человека. Летальность внутри группы составила 66,7% (4 пациента), в общей группе — 4,3%.

*В качестве клинического примера приводим собственное наблюдение.*

Пациент Ш. 7 мес. Поступил в отделение кардиологии НЦЗД РАМН в возрасте 4 мес.

*Анамнез жизни.* Ребёнок от второй беременности (первая закончилась медицинским абортom по медицинским показаниям), протекавшей на фоне угрозы прерывания беременности. Роды первые, срочные, на 40-й неделе, быстрые, в тазовом предлежании. Масса тела при рождении 3340 г, длина тела 52 см. Оценка по шкале Апгар 8/8 баллов. В периоде новорождённости: затянувшаяся желтуха, конъюнктивит, тремор подбородка, конечностей. Наследственность: мать, отец — по данным эхокардиографии без патологии, прабабушка по линии отца — дилатационная кардиомиопатия в исходе ишемической болезни сердца.

*Анамнез заболевания.* С рождения мама отмечала у ребёнка цианоз носогубного треугольника, усиливающийся при беспокойстве. В возрасте 1 мес после осмотра педиатром отправлен на эхокардиографию, выявлена гипертрофия стенок ЛЖ, госпитализирован по месту жительства.

*При поступлении* обращала на себя внимание одышка до 60 в минуту с постаныванием, частота сердечных сокращений (ЧСС) 150–160 в минуту, увеличение печени до +3 см из-под рёберной дуги.

*В биохимическом анализе крови* — повышение уровня ферментов: креатинфосфокиназы — до 695 ЕД/л, лактатдегидрогеназы — до 1125 ЕД/л, щелочной фосфатазы — 987 ЕД/л, повышение активности аланинаминотрансферазы, аспаргатаминотрансферазы.

*Данные электрокардиографии:* ритм синусовый, ЧСС 126 в минуту, резкое отклонение электрической оси сердца влево, блокада передней ветви левой ножки пучка Гиса, гипертрофия обоих желудочков, признаки перегрузки ЛЖ.

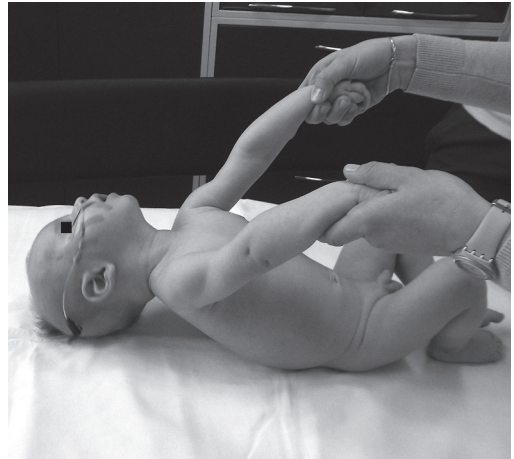

Рис. 2. Ребёнок Ш. 3 мес. Болезнь Помпе. Мышечный тонус диффузно снижен

*Данные эхокардиографии:* гипертрофия задней стенки ЛЖ и МЖП (ЛЖ диастола/систола — 23/12 мм, левое предсердие — 13 мм, задняя стенка ЛЖ — 9 мм, МЖП — 8 мм, правый желудочек — 13,5 мм, правое предсердие — 12 мм, фракция выброса — 79%).

*Компьютерная томография* органов грудной клетки: расширение сердца в поперечнике, кардиоторакальный индекс 70%, небольшое количество жидкости в перикарде, уменьшение размеров левого лёгкого, гиповентиляция базальных сегментов левого лёгкого.

На фоне проводимой терапии (спиринолактон, нимесулид, преднизолон) не было эффекта. В динамике сохранялись высокие цифры щелочной фосфатазы, нарастала гипертрофия задней стенки ЛЖ (10 мм) и МЖП (10 мм), появилась гипертрофия стенки правого желудочка.

Для обследования, уточнения диагноза и решения вопроса о дальнейшей тактике терапии ребёнок направлен в отделение кардиологии НЦЗД РАМН.

*Жалобы при поступлении:* отставание в физическом развитии, цианоз носогубного треугольника и периорбитальных областей, одышка, трудности вскармливания, плохая прибавка массы тела, задержка моторного развития (не удерживает голову, не переворачивается).

*При осмотре* состояние тяжёлое, физическое развитие низкое, кожные покровы бледные, периоральный и периорбитальный цианоз. Мышечный тонус диффузно снижен (рис. 2). Голову держит неуверенно. Хватательный рефлекс слабый. Частота дыхательных движений 60 в минуту. Границы относительной сердечной тупости расширены влево до средней аксиллярной линии. Тоны сердца приглушены, ритмичные, ЧСС 128 в минуту. Печень + 2,0 см из-под края рёберной дуги. Психическое развитие соответствует возрасту: улыбается, произносит отдельные звуки.

*Биохимический анализ крови:* аланинамино-

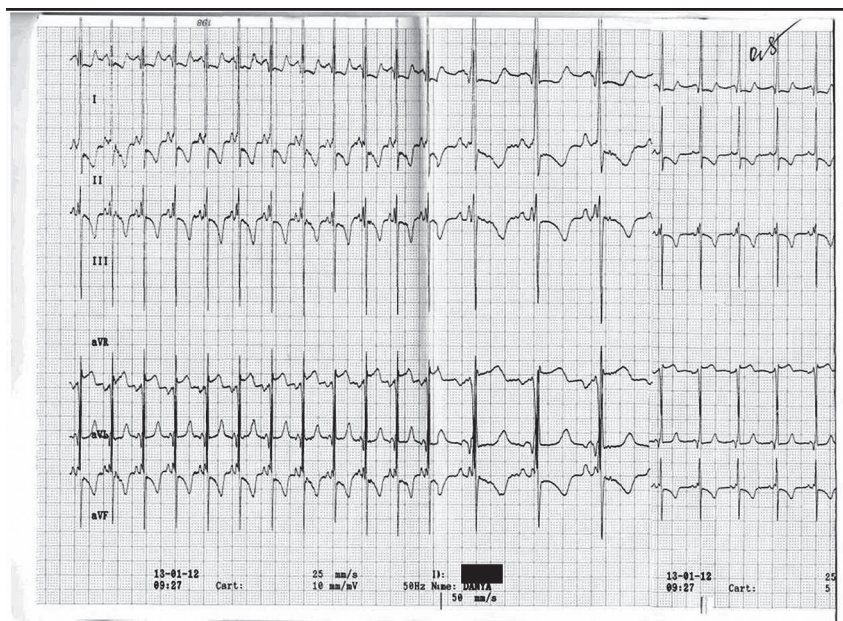


Рис. 3. Ребёнок Ш. 3 мес. Электрокардиограмма. Признаки перегрузки миокарда левых отделов сердца, возможно, правого желудочка. Выраженное нарушение процесса реполяризации в миокарде желудочков

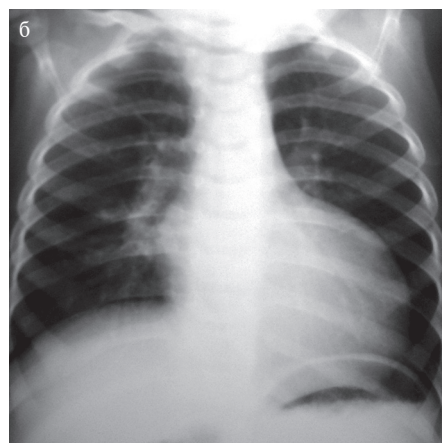
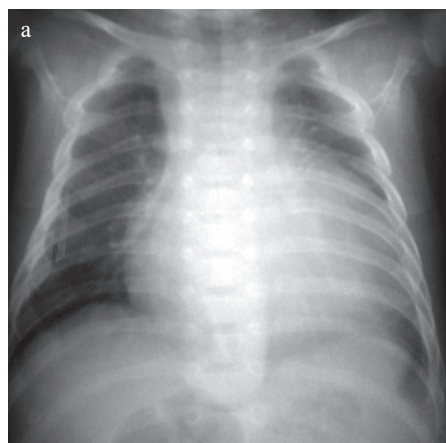


Рис. 4. Ребёнок Ш. 3 мес. Рентгенограмма органов грудной клетки: а – сердце увеличено в поперечнике, кардиоторакальный индекс 69%; б – на фоне ферментозаместительной терапии сердце увеличено в поперечнике, кардиоторакальный индекс 60%

трансфераза 243 ЕД/л, аспартатаминотрансфераза 494 ЕД/л, креатинфосфокиназа 1091 ЕД/л, креатинфосфокиназа-МВ 22,50 нг/мл, лактатдегидрогеназа 1062 ЕД/л.

**Электрокардиография.** Признаки перегрузки миокарда левых отделов сердца, возможно, правого желудочка. Выраженное нарушение процесса реполяризации в миокарде желудочков (максимальное – в нижнебоковой стенке ЛЖ, рис. 3).

**Эхокардиография.** Выраженная симметричная гипертрофия стенок ЛЖ (задняя стенка и МЖП 17 мм) без признаков обструкции выходного тракта ЛЖ, умеренная гипертрофия свободной стенки правого желудочка (6 мм). Нарушение диастолической функции обоих желудочков.

**Рентгенография органов грудной клетки:** сердце увеличено в поперечнике, кардиоторакальный индекс 69% (рис. 4а).

**Консультация психоневролога.** При осмотре общее состояние, менингеальной симптоматики нет. Черепные нервы без особенностей. Фибрилляция языка. Мышечный тонус диффузно снижен, однако есть контрактуры в коленных суставах. Сухожильные рефлексы с рук очень низкие, быстро истощаются, D=S, брюшные рефлексы D=S. Мышечная сила в руках – на 3 балла, в ногах – на 2 балла. Поза лягушки. Могорные навыки: голову не удерживает, не переворачивается.

Учитывая нарастающую гипертрофию миокарда, выраженность мышечной гипотонии,

повышение активности ферментов крови, можно предположить гликогеноз 2-го типа (болезнь Помпе). Диагноз был подтверждён при получении результатов:  $\alpha$ -D-глюкозидаза 7,5 нМ/мг в час (норма 13,00–53,60), что в сочетании с вышеописанной клинической симптоматикой соответствует болезни Помпе.

Проведён частичный анализ гена GAA (болезнь Помпе). Выявлена мутация, описанная в базе данных по мутациям с. 307Т-6, приводящая к замене аминокислоты р Сус103С1у в гетерозиготном состоянии. Была начата ферментозаместительная терапия алглюкозидазой альфа (майозаймом) в дозе не менее 20 мг/кг в сутки, инфузия 1 раз в 2 нед. На фоне терапии (в течение 6 мес) отмечена положительная динамика: ребёнок стал самостоятельно есть из бутылочки, прибавлять в массе тела, положительно реагировать на осмотр, улыбается, удерживает голову, начал поворачиваться на бок, играть с погремушками, уменьшилась одышка. На электрокардиограмме – улучшение процессов реполяризации, при эхокардиографии – уменьшение толщины стенок ЛЖ до 13 мм. Уменьшение кардиоторакального индекса с 69 до 60% (рис. 4б).

Таким образом, заболевания, протекающие с гипертрофией миокарда, очень разнообразны. Недавнее крупное эпидемиологическое исследование педиатрической популяции с ГКМП установило, что почти четверть пациентов с необъяснённой гипертрофией желудочков не имеют саркомерной этиологии. Гипертрофию миокарда всегда стоит рассматривать не как отдельное заболевание, а в совокупности с клинической картиной, данными осмотра и лабораторно-инструментальных обследований. Учитывая неоднородность заболеваний, приводящих к формированию ГКМП, необходимо как можно более раннее проведение дифференциальной диагностики для определения тактики ведения пациентов и прогнозирования заболевания.

В последние годы в России появились реальные возможности ранней диагностики и специфического лечения определённого спектра болезней накопления. Подтверждение диагноза, молекулярно-генетическое исследование можно осуществить в генетической лаборатории в кратчайшие сроки с применением минимально инвазивных методик. У врачей появился стимул как можно более ранней постановки диагноза в связи с доступностью проведения ферментозаместительной терапии.

*Конфликт интересов.*

*Авторы статьи заявили об отсутствии финансовой поддержки/конфликта интересов, который необходимо обозначить.*

## ЛИТЕРАТУРА

1. Arad M., Seidman C.E., Seidman J.G. AMP-activated protein kinase in the heart: role during health and disease // *Circ. Res.* – 2007. – Vol. 100, N 4. – P. 474–488.
2. Bernard J.G., Barry J.M., Robert O.B. et al. Guideline for the diagnosis and treatment of hypertrophic cardiomyopathy // *Circulation.* – 2011. – Vol. 124. – P. e783–e831. – doi: 10.1161/CIR.0b013e318223e2bd.
3. Digilio M.C., Conti E., Sarkozy A. et al. Grouping of multiple-lentiginos/LEOPARD and Noonan syndromes on the PTPN11 Gene // *Am. J. Hum. Genet.* – 2002. – Vol. 71. – P. 389–394. – PubMed: 12058348.
4. Digilio M.C., Sarkozy A., de Zorzi A. et al. LEOPARD syndrome: clinical diagnosis in the first year of life // *Am. J. Med. Genet. A.* – 2006. – Vol. 140A. – P. 740–674. – PubMed: 16523510.
5. Fanin M., Nascimbeni A.C., Fulizio L. et al. Generalized lysosome-associated membrane protein-2 defect explains multisystem clinical involvement and allows leukocyte diagnostic screening in Danon disease // *Am. J. Pathol.* – 2006. – Vol. 168, N 4. – P. 1309–1320.
6. Frank W.N., Dan L., Kai H. et al. The cardiomyopathy in Friedreich's ataxia – new biomarker for staging cardiac involvement // *Intern. J. Cardiol.* – 2015. – Vol. 194. – P. 50–57.
7. James D.W., Sleeper L.A., Alvarez J.A. et al. The pediatric cardiomyopathy registry: 1995–2007 // *Prog. Pediatr. Cardiol.* – 2008. – Vol. 25, N 1. – P. 31–36.
8. Maron B.J., McKenna W.J., Danielson G.K. et al. American Collage of Cardiology / European Society of Cardiology clinical expert consensus document of hypertrophic cardiomyopathy. A report of American Collage of Cardiology Foundation Task Force on Clinical Expert consensus Documents and the European Society of Cardiology Committee for Practice Guidelines // *Eur. J. Am. Coll. Cardiol.* – 2003. – Vol. 42, N 9. – P. 1687–1713.
9. Maron B.J., Seidman C.E., Ackerman M.J. et al. How should hypertrophic cardiomyopathy be classified? What's in a name? Dilemmas in nomenclature characterizing hypertrophic cardiomyopathy and left ventricular hypertrophy // *Circ. Cardiovasc. Genet.* – 2009. – Vol. 2, N 1. – P. 81–85.
10. Martina B., Volker S., Arnold J.J. Pompe disease. 1st edition. – UNI-MED Science, 2008. – 84 p.
11. Roberts A., Allanson J., Jadico S.K. et al. The cardiofaciocutaneous syndrome // *J. Med. Genet.* – 2006. – Vol. 43. – P. 833–842. – PubMed: 16825433.
12. Sarkozy A., Carta C., Moretti S. et al. Germline BRAF mutations in Noonan, LEOPARD, and cardiofaciocutaneous syndromes: molecular diversity and associated phenotypic spectrum // *Hum. Mutat.* – 2009. – Vol. 30. – P. 695–702. – PubMed: 19206169.
13. Seward J.B., Casaclang-Verzosa G. Infiltrative cardiovascular diseases // *J. Am. Coll. Cardiol.* – 2010. – Vol. 55. – P. 1769–1779.
14. Sznajder Y., Keren B., Baumann C. et al. The spectrum of cardiac anomalies in Noonan syndrome as a result of mutations in the PTPN11 gene // *Pediatrics.* – 2007. – Vol. 119. – P. e1325–1331.
15. Yang Z., McMahon C., Smith L. et al. Danon disease as an underrecognized cause of hypertrophic cardiomyopathy in children // *Circulation.* – 2005. – Vol. 112. – P. 1612–1617.