

Гипербарическая оксигенация в комплексной терапии ран у детей

В.Г. Багаев, В.В. Сергеева, А.А. Боброва, П.В. Мединский, Р.Т. Налбандян, М.Ю. Давыдов, В.А. Митиш
ГБУЗ г. Москвы «Научно-исследовательский институт неотложной детской хирургии и травматологии» Департамента здравоохранения г. Москвы; Россия, 119180, Москва, ул. Б. Полянка, 22

Контакты: Владимир Геннадьевич Багаев bagaevb1@mail.ru

Цель исследования — определить место гипербарической оксигенации (ГБО) в комплексном лечении ран у детей.

Материалы и методы. Метод ГБО в комплексном лечении ран использовался у 106 детей в возрасте $9 \pm 4,5$ года. В 1-й группе ($n = 66$) ГБО проводилась в предоперационном периоде; во 2-й группе ($n = 40$) — после операции. Лечебные сеансы проводились в реанимационной барокамере Sechrist-3200 (США), 10 (9,4 %) детей были на искусственной вентиляции легких. Сеансы ГБО проводились с давлением в период изопрессии 1,2–1,5 АТА, курсом от 8 до 15 сеансов.

Результаты. Использование ГБО перед операцией (1-я группа) способствует ускорению демаркации нежизнеспособных тканей, улучшению трофики сохранившихся, что позволяет в более ранние сроки определиться с хирургической тактикой и подготовить рану к пластическому закрытию. Применение ГБО в лечении ран после пластических операций (2-я группа) повышает выживаемость мобилизованных и пересаженных тканей, стимулирует краевую эпителизацию, уменьшает отек мягких тканей, способствует формированию эластичного рубца и сохранению функции травмированной конечности.

Заключение. Проведение сеансов ГБО в условиях реанимационной барокамеры является эффективным методом в комплексной терапии обширных раневых дефектов как в предоперационном, так и в послеоперационном периодах вне зависимости от тяжести состояния ребенка и сроков травмы.

Ключевые слова: гипербарическая оксигенация (ГБО) у детей, протоколы использования ГБО при ранах, ГБО и искусственная вентиляция легких у детей, местное лечение ран в сочетании с ГБО, хирургическое лечение обширных ран конечностей

Hyperbaric oxygenation in complex therapy of wounds of children

V.G. Bagaev, V.V. Sergeeva, A.A. Bobrova, P.V. Medinskiy, R.T. Nalbandyan, M.Yu. Davydov, V.A. Mitish
Research Institute of Urgent Pediatric Surgery and Traumatology, Moscow Department of Healthcare;
22 B. Polyanka St., Moscow, 119180, Russia

Objective is to identify the place of hyperbaric oxygenation (HBO) in complex therapy of children's wounds.

Materials and methods. The HBO method in complex therapy of wounds has been used for 106 children aged $9 \pm 4,5$. In the 1st group ($n = 66$) HBO was conducted at presurgery stage; in the 2nd group ($n = 40$) — at post-surgery stage. Therapeutic sessions were conducted in the intensive care altitude chamber Sechrist-3200 (USA), 10 (9,4 %) children were on artificial lungs ventilation. HBO sessions were carried out with pressure during the period of 1,2–1,5 ATA isopressure, with course from 8 to 15 sessions.

Findings. The use of HBO before surgery (1st group) promotes acceleration of demarcation of devitalized tissues, improvement of trophism of surviving tissues, which enables identification of surgical tactics in earlier stage and preparation for plastic closure. Use of HBO in post-surgery treatment of wounds (2nd group) increases the survival rate of mobilized and implanted tissues, stimulates marginal epithelialization, decreases soft tissues oedema, promotes formation of elastic cicatricial tissue and retention of traumatized limb function.

Conclusion. Implementation of HBO sessions under conditions of reanimation altitude chamber proves to be an effective method in combination therapy of major wound defects in pre-surgery as well as post-surgery stages regardless of child's condition and period of the wound.

Key words: hyperbaric oxygenation (HBO) of children, records of HBO usage for wounds, HBO and artificial lungs' ventilation of children, local treatment of the wound in combination with HBO, surgical treatment of major limb wounds

Введение

Впервые гипербарическая оксигенация (ГБО) как метод терапии при заживлении ран была использована в 1965 г. Врачи обратили внимание, что после взрыва в угольной шахте у шахтеров во время лечения ГБО по поводу отравления угарным газом отмечалось быстрое заживление ран [1]. Сегодня эффекты гипербарического кислорода в лечении ран известны: стимуляция пролиферации и дифференциации фибробластов, усиление синтеза коллагена и ангиогенеза,

повышение эффективности антибактериальной терапии [2–5]. ГБО, согласно закону Генри, значительно повышает содержание O_2 в жидких средах организма и прежде всего в плазме крови. Уровень PaO_2 при давлении в камере 3,0 АТА может достигать 1800–2000 мм рт. ст. При этом количество растворенного в плазме крови O_2 возрастает с 0,3 об. % (0,3 мл O_2 /100 мл крови) до 6 об. % и более.

Гипербарический O_2 не только ликвидирует тканевую гипоксию, он также замещает нарушенную кис-

лородотранспортную функцию организма (недостаточность внешнего дыхания, кровообращения, кислородосвязывающих и кислородоотдающих свойств гемоглобина и т. д.) [6, 7]. Кислород под избыточным давлением при анаэробной инфекции оказывает бактериостатический эффект, а при аэробной хирургической инфекции – бактерицидный, усиливает антимикробное действие антибиотиков, снижает токсинообразование и повышает иммунную активность организма [5]. Известно, что ГБО запускает механизм ангиогенеза в ране уже после проведения 14 сеансов, который продолжается даже после прекращения лечебных сеансов, обеспечивая транспорт O_2 в рану [8]. Применение гипербарического кислорода при травматических повреждениях обусловлено его способностью улучшать периферическую гемодинамику, ликвидировать регионарную гипоксию, а также ускорять очищение ран от гноя и некротических масс [4, 6, 7].

В основе активации репаративных процессов под действием ГБО лежит адекватная энергетическая (кислородная) обеспеченность раневого процесса, что приводит к активации митохондриальных ферментов (сукцинатдегидрогеназа и альфа-глицерофосфатдегидрогеназа), способствует повышению активности и устойчивости клеточных элементов, участвующих в процессах очищения и репарации раны [6, 7]. В детской хирургии многочисленными исследованиями было доказано, что ГБО, помимо повышения выживаемости трансплантируемых лоскутов, может служить вспомогательным диагностическим тестом при оценке жизнеспособности тканей, при травмах и при термических поражениях [6, 9–11]. Широкому внедрению ГБО в лечение ран у реанимационных больных долгое время препятствовало отсутствие в России реанимационных барокамер с аппаратами для проведения искусственной вентиляции легких (ИВЛ), способных работать в условиях гипербарического кислорода, мониторинга жизненно важных функций (ЖВФ), которые бы отвечали всем требованиям безопасности пациента.

Цель исследования – определить место ГБО в комплексном лечении ран у детей.

Материалы и методы

Метод ГБО в комплексном лечении ран в период с 2012 по 2013 г. использовался у 106 детей в возрасте $9 \pm 4,5$ года, находящихся на лечении в НИИ НДХиТ. Поскольку в клинику дети поступали на разных сроках течения раневого процесса, в исследовании были выделены 2 группы. В 1-й группе ($n = 66$) сеансы ГБО проводились в предоперационном периоде, во 2-й группе ($n = 40$) – в послеоперационном. Учитывая тяжесть пациентов, сложность течения раневого процесса, лечение ран было комплексным, включающим:

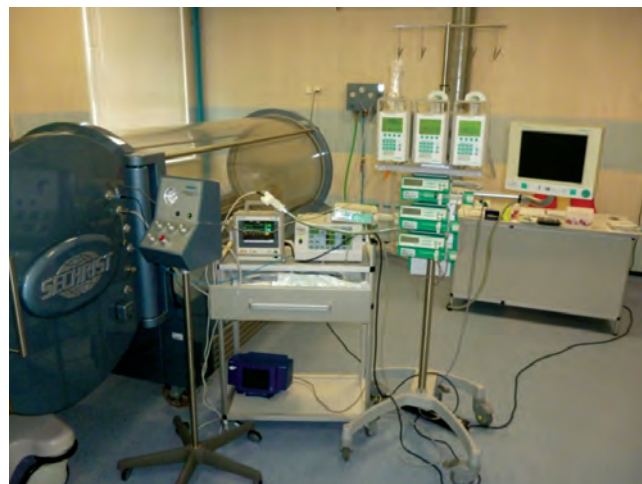

Рис. 1. Реанимационная барокамера Sechrist-3200 (США) с респиратором Sechrist Model 500A Hyperbaric Ventilator (США), монитором ЖВФ и модулем для инфузии

антибактериальную терапию, поддержание нутритивного статуса (энтеральное или парентеральное питание), при необходимости инфузионную и реологическую терапию и т. д.

Для проведения ГБО использовалась реанимационная барокамера Sechrist-3200 (США), предназначенная для лечения как терапевтических, так и хирургических больных, включая реанимационных (рис. 1).

Возможности камеры позволили во время лечебных сеансов проводить мониторинг ЖВФ, инфузионную терапию и при необходимости ИВЛ. Мониторинг ЖВФ (артериальное давление, частота сердечных сокращений, частота дыхания, $SatO_2$) проводился следящей системой Philips Agilent Viridia M3 (Германия), а измерение артериального давления – Б-001 (Россия). Реанимационным детям, находящимся на ИВЛ, в ходе проведения сеансов ГБО вентиляцию легких осуществляли аппаратом Sechrist Model 500A Hyperbaric Ventilator (США), которым была укомплектована камера.

Результаты и обсуждение

Из 106 пролеченных детей 28 (26 %) находились в период проведения сеансов ГБО в реанимации, из них 10 (9,4 %) были на ИВЛ. По локализации раневого процесса дети распределились: нижние конечности – 48 (45,3 %), верхние конечности – 28 (26,4 %), раны туловища – 16 (15,1 %), головы и шеи – 14 (13,2 %). Перед ГБО детям проводили общие и специальные мероприятия, направленные на подготовку детей к сеансу.

Общие мероприятия (применены всем детям) включали: уменьшение психомоторного возбуждения и эмоциональной лабильности больного, купирование болевого синдрома, восполнение дефицита объема циркулирующей крови (ОЦК) и улучшение реологии крови, предотвращение баротравмы газосодержащих

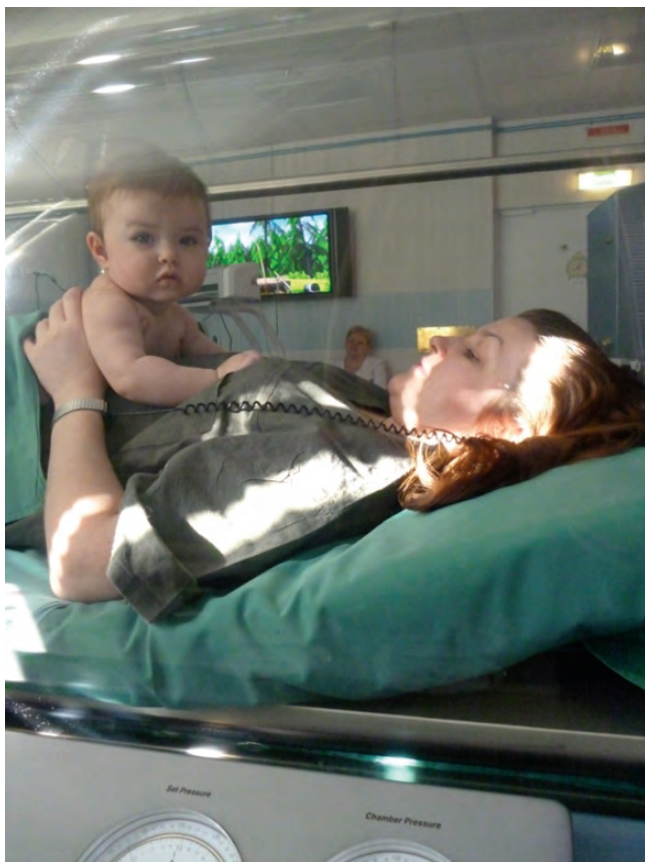

Рис. 2. Проводится сеанс ГБО ребенку 9 месяцев с мамой. На заднем плане телевизор для показа мультфильмов

полостей (осмотр ЛОР-врача, восстановление проходимости евстахиевых труб и т. п.), исключение мазей на жировой основе в ране.

Перед началом курса ГБО при необходимости выполняли рентгенографию пазух черепа, клинически оценивали проходимость евстахиевых труб. Наличие синуситов требовало их лечения, и только после их купирования проводили курс ГБО. перевязку ран у больных осуществляли до проведения сеанса ГБО, повязки на мазевой основе заменяли на повязки с раствором йодофора (йодопирон). Детям старше 5 лет с уравновешенной психикой объясняли процедуру, необходимость ее проведения; была возможность встречи и общения с родителями во время сеанса, а также просмотра популярных детских мультфильмов. Для детей младшего возраста допускали проведение сеанса ГБО с мамой (рис. 2).

Специальные мероприятия проводили чаще у реанимационных больных, находящихся на ИВЛ. Они были направлены на поддержание ЖВФ и их мониторинг. У всех реанимационных детей перед проведением сеанса ГБО проводили оценку волемического статуса, в случае гиповолемии проводили восполнение ОЦК инфузионной терапией. В барокамере при избыточном давлении у детей с гиповолемией

страдала тканевая перфузия, что приводило к нарушению транспорта O_2 к тканям. После сеанса у пациентов с гиповолемией кожа приобретала мраморный оттенок, конечности становились холодными. При болевом синдроме перед транспортировкой из реанимации в кабинет ГБО проводили обезболивание. Выбор анестетика зависел от обширности травмы: наркотические анальгетики (промедол, фентанил), опиоиды со смешанным механизмом действия (трамал), у детей старше 16 лет нестероидные противовоспалительные средства (кеторол, торадол). Если у ребенка с целью послеоперационного обезболивания был установлен эпидуральный катетер, то перед сеансом болюсно или во время его проведения пролонгированно через инфузомат вводили местный анестетик (бупивакаин).

Все имеющиеся у ребенка зонды (желудочный или кишечный), дренажи и катетеры оставляли открытыми. В манжете эндотрахеальной трубки или трахеостомы объем воздуха заменяли равным количеством физиологического раствора. У детей на ИВЛ при трахеобронхите, наличии вязкой, гнойной мокроты, перед сеансом ГБО санировали трахеобронхиальное дерево путем проведения лаважа или бронхоскопии.

Транспортировку больных из реанимации в барозал, проведение сеанса ГБО и перевод обратно в отделение реанимации осуществляли только в условиях мониторинга ЖВФ, респираторной поддержки (ИВЛ) и инфузионной терапии. Мониторинг ЖВФ, ИВЛ и инфузию не прекращали на всех этапах следования реанимационного больного, включая сам сеанс проведения ГБО, что было продиктовано тяжестью пациентов и гарантировало им безопасность.

Показания к проведению сеансов ГБО больным с раневыми дефектами определяли с учетом международных рекомендаций (Общество подводной и гипербарической медицины – УНМС, 2009 г.). Согласно данным рекомендациям, показаниями являлись: некротизирующая инфекция мягких тканей, дренированный посттравматический остеомиелит, мягкие ткани сомнительной жизнеспособности, краш-синдром, неэффективное лечение хронических и трофических ран.

Начинали курс ГБО с «кислородной палатки» без компрессии. В случае переносимости ребенком данного режима переходили на ступенчатую компрессию. Чем тяжелее ребенок, тем продолжительнее была степень компрессии и тщательнее проводилась оценка ЖВФ ребенка. Давление на изопрессии не превышало 1,2–1,6 АТА, а длительность сеанса – 60 мин. Компрессию и декомпрессию проводили ступенчато. Курс гипербарической терапии у детей с раневым процессом в среднем составил 8–16 сеансов.

У детей 1-й группы (66 больных) сеансы ГБО проводили в предоперационном периоде перед выполне-

нием реконструктивных и пластических вмешательств.

Клинический пример

Больной Ц., 7 лет, поступил в НИИ НДХиТ в августе 2012 г. с диагнозом «автотравма». Обширная скальпированная рана левого бедра, коленного сустава и голени с массивной отслойкой кожи и размозжением медиальной головки икроножной мышцы. Из анамнеза известно, что в августе 2012 г. ребенок, перебегая дорогу, был сбит автомобилем, колесо которого наехало на левую нижнюю конечность. Внешний вид скальпированной раны нижней левой конечности представлен на рис. 3.

На рис. 3 виден сомнительной жизнеспособности кожно-жировой лоскут, размозженная подкожная клетчатка. При поступлении в клинику выполнена первичная хирургическая обработка раны, выявлена обширная циркулярная отслойка кожи и жировой клетчатки от средней трети левого бедра до нижней трети левой голени с размозжением медиальной головки икроножной мышцы. Конечность иммобилизована и подвешена в аппарате Илизарова. Местное лечение осуществляли в условиях управляемой абактериальной среды (УАС).

В отделении реанимации назначено комплексное лечение: нутритивная поддержка, антибактериальная (цефтриаксон, метрогил), метаболическая (мексидол, актовегин, трентал, карнитин), антикоагулянтная (гепарин) и гипербарическая терапии.

Учитывая сомнительную жизнеспособность кожно-жирового лоскута и подкожно-жировой клетчатки, отсутствие четких границ участков размозжения мышц голени, было принято решение о проведении курса ГБО. Давление на изопрессии в камере не превышало 1,2–1,5 АТА, длительность сеанса 60 мин. После проведения 3 сеансов ГБО на скальпированном лоскуте и краях раны стали появляться участки демаркации черного цвета на фоне темно-синюшного цвета кожи (рис. 4). Ткани сомнительной жизнеспособности на отдельных участках ста-

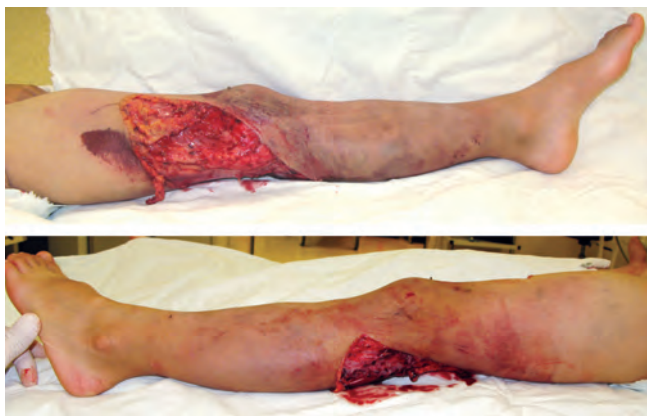

Рис. 3. Внешний вид скальпированной раны левого бедра и голени при поступлении

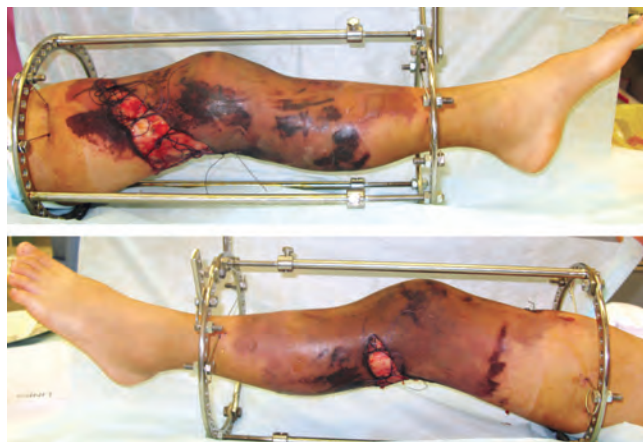

Рис. 4. Вид кожного лоскута после 3 сеансов ГБО

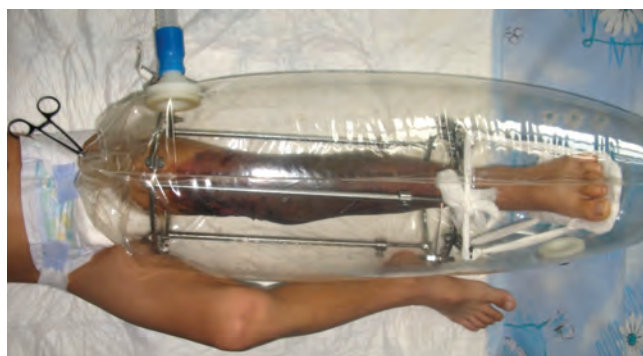

Рис. 5. Лечение левой нижней конечности в изоляторе УАС

ли приобретать физиологическую окраску, что свидетельствовало о их жизнеспособности, отмечено раннее появление грануляций.

В промежутках между сеансами ГБО местное лечение раны продолжали в условиях УАС (рис. 5), что позволило избежать развития гнойных осложнений и сократить необходимое количество перевязок под наркозом (1 раз в 3–4 дня).

После проведения 10 сеансов ГБО границы нежизнеспособных мягких тканей приобрели четкие очертания в виде сухого некроза, без гнойного расплавления. Целостность некротизированного кожного лоскута во время перевязок не нарушали, поскольку он выполнял роль «биологической повязки» (рис. 6).

Посттравматический период в первые дни протекал с явными признаками системной реакции организма на наличие раневого процесса (острая системная воспалительная реакция – ОСВР): стойким фебрилитетом, лейкоцитозом до $14 \times 10^9/\text{л}$, С-реактивный белок (СРБ) 100 мг/л, скорость оседания эритроцитов (СОЭ) 50 мм/ч, общий белок 54 г/л, альбумин 28 г/л. К 10-му сеансу ГБО купирована ОСВР: лихорадка снизилась до субфебрильных цифр, лейкоциты до $9,7 \times 10^9/\text{л}$, СРБ 4 мг/л, СОЭ 22 мм/ч, общий белок 71,6 г/л, альбумин 35,2 г/л. Проведенная комплексная терапия и ГБО позволили купировать ОСВР и стабилизировать общее состояние больного.

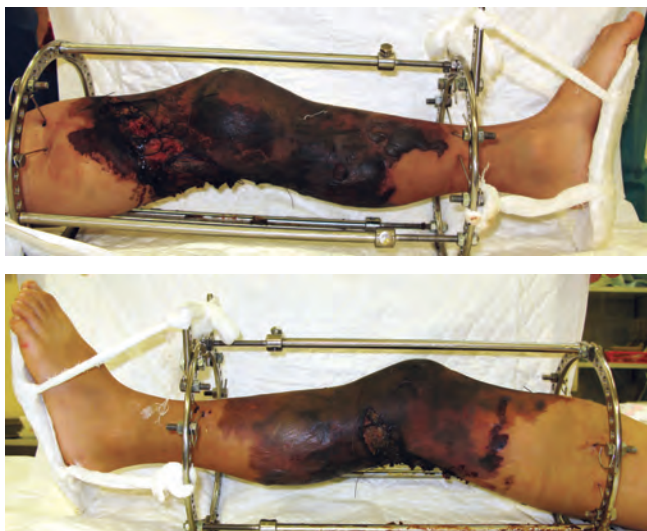

Рис. 6. Вид раневой поверхности после 10 сеансов ГБО

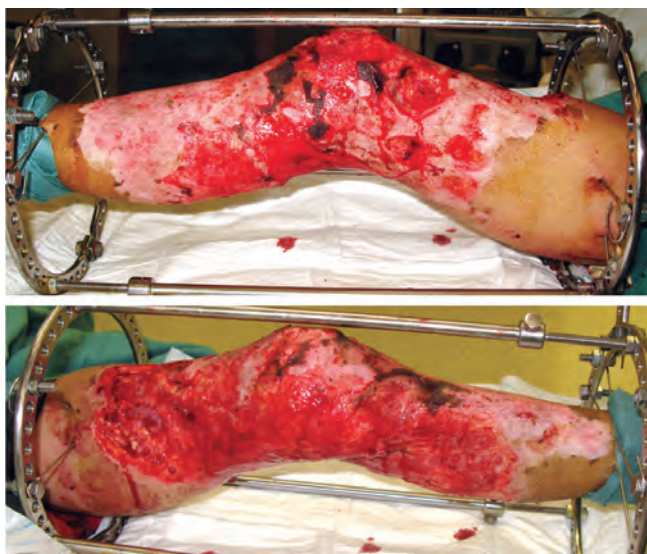

Рис. 7. Вид раневой поверхности после хирургической обработки

Местное лечение в условиях УАС в сочетании с ГБО позволили перевести течение раневого процесса из первой фазы во вторую, добиться четкой демаркации нежизнеспособных тканей и эпителизации около 25 % раневой поверхности (рис. 7).

Через 3 нед произведена повторная хирургическая обработка раны с применением гидрохирургической системы Versajet (рис. 7) и аутодермопластика всей раневой поверхности расщепленными перфорированными трансплантатами (рис. 8).

Послеоперационный период протекал без осложнений. Местное лечение продолжено в условиях УАС (рис. 9), получено полное приживление кожных ауто-трансплантатов.

Через 2 нед после операции выполнен демонтаж аппарата Илизарова и начата разработка конечности (лечебная физкультура, физиотерапия). Окончательный

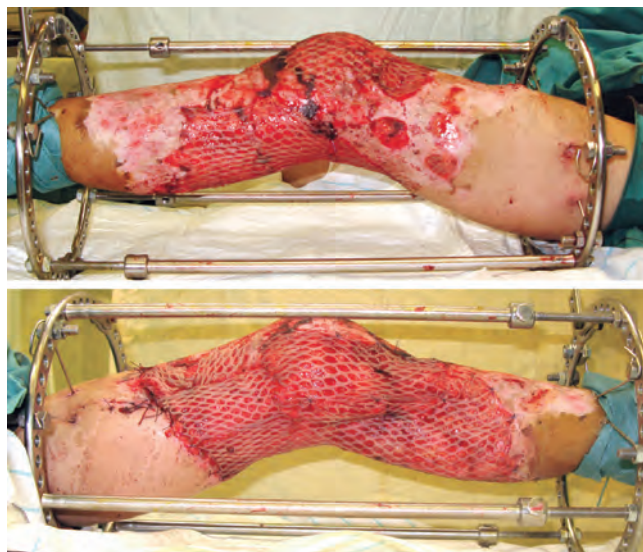


Рис. 8. Вид раневой поверхности после аутодермопластики раневой поверхности расщепленными перфорированными трансплантатами

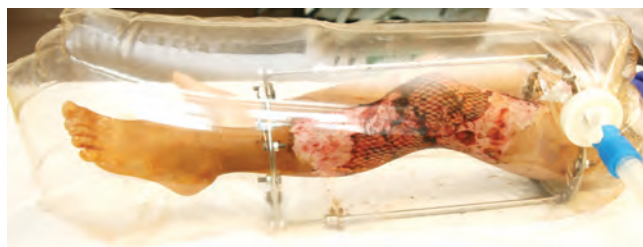

Рис. 9. Местное лечение после аутодермопластики в изоляторе УАС

результат лечения представлен на рис. 10. Кожные ауто-трансплантаты прижились удовлетворительно, функция конечности полностью восстановилась, ребенок в удовлетворительном состоянии выписан домой через 1,5 мес после поступления.

Таким образом, применение ГБО с небольшим давлением (1,2–1,5 АТА), курсом 10 сеансов в период предоперационной подготовки позволяет ускорить демаркацию нежизнеспособных тканей и улучшить трофику сохранившихся в результате травмы. По нашему опыту, зона демаркации начинает формироваться после 2–3-го сеанса ГБО. В результате комплексной

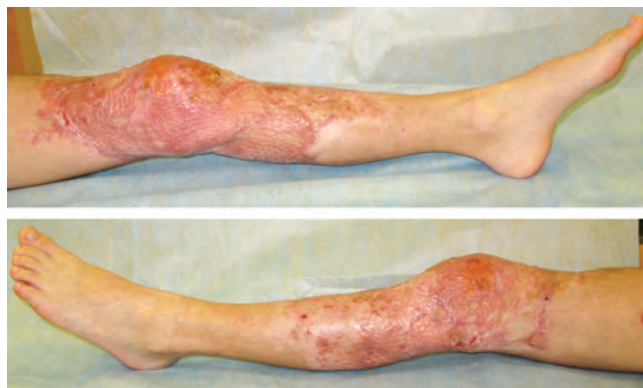


Рис. 10. Вид конечности через 2 мес после пластического закрытия

терапии с ГБО раневая поверхность быстрее очищается из-за повышения активности ферментов и макрофагов, резорбции, улучшения лимфодренажа, уменьшения тканевого отека и стимуляции роста грануляций [6, 7]. Вышеописанные процессы способствуют в более ранние сроки определиться с хирургической тактикой и подготовить рану к пластическому закрытию [2].

У детей 2-й группы (40 больных) сеансы ГБО проводились в послеоперационном периоде после закрытия раневых поверхностей. Целью гипербарической терапии после операции было повышение выживаемости кожных трансплантатов и кровоснабжаемых лоскутов и стимуляция репаративных процессов в ране, купирование реакции организма на травму (нормализация кровообращения, восстановление функции внешнего дыхания), профилактика посттравматических осложнений, включая развитие раневой инфекции [4, 6, 7].

Метод ГБО в комплексной терапии позволяет улучшить перфузию в перемещенных тканях, а в нежизнеспособных участках тканей сформировать зону демаркации [6, 10, 12]. По данным литературы, ГБО, кроме местного эффекта, позитивно влияет на сам организм: оказывая дезинтоксикационный эффект, способствует нормализации гемодинамики, восстановлению функции дыхания, а также повышению эффективности антибактериальной терапии [1, 3, 10].

При назначении ГБО в лечении раневого процесса у пострадавших с сочетанной травмой необходимо учитывать возможные противопоказания: наличие замкнутых газосодержащих полостей (пневмоцефалия, пневмоторакс, пневмосинуситы и т.д.); кранио-

фасциальная травма с нарушением проходимости евстахиевых труб; недренированные раны.

Дети с раневым процессом на фоне полиорганной недостаточности в септическом состоянии представляют наибольшую сложность в их ведении, поскольку они зачастую могут находиться в коматозном состоянии, на ИВЛ, с дыхательной или сердечно-сосудистой недостаточностью и в шоковом состоянии. Во всех случаях необходимо взвешенно подходить к выбору комплексной терапии и не забывать про ГБО, так как она показана не только в лечении раневого процесса, но и для предотвращения и развития системных нарушений [13].

Таким образом, ГБО в послеоперационном периоде лечения ран способствует улучшению кислородного баланса в тканях, тем самым повышает выживаемость мобилизованных и пересаженных тканей, стимулирует ангиогенез и краевую эпителизацию в ране, уменьшает лейкоцитарную инфильтрацию и отек мягких тканей, а также способствует формированию эластичного рубца и сохранению функции травмированной конечности.

Выводы

1. Метод ГБО является эффективным в комплексном лечении детей с обширными раневыми дефектами, способствует ускорению предоперационной подготовки и послеоперационного заживления вне зависимости от тяжести состояния и сроков травмы.

2. Для обеспечения безопасности реанимационных пациентов во время сеансов ГБО камера должна быть оснащена респиратором для проведения ИВЛ, инфузионным модулем и системой слежения за ЖВФ организма.

ЛИТЕРАТУРА

1. Wada J., Ikeda T., Kamata K., Ebuoka M. Oxygen hyperbaric treatment for carbon monoxide poisoning and severe burn in coal mine (Hokutanyubari) gas explosion. *Igakunoayumi (Japan)* 1965;5:54–68.
2. Sucullu I., Sinan H., Filiz A.I. et al. The effect of hyperbaric oxygen therapy on colonic anastomosis in rats with peritonitis. *J Invest Surg* 2008 Jul–Aug;21(4):195–200.
3. Sander A.L., Henrich D., Muth C.M., et al. *In vivo* effect of hyperbaric oxygen on wound angiogenesis and epithelialization. *Wound Repair Regen* 2009, Mar–Apr;17(2): 179–84.
4. Байдин С.А. Гипербарическая оксигенация в детской хирургии и интенсивной терапии. Автореф. дис. ... д-ра мед. наук. М., 1988. С. 39. [Baydin S.A. Hyperbaric oxygenation in pediatric surgery and intensive therapy. Dissertation of doctor of med. sciences. M., 1988. P. 39 (In Russ.)].
5. Knighton D.R., Halliday B., Hunt T.K. Oxygen as an antibiotic. The effect of inspired oxygen on infection. *Arch Surg* 1984;119(2):199–204.
6. Байдин С.А., Никитин В.В., Казанский Д.Д., Кузовлев В.В. ГБО при лечении расстройств кровообращения в детской хирургической клинике общего профиля. Гипербарическая оксигенация. Новое в практике и теории ГБО. Тезисы IV симпозиума (с участием иностр. спец.). Москва, 11–12 октября 1989 г. С. 125–6. [Baydin S.A., Nikitin V.V., Kazanskiy D.D., Kuzovlev V.V. HBO under the treatment of blood circulation disorder in pediatric general surgical clinics. Hyperbaric oxygenation. New in practice and theory of HBO. Theses of IV symposium (with participation of foreign specialists.). Moscow, October 11–12, 1989. P. 125–6 (In Russ.)].
7. Шпектр В.А., Колчагина Е.А., Демуров Е.А., Мельников Г.П. ГБО как одно из направлений современной клинической медицины. Бюллетень гипербарической биологии и медицины 1997;1–2: 36–62. [Shpekr V.A., Kolchagina E.A., Demurov E.A., Melnikov G.P. HBO as one of the directions of modern clinical medicine. *Bulleten giperbaricheskoy biologii i meditsiny = Bulletin of hyperbaric biology and medicine* 1997;1–2:36–62 (In Russ.)].
8. Marx R.E., Johnson R.P. Problem wounds in oral and maxillofacial surgery: The role of

- hyperbaric oxygen. In: Davis J.C., Hunt T.K., eds. *Problem Wounds – the role of oxygen*. New York: Elsevier, 1988. Pp. 65–123.
9. Байдин С.А., Казанский Д.Д., Нурмухамедов А.А. ГБО в комплексном лечении обширного раневого процесса у детей. Гипербарическая оксигенация. Новое в практике и теории ГБО. Тезисы IV симпозиума (с участием иностр. спец.). Москва, 11–12 октября 1989 г. С. 126–7. [Baydin S.A., Kazanskiy D.D., Nurmuhamedov A.A. HBO in combination therapy of major wound process of children. Hyperbaric oxygenation. New in practice and theory of HBO. Theses of IV symposium (with participation of foreign specialists.). Moscow, October 11–12, 1989. Pp. 126–7 (In Russ.)].
10. Dekleva N. Anaerobic infection in polytrauma. *Minerva Chir* 1992 Mar 15;47(5):187–91.
11. Walker A.R. Emergency department management of house fire burns and carbon monoxide poisoning in children. *Curr Opin Pediatr* 1996 Jun;8(3):239–42.
12. Thackham J.A., McElwain D.L., Long R.J. The use of hyperbaric oxygen therapy to treat chronic wounds: A review. *Wound Repair Regen* 2008 Mai–Jun;16(3):321–30.
13. Колчина Е.Я. Гипербарическая оксигенация в лечении раневой инфекции. Уч. пособ. М., 2009. С. 18. [Kolchina E.Ya. Hyperbaric oxygenation in treatment of wound infections. Teaching medium. Moscow, 2009. P. 18 (In Russ.)].