

Попова Т.Е.<sup>1</sup>, Шнайдер Н.А.<sup>1,2</sup>, Петрова М.М.<sup>1</sup>, Николаева Т.Я.<sup>3</sup>, Кантимирова Е.А.<sup>1</sup>, Исаева Н.В.<sup>1,4</sup>,  
Шнайдер В.А.<sup>4</sup>, Панина Ю.С.<sup>1</sup>, Дюжакова А.В.<sup>1</sup>, Дюжаков С.К.<sup>1</sup>

<sup>1</sup>ГБОУ ВПО «Красноярский государственный медицинский университет им. проф. В.Ф. Войно-Ясенецкого» Минздрава России, Красноярск, Россия; <sup>2</sup>ФГБУЗ «Клиническая больница №51» Федерального медико-биологического агентства РФ, Железнодорожск, Россия; <sup>3</sup>ФГАОУ ВПО «Северо-Восточный федеральный университет им. М.К. Амосова» Минобрнауки России, Якутск, Россия; <sup>4</sup>КГБУЗ «Краевая клиническая больница», Красноярск, Россия  
<sup>1</sup>660022, Красноярск, ул. Партизана Железняка, 1; <sup>2</sup>662971, Железнодорожск, ул. Кирова, 5; <sup>3</sup>677000, Якутск, ул. Ойунского, 27; <sup>4</sup>660022, Красноярск, ул. Партизана Железняка, 3

## Герпес-вирус-ассоциированные поражения центральной и периферической нервной системы: два клинических случая

Вирусы герпеса могут оказывать прямое воздействие на структуры нервной системы с развитием энцефалита, а также вызывать иммуноопосредованное поражение периферической нервной системы в форме преимущественно сенсорной хронической воспалительной демиелинизирующей полиневропатии (ХВДП). У пациентов с иммунодефицитным состоянием возможно одновременное развитие двух патологических процессов, что определяет тяжесть состояния. Параинфекционный лимбический энцефалит (ПИЛЭ), ассоциированный с вирусами семейства *Herpes viridae*, — одна из форм хронического герпес-вирусного энцефалита, характеризующаяся нарушением функционирования лимбической области мозга, а также затяжным течением с обострениями. ХВДП — дисиммунное заболевание, приводящее к поражению периферической нервной системы, относящееся к классу миелинопатий. Представлено 2 клинических случая сочетания хронического ПИЛЭ и ХВДП у мужчин среднего возраста со статусным течением симптоматической эпилепсии и ятрогенными осложнениями. Охарактеризованы сложности диагностики и особенности клинического течения хронической герпетической инфекции с вовлечением центральной и периферической нервной системы. Представленные клинические наблюдения свидетельствуют о том, что рассматриваемая патология требует особой настороженности не только от врачей-неврологов, эпилептологов, но и от реаниматологов, ангиохирургов.

**Ключевые слова:** хронический параинфекционный лимбический энцефалит; преимущественно сенсорная хроническая воспалительная демиелинизирующая полиневропатия; диагностика; вирусы герпеса; эпилептический статус; осложнения.

**Контакты:** Татьяна Егоровна Попова; [tata2504@yandex.ru](mailto:tata2504@yandex.ru)

**Для ссылки:** Попова ТЕ, Шнайдер НА, Петрова ММ и др. Герпес-вирус-ассоциированные поражения центральной и периферической нервной системы: два клинических случая. *Неврология, нейропсихиатрия, психосоматика*. 2015;7(2):28–34.

### *Herpesvirus-associated central and peripheral nervous system involvement: two clinical cases*

Popova T.E.<sup>1</sup>, Shnayder N.A.<sup>1,2</sup>, Petrova M.M.<sup>1</sup>, Nikolaeva T.Ya.<sup>3</sup>, Kantimirova E.A.<sup>1</sup>, Isaeva N.V.<sup>1,4</sup>, Shnayder V.A.<sup>4</sup>, Panina Yu.S.<sup>1</sup>,  
Dyuzhakova A.V.<sup>1</sup>, Dyuzhakov S.K.<sup>1</sup>

<sup>1</sup>Prof. V.F. Voyno-Yasenetsky Krasnoyarsk State Medical University, Ministry of Health of Russia, Krasnoyarsk, Russia; <sup>2</sup>Clinical Hospital Fifty-One, Federal Biomedical Agency of the Russian Federation, Zheleznogorsk, Russia; <sup>3</sup>M.K. Amosov North-Eastern Federal University, Ministry of Education of Russia, Yakutsk, Russia; <sup>4</sup>Territorial Clinical Hospital, Krasnoyarsk, Russia

<sup>1</sup>1, Partisan Zheleznyak St., Krasnoyarsk 660022; <sup>2</sup>5, Kirov St., Zheleznogorsk 662971; <sup>3</sup>27, Oiunsky St., Yakutsk 677000; <sup>4</sup>3, Partisan Zheleznyak St., Krasnoyarsk 660022

Herpesviruses can directly affect the structure of the nervous system, resulting in encephalitis, and also induce immune-mediated disorders of the peripheral nervous system as sensory-predominant chronic inflammatory demyelinating polyneuropathy (CIDP). Patients with immunodeficiency may simultaneously develop two pathological processes, determining the severity of the condition. Parainfectious limbic encephalitis (PILE) associated with viruses from the family *Herpes viridae* is a form of chronic herpes encephalitis, which is characterized by dysfunction of the limbic system and by a long-term course with exacerbations. CIDP is a dysimmune disease leading to peripheral nervous system involvement, which belongs to a class of myelinopathies. The paper describes two clinical cases of a concurrence of chronic PILE and CIDP in middle-aged men who have symptomatic status epilepticus and iatrogenic complications. It characterizes difficulties in diagnosis and the clinical features of chronic herpes infection involving the central and peripheral nervous systems. The given clinical cases suggest that not only neurologists and epileptologists, but also resuscitation specialists and angiologists should be particularly alert to the pathology in question.

**Key words:** chronic parainfectious limbic encephalitis; sensory-predominant chronic inflammatory demyelinating polyneuropathy; diagnosis; herpesviruses; status epilepticus; complications

**Contact:** Tatiana Egorovna Popova; [tata2504@yanex.ru](mailto:tata2504@yanex.ru)

**For reference:** Popova TE, Shnayder NA, Petrova MM, et al. Herpesvirus-associated central and peripheral nervous system involvement: Two clinical cases. *Neurology, Neuropsychiatry, Psychosomatics*. 2015;7(2):28–34.

**DOI:** <http://dx.doi.org/10.14412/2074-2711-2015-2-28-34>

Вирусы семейства *Herpes viridae* относятся к ДНК-содержащим вирусам. Выделяют 8 различных вирусов этого семейства: вирус простого герпеса (ВПГ) 1-го и 2-го типа (ВПГ-1 и ВПГ-2); вирус опоясывающего лишая, или вирус герпеса человека (ВГЧ) 3-го типа (ВГЧ-3); ВГЧ 4-го типа, или вирус Эпштейна–Барр (ВЭБ); ВГЧ 5-го типа, или цитомегаловирус (ЦМВ); ВГЧ 6-го и 7-го типа (ВГЧ-6 и ВГЧ-7); ВГЧ 8-го типа, или вирус, ассоциированный с саркомой Капоши (ВГЧ-8) [1]. Антитела к ВЭБ обнаруживают у 60% детей первых 2 лет жизни и у 80–100% взрослых. По данным ВОЗ, выявление антител к ЦМВ в различных группах населения в мире в зависимости от социально-экономического положения составляет от 40 до 100% [2]. Антитела к ВПГ-1 и ВПГ-2 обнаруживаются у 90% населения [3]. Вирусы семейства герпеса могут приводить к первичному поражению организма с различной симптоматикой (от легкой до крайне тяжелых форм) и вторичному, при длительном персистировании, иммунодефициту, активируясь в ответ на иммуносупрессию [4]. Например, частота ВЭБ-ассоциированных поражений нервной системы, таких как энцефалит, менингит, миелит, церебеллит, острый рассеянный энцефаломиелит, синдром Гийена–Барре, достигает 0,4–7,3% [5–7]. Удельный вес герпес-вирусного энцефалита в структуре нейроинфекций составляет около 20%, а частота острого герпес-вирусного энцефалита – 2–2,5 случая на 1 млн населения в год. Большое число тяжелых нервно-психических осложнений заставляет уделять этой форме заболевания особое внимание [8, 9].

Параинфекционный лимбический энцефалит (ПИЛЭ), ассоциированный с вирусами семейства *Herpes viridae*, является одной из наиболее распространенных форм хронического герпес-вирусного энцефалита [10, 11]. ПИЛЭ вызван прямым вторжением в лимбическую область мозга инфекционного агента. Симптомы ПИЛЭ включают когнитивные расстройства (прежде всего, снижение памяти), эпилептические приступы, расстройства сна, нарушения психики [10–13]. Эпилептически приступы, носящие в начальной стадии заболевания фокальный характер, по мере прогрессирования заболевания могут принимать серийное и статусное течение [10, 11, 14]. Причиной развития эпилептического статуса в 11% случаев является нейроинфекция, при этом в группе пациентов 16–50 лет смертность достигает 16% [15]. Одним из тяжелых осложнений симптоматической эпилепсии на фоне ПИЛЭ является эпилептический статус, который требует неотложных медицинских манипуляций, включая катетеризацию магистральных вен для проведения инфузионной терапии в условиях отделения реанимации и интенсивной терапии. Более чем в 50% случаев острые тромбозы системы верхней полой вены обусловлены длительной катетеризацией [16]. По данным литературы, ежегодно в мире первичные острые венозные тромбозы диагностируются у 160 человек на 100 тыс. населения, а в Российской Федерации – не менее чем у 250 тыс. [17]. Такая высокая заболеваемость обусловлена тем, что флеботромбозы при эпилептическом статусе часто являются вторичными, становясь осложнениями лечебных манипуляций (катетеризация центральных вен) или различных заболеваний (онкологические процессы, тяжелая сочетанная травма, длительная иммобилизация, наркомания и т. д.). Учитывая тяжесть состояния пациентов с эпилептическим статусом и возможные осложнения,

включая ятрогенные, тактика их дальнейшего ведения значительно осложняется.

Еще одним патогенетическим аспектом поражения нервной системы при персистирующей герпес-вирусной инфекции является аутоиммунный механизм повреждения периферических нервов с развитием полиневропатии класса миелинопатий – преимущественно сенсорной (чаще) или моторно-сенсорной (реже) хронической воспалительной демиелинизирующей полиневропатии (ХВДП). Особый вклад в развитие ХВДП вносит ВЭБ [18, 19]. Преимущественно сенсорный вариант ХВДП составляет до 50% криптогенных полиневропатий, встречающихся на этапе первичного звена здравоохранения [20]. Пациенты с преимущественно сенсорной ХВДП в начальных стадиях болезни, как правило, активно не предъявляют жалоб, поэтому диагностика данного заболевания представляет некоторые трудности. При неврологическом осмотре и нейрофизиологическом обследовании выявляются нарушения температурной, болевой, вибрационной и проприоцептивной чувствительности [18].

В литературе последних лет появились отдельные сообщения о сочетанном поражении центральной и периферической нервной системы при хронических герпес-вирусных инфекциях [21–24], что делает актуальным дальнейшее изучение влияния вирусов герпеса на организм человека. Приводим два собственных клинических наблюдения сочетанного хронического герпес-вирусного поражения центральной и периферической нервной системы на фоне вторичного иммунодефицита у 2 мужчин молодого возраста, сельских жителей Красноярского края, региона с тяжелыми климатогеографическими условиями [25, 26].

### Клинический случай 1.

*Пациент В., 1969 года рождения (45 лет), впервые обратился за консультацией в Неврологический центр эпилептологии, нейрогенетики и исследования мозга Университетской клиники Красноярского государственного медицинского университета (НЦ УК) в августе 2014 г. Пациента сопровождала супруга в связи с выраженностью эмоционально-волевых и когнитивных нарушений.*

*Пациент, житель села, страдает хронической ВПГ-инфекцией в течение последних 4–5 лет с обострениями лабиального герпеса более 4–5 раз в год после незначительных переохлаждений, особенно в холодное время года. За медицинской помощью не обращался.*

*С осени 2013 г. состояние постепенно ухудшалось: появились вегетативно-висцеральные кризы с тахикардией, страхом, тревогой, гипервентиляцией, субфебрильной лихорадкой, короткой продолжительности (до 1 мин), по поводу которых неоднократно обращался к неврологам и терапевтам по месту жительства. Иногда после приступов отмечались мелкоточечные высыпания геморрагического типа на коже конечностей и туловища, клинический диагноз уточнен не был. Пациент продолжал работать охранником. Отмечал выраженную астению и усиление тревожного синдрома. Весной 2014 г. состояние ухудшилось – приступы стали чаще и продолжительнее (максимально до 10 мин). 23.05 ночью развилась серия вегетосенсорных приступов, постепенно нарастало угнетение сознания, пациент перестал отвечать на вопросы супруги, после чего возник вторично-генерализованный*

тонико-клонический приступ. Бригадой скорой медицинской помощи госпитализирован в стационар, где находился на лечении с диагнозом «судорожный синдром неясной этиологии». Магнитно-резонансная томография (МРТ) головного мозга: признаки структурных изменений в проекции гиппокампа, миндалевидного тела, парагиппокампальных извилин с обеих сторон, больше слева, с явлениями перифокального отека в области медиобазальных отделов височных и лобных долей больших полушарий головного мозга, умеренная наружная за-местительная гидроцефалия. Асимметрия кровотока по поперечному и сигмовидному синусам и яремной вене за счет снижения справа. Заочно пациент проконсультирован нейрохирургом Краевой клинической больницы в связи с подозрением на объемное образование глиального ряда. Выписан под наблюдение невролога поликлиники по месту жительства. В дальнейшем объемное образование исключено и назначена противэпилептическая терапия препаратом вальпроевой кислоты (депакин хроно) с титрацией дозы до 1500 мг/сут в комбинации с ламотриджином (ламиктал, дозу которого пациент не помнил), что привело к учащению и утяжелению эпилептических приступов. В августе по неотложным показаниям повторно госпитализирован в соматическое отделение центральной районной больницы (ЦРБ), где установлен диагноз: «симптоматическая эпилепсия, эпилептический статус; прогрессирующий склероз обеих гиппокамповых извилин, больше слева, с эпилептиформным синдромом. Дифференциальный диагноз: лимбический энцефалит. Сопутствующий диагноз: остеохондроз шейного отдела позвоночника, синдром цервикокраниалгии; язвенная болезнь двенадцатиперстной кишки вне обострения; хронический обструктивный бронхит; гипертоническая болезнь III стадии, риск сердечно-сосудистых осложнений 3; подкожный флебит вен локтевого сгиба справа».

Для уточнения клинического диагноза и тактики лечения пациент направлен неврологом ЦРБ на амбулаторную консультацию в НЦ УК. Пациент принимал депакин хроно по 500 мг 2 раза в день в 15.00 и 23.00 ч. Однако на фоне терапии эпилептические приступы наблюдались ежедневно, протекали серийно, учащались в ночное время, присоединились расстройства краткосрочной и рабочей памяти, изменения эмоционально-волевой сферы, нарастала выраженность тревожного синдрома, был значительно нарушен ночной сон (поверхностный, с затруднением засыпания, частыми пробуждениями, нарушением эффективности сна), отмечалась дневная гиперсомния. Наблюдались появление свежих пузырьковых высыпаний в области губ, а также отечность, боль и расширение вен в области правой руки на уровне плеча, предплечья и кисти. Через 3–4 дня присоединился кашель, вначале сухой, затем влажный малопродуктивный с выделением мокроты с прожилками крови, появилась гипертермия до 38,5 °С. По месту жительства не были проведены УЗИ вен, анализ крови на гемостаз, дифференциальная диагностика для исключения тромбоза легочной артерии (ТЭЛА).

При обследовании состояние 1-й степени тяжести, сознание ясное, пациент ориентирован в месте, времени и собственной личности, отмечается астения, голос тихий, общий фон настроения угнетен, на вопросы отвечает односложно. При уточнении данных анамнеза просит помощи у супруги в связи с нарушением краткосрочной и среднесрочной памяти. Не помнит, что ел на завтрак, какие и когда принимал лекарства. Умеренно повышен уровень ситуативной и личностной

тревожности. Беспокоен, потирает отекающую правую верхнюю конечность, неоднократно сообщает о болевом синдроме и отечности руки, покашливает, кашель малопродуктивный с трудно отделяемой мокротой. Визуально отмечается отечность плеча, предплечья и кисти правой верхней конечности, подкожные вены расширены, полнокровны, кубитальная вена напряжена, локальная гиперемия правой верхней конечности, температура тела повышена до 38,4 °С.

При исследовании черепных нервов отмечено некоторое ослабление фотореакции с обеих сторон, глазодвигательных расстройств нет, сомнительный симптом Манна–Гуревича, чувствительность на лице сохранена, мимическая мускулатура интактна, бульбарных нарушений нет. Мышечная сила — до 5 баллов, без асимметрии сторон, рефлексы с рук умеренные (кубитальные рефлексы асимметричны за счет снижения справа на фоне болевого синдрома, обусловленного тромбозом кубитальной вены), с ног коленные рефлексы низкие, ахилловы рефлексы угнетены с обеих сторон, без отчетливой асимметрии. Легкое пошатывание в позе Ромберга, явления сенситивной атаксии, затруднены стояние и ходьба на пятках. Расстройства чувствительности по полиневропатическому типу в виде гиперестезии с уровня коленных суставов с нарастанием выраженности чувствительных расстройств с уровня средней трети голени, с появлением дизестезии на уровне стоп. Микоз кожи стоп.

Клинический диагноз. Основное заболевание: симптоматическая височно-долевая медиобазальная эпилепсия с простыми и комплексными вегетосенсорными и психомоторными приступами с автоматизмами и без автоматизмов, одиночным статусом вторично-генерализованных тонико-клонических приступов, прогрессивный тип течения, фармакорезистентная. Нежелательные лекарственные явления: вальпроат- и ламотриджин-индуцированная аггравация эпилептических приступов (в анамнезе). Фоновая патология: хронический паринфекционный (герпес-вирусный) лимбический энцефалит с двусторонним асимметричным (преобладающим слева) поражением медиобазальных отделов височной и лобных долей больших полушарий, ремиттирующий тип течения, с психическими психиатрическими (эмоционально-волевыми, поведенческими, когнитивными) расстройствами, вторичной инсомнией тяжелой степени с нарушением структуры, стабильности и продолжительности ночного сна. Хроническая воспалительная дистальная периферическая полиневропатия нижних конечностей 2-й степени тяжести, сенсорный вариант. Хроническая герпес-вирусная инфекция, рецидивирующий лабиальный герпес, обострение со сливными очагами в области угла рта справа и нижней губы слева. Острый флеботромбоз подключичной вены справа, отек правой верхней конечности, умеренно выраженный болевой синдром. Группа риска ТЭЛА, инфарктная пневмония? Персистирующая лихорадка. Микоз кожи стоп.

Неврологом-эпилептологом НЦ УК пациент экстренно госпитализирован с подозрением на ТЭЛА в отделение сосудистой хирургии круглосуточного краевого стационара. Данных в пользу ТЭЛА не выявлено. Основной клинический диагноз подтвержден.

## Клинический случай 2.

**Пациент М.**, 1982 года рождения (32 года), житель села, впервые обратился в НЦ УК в сентябре 2014 г. На прием пришел в сопровождении матери.



*Жалобы (со слов пациента и его матери): на приступы на фоне сохраненного, частично измененного или флуктуирующего уровня сознания с тоническими асимметричными судорогами жевательной мускулатуры, с повторными вывихами левого височно-нижнечелюстного сустава или с насильственным поворотом головы и глаз вправо, подергиваниями мышц верхних и нижних конечностей, затруднением дыхания. Приступы возникают до 2 раз в месяц, провоцируются обострением хронической патологии носо- и ротоглотки (хронического тонзиллита, хронического гайморита, повторными острыми респираторными вирусными инфекциями, которые беспокоят часто и носят в последние годы затяжной характер), хроническим сокращением продолжительности (частичной депривацией) ночного сна из-за затруднения засыпания вечером с выраженной сонливостью и астенизацией в дневное время. Приступы сохраняются на фоне регулярного приема противоэпилептических препаратов. В течение последних 5 лет регулярно принимает препараты вальпроевой кислоты, при этом по льготе часто происходят замены внутри данной фармакологической группы (генерик — бренд — генерик — генерик), что также провоцирует учащение вторично-генерализованных судорожных приступов, чаще при переходе на прием генериков или с приема одного генерика на другой. В связи с этим по согласованию с лечащим врачом по месту жительства пациент в течение последних 6 мес получает депакин хроно в дозе 1500 мг/сут, на фоне лечения простые и комплексные фокальные приступы сохраняются, вторично-генерализованные приступы наблюдаются в среднем на 25% реже.*

*Пациент родился от 2-й беременности, 1-х родов. Течение беременности без особенностей, роды срочные, через естественные родовые пути, масса тела при рождении — 3700 г, длина тела — 56 см. Закричал сразу, приложен к груди в родовом зале, вскармливание грудное. Развитие до 4 лет по возрасту (психомоторное и речевое), но был ослабленным, часто болел простудными заболеваниями верхних дыхательных путей, у иммунолога не наблюдался. Отмечались редкие обострения лабиального герпеса. В возрасте 4 лет на фоне затяжного течения риносинусита — дебют эпилепсии с комплексных психомоторных и адверсивных приступов с вторичной генерализацией. Пациент поставлен на диспансерный учет у психиатра-эпилептолога Краевого психоневрологического диспансера. В детстве получал нерациональную полихимиотерапию (смесь Серейского + люминал + финлепсин) без отчетливого позитивного влияния на течение и прогрессирование эпилепсии, с развитием нежелательных лекарственных явлений в виде присоединения когнитивных расстройств, нарушений обучаемости и снижения интеллекта с периода старшей группы детского сада. По решению педагогической комиссии учился во вспомогательной школе, с трудом осваивал программу 1-го класса, после чего из-за эпилептических приступов и нарушений обучаемости переведен на обучение на дому, окончил 8 классов. В межприступный период активно участвовал в жизни школы, поддерживал детей-инвалидов. В течение последних лет получает препараты вальпроевой кислоты в дозе 1500 мг/сут, частота приступов и их тяжесть прежние.*

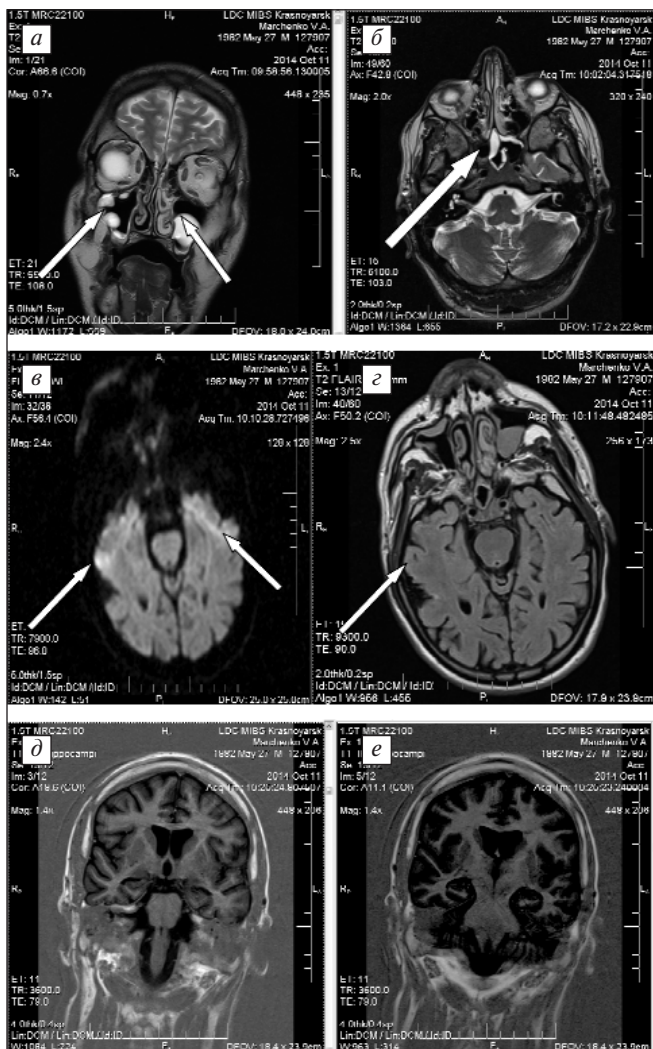
*Однако в последние годы пациент чаще и тяжелее болен воспалительными заболеваниями верхних дыхательных путей, которые носят затяжной характер, появились нарушение носового дыхания, храп во сне. Впервые на фоне обост-*

*рения хронического полисинусита с затяжным течением у пациента развились серийные комплексные фокальные и вторично-генерализованные приступы в середине сентября 2014 г., в связи с чем он госпитализирован бригадой скорой медицинской помощи в ЦРБ, где на фоне внутривенных инфузий препаратов (каких — неизвестно) отмечено развитие серии вторично-генерализованных судорожных приступов (со слов матери). Через несколько дней после внутривенной инфузионной терапии зафиксирована серия эпилептических статусов с развитием отека головного мозга. Переведен в реанимационное отделение, где находился в состоянии медикаментозной комы (общая анестезия в условиях искусственной вентиляции легких). Течение статусного периода осложнено развитием пролежней пяточных областей, тромбофлебитом плечевых и кубитальных вен.*

*При обследовании состояние по основному заболеванию 1-й степени тяжести, пациент в сознании, заторможен, выраженные когнитивные нарушения, умеренное снижение интеллекта, астения. Однако в целом доброжелателен. Речь заторможенная, односложная, обращенную речь понимает. В области пяточных областей — пролежни 4-й степени с замедленной эпителизацией. По ходу плечевых и кубитальных вен с обеих сторон — локальное покраснение кожи, плотные локальные отеки, утолщение вен и их болезненность при пальпации и активных движениях руками, в связи с чем пациент стремится минимально двигаться. Носовое дыхание затруднено, покашливает, кашель малопродуктивный. Пальпируются увеличенные и болезненные лимфатические узлы шейной группы без тенденции к слиянию. Лицо бледное, темные круги под глазами.*

*Исследование черепных нервов — анизокория (правосторонний умеренный мидриаз), фотореакции справа ослаблены, горизонтальный нистагм при взорах в стороны. Болезненность при пальпации точек выхода первой-второй ветвей тройничного нерва слева, с локальной разлитой гиперемией этих точек после пальпации. Бульбарных нарушений нет, но отмечается назолалия из-за «заложенности» носа. Парезов и параличей нет, рефлексы негрубо диффузно ослаблены. В позе Ромберга с закрытыми глазами пошатывается. Гипестезия на уровне кистей и стоп по типу «перчаток» и «носков». Диффузный гипергидроз, преобладающий на уровне кистей и стоп, умеренный дистальный акроцианоз. Менингеальных знаков нет. Тазовые функции контролирует.*

*Иммуноферментный анализ крови на антитела к вирусам герпеса, авидность антител: умеренное повышение титров антител к ЦМВ, ВЭБ, ВПГ-1, авидность антител высокая. УЗИ вен верхних конечностей: окклюзирующий тромбоз правой кубитальной вены без флотации с переходом на поверхностную латеральную вену плеча. Ангиохирургом рекомендована местная терапия. Консультация оториноларинголога: рекомендована эндоскопическая санация придаточных пазух носа в условиях специализированного отделения. Консультация гнойного хирурга: рекомендовано лечение пролежней пяток в стационарных условиях по месту жительства. Высокоточная МРТ головного мозга по программе эпилепсии (октябрь 2014 г.): посттравматические и поствоспалительные кистозно-атрофические изменения, преимущественно в правой височной доле, риносинусопатия с множественными кистами верхнечелюстных пазух, отеком слизистой оболочки решетчатого лабиринта и основной пазухи (рис. 1, а — е).*



**MPT** головного мозга больного М., 32 лет: а – в левой верхнечелюстной пазухе – крупная киста слизистой оболочки размером 2,6х1,8 см, мелкие кисты в правой верхнечелюстной пазухе, гипертрофия носовой раковины слева (стрелки); б – неравномерное утолщение, усиление интенсивности сигнала по T2 от слизистой оболочки основной, верхнечелюстной пазух, клеток решетчатой кости за счет подушкообразного отека (стрелка); в, г – сканирование в режимах FLAIR + DWI и T2 + FLAIR. В правой височной доле интрасубкортикально определяется зона посттравматических кистозно-атрофических изменений, размером 1,5х2,5х1,3 см, с участками отложений гемосидерина, незначительными явлениями перифокального глиоза, с неровными нечеткими контурами (стрелки); д, е – отмечаются единичные расширенные пространства Вирхова–Робина преимущественно в медиобазальных отделах височных долей. Боковые желудочки умеренно несимметрично расширены. Субарахноидальные пространства значительно неравномерно расширены по конвексальной поверхности мозга и в области боковых щелей

Видео-ЭЭГ-мониторинг (3 ч): зарегистрированы устойчивый доминантный фокус эпилептиформной активности высокой мощности в левой височной области с тенденцией к латерализации и феноменом вторичной билатеральной синхронизации; субдоминантный фокус эпилептиформной активно-

сти умеренной мощности в соименных отделах правого полушария головного мозга с феноменом вторичной билатеральной синхронизации. При параллельном респираторном мониторинге с пульсоксиметрией зафиксировано 5 эпизодов гипопноэ, продолжительностью до 15 с, 4 эпизода десатурации с минимальной сатурацией 88% (норма 94–98%).

Пациент проконсультирован сосудистым хирургом, данных, свидетельствующих о ТЭЛА, не выявлено.

Клинический диагноз. Основное заболевание: симптоматическая (параинфекционная) фокальная (височно-долевая) эпилепсия с умеренными по частоте простыми и комплексными соматомоторными и психомоторными приступами, комплексными адверсивными приступами, вторично-генерализованными тонико-клоническими приступами, с тенденцией к серийному и статусному течению, фармакорезистентная. Эпилептический статус (23–26.09), осложненный отеком головного мозга. Осложнения: привычный вывих левого височно-нижнечелюстного сустава. Повторные закрытые черепно-мозговые травмы во время падений при вторично-генерализованных эпилептических приступах с кистозно-глиозно-атрофическими изменениями в интрасубкортикальных отделах правой височной доли. Заместительная смешанная гидроцефалия. Латероventрикулоасимметрия. Подострый постинфекционный тромбоз без признаков флотации кубитальной вены справа с переходом на поверхностную латеральную вену плеча. Пролежни 4-й степени обеих пяточных областей. Сопутствующий диагноз: хроническая воспалительная демиелинизирующая полиневропатия, преимущественно сенсорный вариант, 1-й степени тяжести, впервые выявленная. Фоновое заболевание: хронический риногенный параинфекционный лимбический энцефалит с асимметричным двусторонним поражением височных и лобных долей больших полушарий, медленно-прогредиентное течение, с эмоционально-волевыми и поведенческими нарушениями, нарушением обучаемости и умеренным снижением интеллекта, ремиттирующий тип течения. Хронический гиперпластический двусторонний асимметричный (больше слева) гайморитомидосфеноидит с формированием кист верхнечелюстных пазух, больше слева (крупная киста в левой верхнечелюстной пазухе), вялотекущее обострение с нарушением носового дыхания, ринохопатией. Синдром апноэ/гипопноэ легкой степени. Хронический гнойный тонзиллит, рецидивирующее течение, ремиссия. Хроническая герпес-вирусная микст-инфекция (ВЭБ, ЦМВ, ВПГ-1), рецидивирующий лабиальный герпес, обострение. Вторичный иммунодефицит с инфекционным синдромом и нарушением формирования специфического противовирусного и противобактериального ответа.

С учетом плохой переносимости препаратов вальпроевой кислоты и тенденции к аггравации эпилептических приступов на фоне попыток наращивания суточной дозы пациенту рекомендовано снизить дозу депакина хроно с 1500 до 1000 мг/сут и начать прием трилептала (окскарбазепин) с медленной титрацией со 150 до 600 мг/сут. На фоне этой терапии в течение месяца отмечены купирование вторично-генерализованных приступов и урежение комплексных фокальных приступов более чем на 50%. Пациент поставлен на диспансерный учет у иммунолога, сосудистого хирурга, оториноларинголога с дальнейшим решением вопроса об эндоскопическом лечении хронической патологии придаточных пазух носа в плановом порядке. Проведено нейрофизиологическое обследование по протоколу преимущественно сенсорной ХВДП (стимуляционная электромиография, компьютерная

паллестезиометрия, компьютерная термосенсометрия), диагноз подтвержден.<sup>1</sup>

**Заключение.** Вирусы герпеса могут оказывать как прямое воздействие на структуры нервной системы с развитием хронического энцефалита, так и опосредованное, вызывая иммуноопосредованное поражение периферической нервной системы в форме преимущественно сенсорной ХВДП. У пациентов с иммунодефицитом возможно одновременное развитие двух патологических процессов, что определяет тяжесть состояния. Одним из проявлений хронического ПИЛЭ является симптоматическая фокальная медиобазальная эпилепсия, которая при нерациональной противоэпилептической терапии

осложняется эпилептическим статусом или серийным течением приступов. Внутривенная инфузионная терапия эпилептического статуса, сопровождающаяся катеризацией вен, обездвиживанием, может осложняться острыми венозными тромбозами системы верхней полой вены, что требует пристального внимания за стоянием пациента и проведения дополнительных методов параклинической диагностики с учетом повышения риска ТЭЛА. Представленные клинические наблюдения свидетельствуют о том, что рассматриваемая патология требует особой осторожности не только от врачей-неврологов, эпилептологов, но и от реаниматологов, ангиохирургов.

<sup>1</sup>Оба пациента были осмотрены неврологом-эпилептологом нашего центра после выписки из круглосуточного стационара ЦРБ, куда они были доставлены бригадой скорой медицинской помощи по неотложным показаниям в период обострения. В выписных эпикризах значилось, что люмбальная пункция проводилась, но патологических изменений не выявлено, однако исследование ликвора на полимеразную цепную реакцию (ПЦР) к герпес-вирусам в ЦРБ не было выполнено из-за технической недоступности данной методики. Поскольку пациенты обращались к нам уже через 10–14 дней после начала острого периода, повторная люмбальная пункция не проводилась. Метод ПЦР-диагностики рекомендуется использовать параллельно с серологическим исследованием крови и ликвора преимущественно в первые 10–14 дней острой фазы болезни. Кроме того, результаты ПЦР могут быть псевдонегативными или псевдопозитивными даже при остром герпес-вирусном энцефалите, поэтому параллельное исследование антител к герпес-вирусам при хроническом герпес-вирусном энцефалите повышает информативность исследования [27], что было нами осуществлено. В настоящее время показано, что ПЦР-детекция ДНК вируса в ликворе при хроническом герпес-вирусном энцефалите, ассоциированном с герпес-вирусной нейроинфекцией, может давать ложноотрицательные результаты [28–30].

## ЛИТЕРАТУРА

- Britton Ph, Jones Ch. Central nervous system herpesvirus infections. *Paediatrics an child health*. 2013;24(6):248–54.
- Симованьян ЭН, Денисенко ВБ, Бовтало ЛФ, Григорян АВ. Эпштейн-Барр-вирусная инфекция у детей: современные подходы к диагностике и лечению. *Лечащий Врач*. 2007;(7):36–41. [Simovan'yan EN, Denisenko VB, Bovtalo LF, Grigoryan AV. Epstein-Barr virus infection in children: current approaches to diagnosis and treatment. *Lechaschiy vrach*. 2007;(7):36–41. (In Russ.)].
- Lafferty WE. The changing epidemiology of HSV-1 and HSV-2 and implications for serological testing. *Herpes*. 2002 Jul;9(2):51–5.
- Granerod J, Ambrose HE, Davies NW, et al. Causes of encephalitis an differences in their clinical presentations in England: a multicentre, population-based prospective study. *Lancet Infect Dis*. 2010 Dec;10(12):835–44. doi: 10.1016/S1473-3099(10)70222-X. Epub 2010 Oct 15.
- Ono J, Shimizu K, Harada K, et al. Characteristic MR features of encephalitis caused by Epstein-Barr virus: a case report. *Pediatr Radiol*. 1998 Aug;28(8):569–70.
- Hagemann G, Mentzel HJ, Weisser H, et al. Multiple reversible MR signal changes caused by Epstein-Barr virus encephalitis. *AJNR Am J Neuroradiol*. 2006 Aug;27(7):1447–9.
- Moritani T, Capizzano A, Kirby P, Policeni B. Viral Infections and White Matter Lesions. *Radiol Clin North Am*. 2014 Mar;52(2):355–82. doi: 10.1016/j.rcl.2013.11.001. Epub 2013 Dec 22.
- Крыжановская СВ, Шнайдер НА. Этиопатогенез хронизации поражения центральной нервной системы при герпетической инфекции. *Вестник Клинической Больницы* №51. 2010;3(10):38–48. [Kryzhanovskaya SV, Shnaider NA. Etiopathogenesis of chronic damage of the central nervous system during herpetic infection. *Vestnik klinicheskoy bolnitsyi* № 51. 2010;3(10):38–48. (In Russ.)].
- Gabilondo I, Saiz A, Galan L, et al. Analysis of relapses in antiNMDAR encephalitis. *Neurology*. 2011 Sep 6;77(10):996–9. doi: 10.1212/WNL.0b013e31822cfc6b. Epub 2011 Aug 24..
- Шнайдер НА, Панина ЮС, Дмитренко ДВ и соавт. Параинфекционный лимбический энцефалит, ассоциированный с вирусами семейства Herpes viridae. *Проблемы женского здоровья*. 2014;(1):58–69. [Shnaider NA, Panina YuS, Dmitrenko DV, et al. Parainfectious limbic encephalitis associated Herpes viridae viruses. *Problemy zhenskogo zdorov'ya*. 2014;(1):58–69. (In Russ.)].
- Шнайдер НА, Панина ЮС, Попова ТЕ. Клинический случай псевдотуморозного хронического параинфекционного лимбического энцефалита. *Неврология, нейропсихиатрия, психосоматика*. 2014;(3):49–54. [Shnaider NA, Panina YuS, Popova TE. A clinical case of pseudotumorous chronic parainfectious limbic encephalitis *Nevrologiya, neiro-psikhiatriya, psikhosomatika* = *Neurology, Neuropsychiatry, Psychosomatics*. 2014;(3):49–54. DOI: http://dx.doi.org/10.14412/2074-2711-2014-3-49-54 (In Russ.)].
- Gotkine M, Ben-Hur T, Vincent A, Vaknin-Dembinsky A. Limbic encephalitis presenting as a post-partum psychiatric condition. *J Neurol Sci*. 2011 Sep 15;308(1–2):152–4. doi: 10.1016/j.jns.2011.06.017. Epub 2011 Jun 25.
- Shah K, Iloh N, Tabares P, et al. Limbic encephalitis and psychosis. *Gen Hosp Psychiatry*. 2013 Nov-Dec;35(6):682.e1–2. doi: 10.1016/j.genhosppsych.2013.05.005. Epub 2013 Jul 5.
- Ravizza T, Gagliardi B, Noe F et al. Innate and adaptive immunity during epileptogenesis and spontaneous seizures: evidence from experimental models and human temporal lobe epilepsy. *Neurobiol Dis*. 2008 Jan;29(1):142–60. Epub 2007 Aug 31.
- Ozdilek B, Midi I, Agan K, Bingol CA. Episodes of status epilepticus in young adults: Etiologic factors, subtypes, and outcomes. *Epilepsy Behav*. 2013 May;27(2):351–4. doi: 10.1016/j.yebeh.2013.02.023. Epub 2013 Mar 27.
- Марушак ЕА, Зубарев АР. Особенности ультразвуковой диагностики острых венозных тромбозов в условиях многопрофильного стационара. *Ультразвуковая и функциональная диагностика*. 2010;(5):64–71. [Marushchak EA, Zubarev AR. The Characters of acute venous thrombosis ultrasound diagnosis. *Ul'trazvukovaya i funktsional'naya diagnostika*. 2010;(5):64–71. (In Russ.)].
- Щеголев АА, Аль-Сабунчи ОА, Квити-вадзе ГК, Жданова ОА. Острые тромбозы магистральных вен: Методические рекомендации. Москва: РГМУ; 2005. 23 с.



- [Shchegolev AA, Al'-Sabunchi OA, Kvitivadze GK, Zhdanova OA. *Ostrye trombozy magistral'nykh ven: Metodicheskie rekomendatsii* [Acute thrombosis of major veins: Guidelines]. Moscow: RGMU; 2005. 23 p.].
18. Попова ТЕ, Шнайдер НА, Петрова ММ, Николаева ТЯ. Сенсорные варианты хронической воспалительной демиелинизирующей полиневропатии. Справочник врача общей практики. 2014;(9):47–54. [Popova TE, Shnaider NA, Petrova MM, Nikolaeva TYa. Sensory variants of chronic inflammatory demyelinating polyneuropathy. *Spravochnik vracha obshchei praktiki*. 2014;(9):47–54 (In Russ.)].
  19. Lü nemann JD, Tackenberg B, Stein A, et al. Dysregulated Epstein-Barr virus infection in patients with CIDP. *J Neuroimmunol*. 2010 Jan 25;218(1–2):107–11. doi: 10.1016/j.jneuroim.2009.11.003. Epub 2009 Nov 24.
  20. Chin RL, Latov N, Sander HW, et al. Sensory CIDP presenting as cryptogenic sensory polyneuropathy. *J Peripher Nerv Syst*. 2004 Sep;9(3):132–7.
  21. Soulillou A, Larabi K, Lucchini-Lecomte MJ, et al. Herpes encephalo-polyneuropathy. *Presse Med*. 2013;42(4 Pt 1):472–474. doi: 10.1016/j.lpm.2012.06.020
  22. Shinjo SK, de Carvalho JF. Charcot's arthropathy secondary to herpetic encephalitis sequelae: an unusual presentation. *Rheumatol Int*. 2010 May;30(7):973–5. doi: 10.1007/s00296-009-1011-7. Epub 2009 Jun 18.
  23. Waragai M, Yagishita T, Satoh A, et al. [Meningoencephalitis associated with polyradiculoneuropathy with increased HSV IgG antibody - report of three cases. *No To Shinkei*. 1993 Dec;45(12):1167–72. (In Japan.)].
  24. Fä rkkilä M, Koskineemi M, Vaheri A. Clinical spectrum of neurological herpes simplex infection. *Acta Neurol Scand*. 1993 Apr;87(4):325–8.
  25. Прахин ЕИ. Медико-биологические аспекты здоровья детей на Севере. Сибирское медицинское обозрение. 2002;21(1):3–7. [Prakhin EI. Medical-biological aspects of children's health at the Nord. *Sibirskoe meditsinskoe obozrenie*. 2002;21(1):3–7. (In Russ.)].
  26. Юшков БГ, Климин ВГ. Актуальные вопросы и перспективы развития иммунопатологии. Сибирское медицинское обозрение. 2007;44(3):3–7. [Yushkov BG, Klimin VG. Actual questions an perspective of development of immunopathophysiology. *Sibirskoe meditsinskoe obozrenie*. 2007;44(3):3–7. (In Russ.)].
  27. Деконенко ЕП. Сложности диагностики острых нейроинфекций на догоспитальном этапе. Альманах клинической медицины. 2001;(4):48–52. [Dekonenko EP. Problems in the diagnosis of acute neuroinfections in the prehospital phase. *Al'manakh klinicheskoi meditsiny*. 2001;(4):48–52. (In Russ.)].
  28. Ahmed R, Kiani IG, Shah F, et al. Herpes simplex encephalitis presenting with normal CSF analysis. *J Coll Physicians Surg Pak*. 2013 Nov;23(10):815–7. doi: 11.2013/JCPSP815817.
  29. Adler AC, Kadimi S, Apaloo C, Marcu C. Herpes simplex encephalitis with two false – negative cerebrospinal fluid PCR tests and review of negative PCR results in the clinical setting. *Case Rep Neurol*. 2011 May;3(2):172–8. doi: 10.1159/000330298. Epub 2011 Aug 4.
  30. De Tiege X, Rozenberg F, Burlot K, et al. Herpes simplex encephalitis: diagnostic problems and late relapse. *Dev Med Child Neurol*. 2006 Jan;48(1):60–3.

Работа выполнена при поддержке Красноярского краевого фонда поддержки научной и научно-технической деятельности, проект «Диагностика нарушений вибрационной и температурной чувствительности при хронических периферических полиневропатиях в Красноярском крае» в рамках конкурса научных проектов авторских коллективов студентов и аспирантов под руководством молодых ученых.

Авторы несут полную ответственность за предоставление окончательной версии рукописи в печать. Все авторы принимали участие в разработке концепции статьи и написании рукописи. Окончательная версия рукописи была одобрена всеми авторами.