

## ГЕАНГИОМЫ МЯГКИХ ТКАНЕЙ ЧЕЛЮСТНО-ЛИЦЕВОЙ ОБЛАСТИ У ДЕТЕЙ: КЛИНИКО-МОРФОЛОГИЧЕСКАЯ ХАРАКТЕРИСТИКА

Белоконь С.А.

Высшее государственное учебное заведение Украины “Украинская медицинская стоматологическая академия”, Полтава, Украина

*По данным литературных источников, гемангиомы мягких тканей челюстно-лицевой области, являясь актуальной проблемой челюстно-лицевой хирургии, вызывают интерес учёных относительно этиопатогенеза и клинико-морфологических особенностей строения.*

*В статье представлены результаты проведенных клинических исследований о встречаемости и симптоматике гемангиом мягких тканей челюстно-лицевой области у детей. На 26 препаратах, изготовленных с послеоперационного материала, рассмотрены морфологические особенности разных форм гемангиом указанной локализации. Результаты собственных исследований сопоставлены с соответствующими данными литературных источников.*

**Ключевые слова:** гемангиома, челюстно-лицевая область, дети.

**Введение.** По данным литературных источников, в структуре всех новообразований человека 29% составляют доброкачественные опухоли (ДО) и опухолеподобные образования мягких тканей лица и шеи с огромной долей их встречаемости (41,38-75,86%) в челюстно-лицевой области (ЧЛО) именно у детей с преобладанием новообразований, возникающих из производных мезенхимы. В то же время среди онкологических заболеваний ЧЛО у детей 55-62% занимают опухоли мягких тканей лица [1, 3, 5, 9, 13].

На наш взгляд, отдельного внимания среди ДО мягких тканей ЧЛО у детей заслуживают гемангиомы (ГА), в 80% случаев локализующиеся именно на лице и голове, являясь врожденными дисонтогенетическими процессами, возникающими в эмбриональном периоде как порок развития эндотелия пролиферирующих сосудов [2, 8]. По статистическим данным, частота такой патологии у детей в Украине, в отличие от взрослых, в последние годы значительно возросла [5, 10].

Учитывая этиопатогенез ГА, становится понятным наиболее частое их выявление сразу после рождения ребёнка (80% случаев) или в первые месяцы жизни (10% случаев) [11]. Интересно, что они выявляются у 1,1-2,6% новорожденных, а у недоношенных детей частота их встречаемости возрастает до 20-22% [1, 8, 10].

**Цель исследования** – сопоставление существующих точек зрения с собственными наработками касательно частоты встречаемости и клинико-морфологических особенностей гемангиом мягких тканей челюстно-лицевой области у детей.

**Материалы и методы исследования.** В ходе исследования нами проведен анализ фундаментальных научных трудов и публикаций в периодических изданиях касательно указанных вопросов.

Сотрудниками кафедры детской хирургической стоматологии с пропедевтикой хирургической стоматологии детально изучены 2782 истории стационарных пациентов, которые находились на лечении в хирургическом отделении детской городской клинической больницы г.Полтавы с 2002 по 2012 гг. с целью определения частоты и структуры доброкачественных новообразований челюстно-лицевой области у детей [12].

Клиническая часть исследования касается 26 детей в возрасте от 2-х месяцев до 15-ти лет, которые находились на лечении по поводу гемангиом мягких тканей ЧЛО в клинике кафедры детской хирургиче-

ской стоматологии на базе хирургического отделения детской городской клинической больницы г. Полтавы на протяжении 2005-2011 гг. При этом мальчиков было 14 (53,85%), девочек – 12 (46,15%).

Всем пациентам проводилось лечение, адекватное нозологической форме заболевания.

Морфологические особенности разных форм гемангиом мягких тканей ЧЛО у детей изучены на 26 препаратах, изготовленных из послеоперационного материала по общепринятым методикам [6].

**Результаты исследования и их обсуждение.** Согласно архивным данным, дети с доброкачественными образованиями мягких тканей ЧЛО составили 7,4% от общего числа пациентов хирургического отделения ДГКБ г. Полтавы за указанный период, а в структуре ДО мягких тканей лица и шеи второе место после дермоидных кист (32,6%) занимали гемангиомы (26,0%) [12], локализация которых представлена в табл. 1.

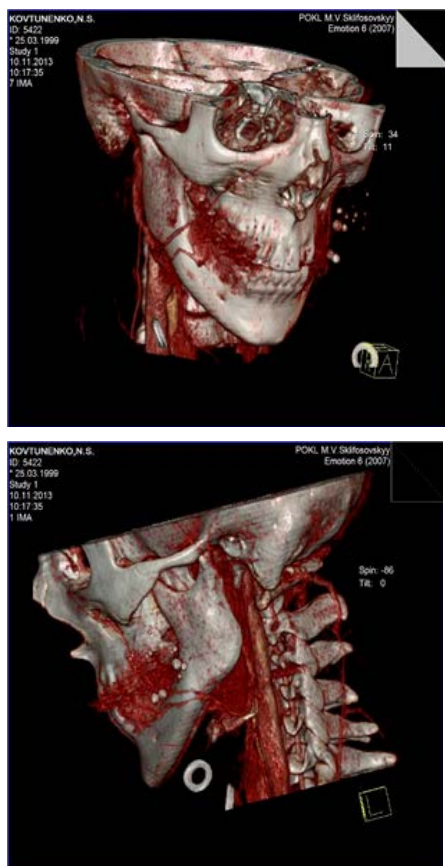
**Таблица 1** – Локализация гемангиом мягких тканей ЧЛО у детей

№ п/п	Анатомическая область	Количество случаев	
		абс.	%
1	Нижняя губа	6	23,1
2	Щека	4	15,4
3	Верхняя губа, нос	3	11,5
4	Поднижнечелюстная область, шея	3	11,5
5	Лоб, волосистая часть головы	3	11,5
6	Орбита и надбровные дуги	2	7,7
7	Половина лица	2	7,7
8	Язык	1	3,9
9	Несколько анатомических областей	2	7,7

При этом исследователи отмечают, что излюбленной локализацией ГА являются щеки и боковая поверхность носа, носо-губная борозда и губы [1, 4, 8, 11].

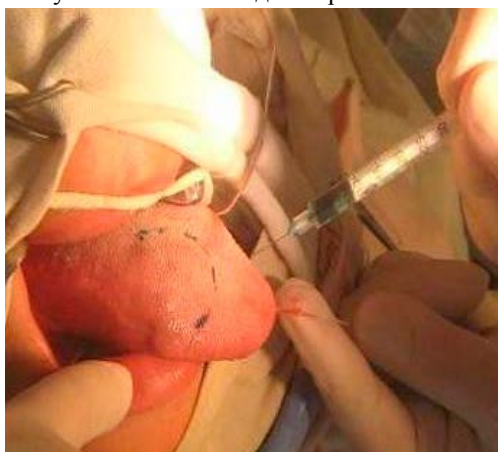
Пациенты и их родители всегда констатировали медленный безболезненный рост визуально определяемой опухоли. В отдельных случаях для установления окончательного клинического диагноза и определения объёма хирургического вмешательства использовались дополнительные методы обследования [8, 10, 11, 13], в частности диагностическая пункция, компьютерная томография или ангиография (рис. 1).

Согласно нашим наблюдениям, наибольшие трудности в диагностике, сопровождающиеся высокой вероятностью послеоперационных осложнений, возни-



**Рисунок 1 - Компьютерная томограмма ребёнка с гроздевидной венозной гемангиомой левой щеки (в сосудистом новообразовании определяются флеболиты)**

кают в случаях гемангиом с локализацией на языке (рис. 2), что тесно связано с их топографо-анатомическим расположением, а длительный бессимптомный рост, усугубляя ситуацию, может привести к выявлению опухоли в более поздние сроки.



**Рисунок 2 - Ребёнок с гемангиомой языка (перед началом оперативного вмешательства)**

Проанализировав данные литературных источников, следует отметить, что в подходах к классификации гемангиом существуют некоторые разногласия. Так, клиницисты делят их на капиллярные (простые), гроздевидные (рацимозные), кавернозные (пещеристые), комбинированные, смешанные (ангиофиброма, ангионеврома и т.д.) [2, 4, 8, 11]. Однако, по

мнению патоморфологов, гроздевидную форму гемангиомы выделять нецелесообразно [7].

В представленной работе мы рассматривали гроздевидную ГА как отдельную нозологическую форму.

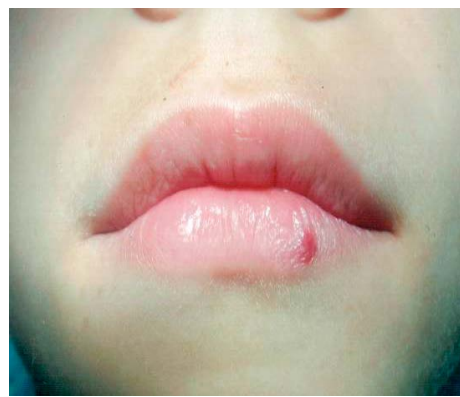Интересно, что по нашим наблюдениям в 18 случаях (69,2%) клинический диагноз не совпадал с результатами гистологического исследования послеоперационного материала. Например, у 12 (66,7%) из таких пациентов клинический диагноз “кавернозная гемангиома” морфологами не подтверждался, классифицируясь как “капиллярная гемангиома”.

Вообще исследователи считают, что гистологически в детском возрасте большинство ГА являются незрелыми капиллярными образованиями, впоследствии созревая в кавернозные и гроздевидные формы опухоли [1, 4].

Учитывая то, что в литературных источниках симптоматика ГА представлена достаточно детально, мы не ставили целью подробно описывать клиническую картину, останавливаясь лишь на наиболее значимых признаках.

По клиническим признакам в нашем исследовании капиллярных гемангиом было 3 (11,54%), гроздевидных 5 (19,23%), кавернозных 18 (69,23%).

Капиллярная гемангиома (рис. 3) располагается под эпидермисом в дермальном или субдермальном слоях с возможностью быстрого роста по поверхности кожи или вглубь с поражением подкожной клетчатки, мышечных структур и т.д. Окраска опухоли зависит от характера сосудов, их просвета и глубины залегания: превалирование сосудов артериального типа обуславливает ярко красный цвет образования, а при преобладании венозной сетки его окраска более тёмная. При натягивании кожи или слизистой оболочки ГА светлеет или исчезает (“симптом надавливания”).

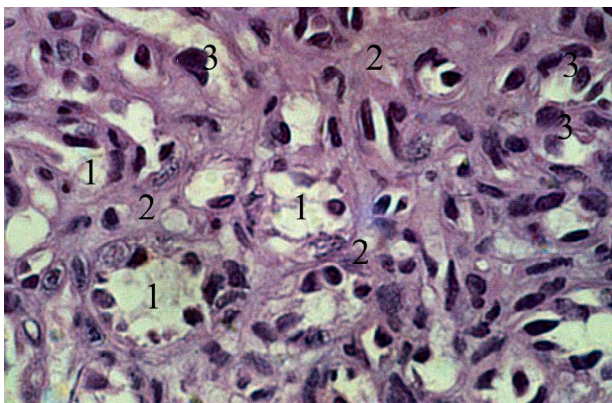


**Рисунок 3 - Общий вид ребенка с капиллярной гемангиомой нижней губы**

Как разновидность капиллярной гемангиомы специалисты выделяют сосудистое пятно – порок развития сосудов кожи, который из-за специфической клинической картины (образование красного цвета с разной степенью проявления) называют “винным пятном”. Окраска такого образования усиливается на холоде, во время плача, при напряжении и т.п. [4, 11].

Микроскопически капиллярная гемангиома в большинстве наблюдений была представлена разделёнными тонкими соединительнотканными прослойками, хаотически расположенными мелкими сосудами капиллярного типа с узким просветом и большим количеством хорошо контурирующихся набухших эндотелиоцитов, отдельные из которых находились в состоянии митоза (рис. 4). Описанная морфологи-



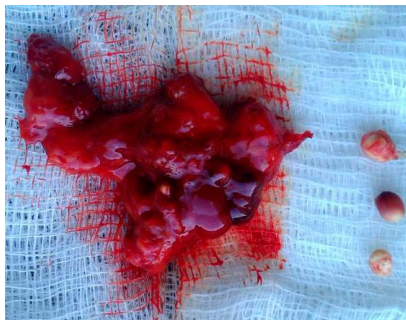
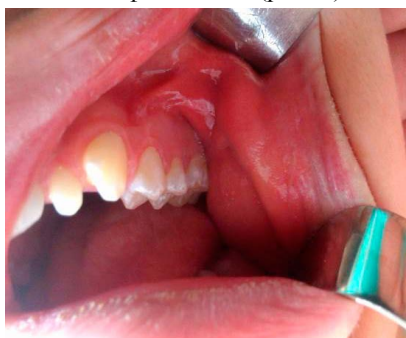
**Рисунок 4 - Микроскопическое строение капиллярной гемангиомы. Окраска гематоксилин-эозином. Об. 20х, ок. 10х. 1 – просвет сосудов капиллярного типа; 2 – соединительнотканые прослойки; 3 – эндотелиоциты в состоянии митоза**

ческая картина позволяет отнести данное опухолевое образование к так называемым ювенильным капиллярным гемангиомам [7] с характерной локализацией на шее и голове в раннем детском возрасте. Иногда встречались капиллярные гемангиомы, состоящие из более широких капиллярных сосудов, разделённых хорошо выраженными прослойками фиброзной ткани. Очевидно, что данные образования отражают более поздние стадии развития ювенильных капиллярных гемангиом [7].

По данным ряда исследователей, капиллярные ГА могут регрессировать [1, 7, 8].

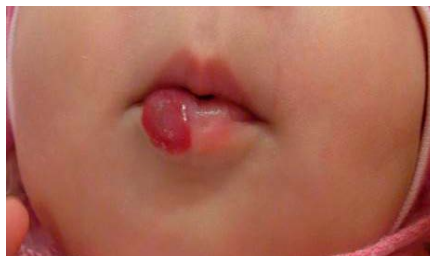Гроздевидная гемангиома чаще локализовалась вблизи больших сосудов на боковой поверхности лица и шеи, представляя собой конгломерат из разных по диаметру, толщине и атипично развитых сосудов артериального, венозного или смешанного типа. Возможно наличие артерио-венозных шунтов, ветвистых артериальных или венозных сосудов, где могут наблюдаться флеболиты (рис. 5).



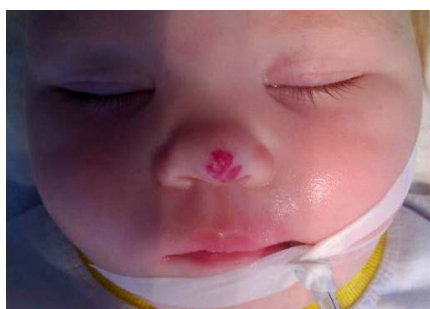**Рисунок 5 - Вид в полости рта (а) ребёнка с гроздевидной гемангиомой левой щеки, (б) – макропрепарат гроздевидной гемангиомы левой щеки (в удалённой опухоли видны флеболиты)**

Пальпаторно артериальная гроздевидная гемангиома “горячая” и пульсирует, а при её аускультации выслушивается шум.

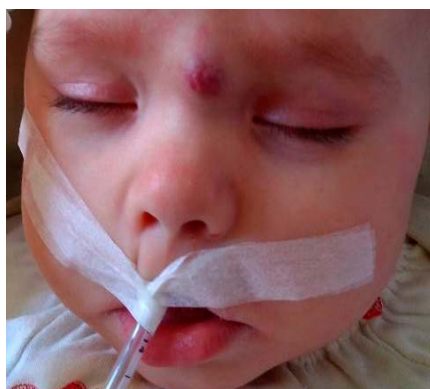Кавернозная гемангиома – узловатая опухоль тёмно-красного или синюшного цвета, мягкой консистенции без чётких границ (рис. 6). Несмотря на доброкачественный характер, может наблюдаться её быстрый прогрессирующий рост, особенно в раннем детском возрасте, что сопровождается деформацией лица.



**а**



**б**



**в**

**Рисунок 6 - Общий вид детей с кавернозными гемангиомами нижней губы (а), кончика носа (б) и спинки носа (в)**

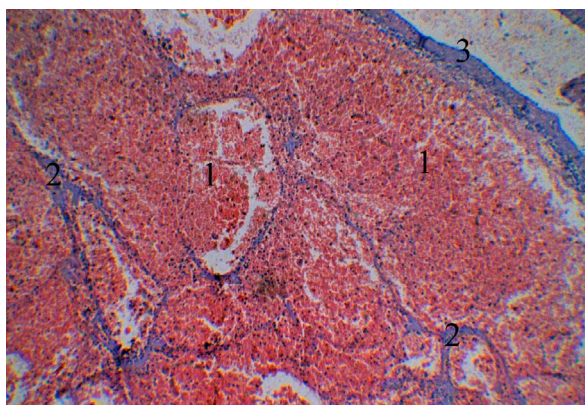
В зависимости от клинических проявлений кавернозные ГА бывают ограниченными и диффузными, поражая не только кожные покровы, но и подлежащие мягкие ткани.

Специфическим признаком кавернозной гемангиомы является “симптом наполнения” (при надавливании бледнеет, а при наклоне головы увеличивается в размерах и пульсирует).

Микроскопически кавернозные ГА состояли из выстланных уплощённым эндотелием тонкостенных, заполненных кровью, полостей, анастомозирующих между собой (рис. 7), в которых в отдельных случаях наблюдались обызвествлённые тромбы или флеболиты.

### **Выводы**

1. В структуре доброкачественных опухолей мягких тканей челюстно-лицевой области у детей 26,0% составляют гемангиомы.



**Рисунок 7 - Микроскопическое строение кавернозной гемангиомы. Окраска гематоксилин-эозином. Об. 6,3х, ок. 10х. 1 – полости, заполненные форменными элементами крови; 2 – соединительнотканые перегородки; 3 – капсула**

### Литература

1. Бернадский Ю.И. Основы челюстно-лицевой хирургии и хирургической стоматологии / Ю.И. Бернадский – М.: Медицинская литература, 2000. – 404 с.
2. Дитяча хірургічна стоматологія. Практичні заняття (Частини I-III). Методичні рекомендації / П.І. Ткаченко, О.В. Гуржій, С.О. Білоконь та співавт. – Полтава, 2005. – 140 с.
3. Зеленский В.А. Детская хирургическая стоматология и челюстно-лицевая хирургия / В.А. Зеленский, Ф.С. Мухорамов – Москва, 2008. – 206 с.
4. Колесов А.А. Новообразования мягких тканей и костей лица у детей и подростков / А.А. Колесов, Ю.И. Воробьев, Н.Н. Каспарова – М.: Медицина, 1989. – 302 с.
5. Маланчук В.А. Эпидемиология заболеваний челюстно-лицевой области за период 1985-2011 гг. / В.А. Маланчук, О.Л. Циленко, Д.М. Черногорский, З.В. Кмечинская / Нови технології в хірургічній стоматології і щелепно-лицевій хірургії // Матеріали науково-практичної конференції, присвяченої 100-річчю з дня народження професора Г.І.Семенченка. – Одеса, 2014. – С. 5-7.
6. Меркулов А.Б. Курс патогистологической техники / А.Б. Меркулов – Л.: Медицина, 1969. – 237 с.
7. Пальцев М.А. Патологическая анатомия / М.А. Пальцев, Н.М. Аничков – М.: Медицина, 2001. – 525 с.
8. Тимофеев А.А. Челюстно-лицевая хирургия / А.А. Тимофеев – К., 2010. – 574 с.
9. Ткаченко П.И. Лимфангиомы челюстно-лицевой локализации у детей: статистика и диагностический алгоритм / П.И. Ткаченко, Е.В. Гуржій, С.А. Белоконь // Матеріали III (X) з'їзду Асоціації стоматологів України. – Полтава, 2008. – С. 337.
10. Харьков Л.В. Диагностика та лікування гемангіом щелепно-лицевої ділянки у дітей / Л.В. Харьков, Л.М. Яковенко, Кисельова Н.В. / Нови технології в хірургічній стоматології і щелепно-лицевій хірургії // Матеріали науково-практичної конференції, присвяченої 100-річчю з дня народження професора Г.І.Семенченка. – Одеса, 2014. – С. 17-19.
11. Харьков Л.В. Хірургічна стоматологія дитячого віку / Л.В. Харьков, Л.М. Яковенко, І.А. Чехова – К.: Книга-плюс, 2003. – 480 с.
12. Шешукова Я.П. Структура та частота доброякісних

2. Среди специалистов хирургического профиля и патоморфологов существуют разногласия по поводу принципиальных подходов к классификации гемангиом, а в 69,2% случаев клинический диагноз относительно их форм не совпадает с результатами гистологического исследования послеоперационного материала.

3. В повышении эффективности оказания хирургической помощи пациентам с гемангиомами наряду со своевременным использованием классических методик обследования отдельное внимание должно уделяться внедрению современных методов исследования, что в комплексе позволяет провести дифференциальную диагностику на высоком уровне и определить алгоритм ведения таких пациентов и объемом хирургического вмешательства.

### Literatura

1. Bernadskij Yu.I. Osnovy chelyustno-licevoj xirurgii i xirurgicheskoj stomatologii / Yu.I. Bernadskij – M.: Medicinskaya literatura, 2000. – 404 s.
2. Dityacha xirurgichna stomatologiya. Praktichni zanyattya (Chastini I-III). Metodichni rekomendacii / P.I. Tkachenko, O.V. Gurzhij, S.O. Bilokon' ta spivavt. – Poltava, 2005. – 140 s.
3. Zelenskij V.A. Detskaya xirurgicheskaya stomatologiya i chelyustno-licevaya xirurgiya / V.A. Zelenskij, F.S. Muxoramov – Moskva, 2008. – 206 s.
4. Kolesov A.A. Novoobrazovaniya myagkix tkanej i kostej lica u detej i podrostkov / A.A. Kolesov, Yu.I. Vorob'yov, N.N. Kasparova – M.: Medicina, 1989. – 302 s.
5. Malanchuk V.A. E'pidemiologiya zabojevanij chelyustno-licevoj oblasti za period 1985-2011 gg. / V.A. Malanchuk, O.L. Cilenko, D.M. Chernogorskij, Z.V. Kmecinskaya / Novi tehnologii v xirurgichnij stomatologii i shhelepno-licevij xirurgii // Materiali nauково-praktichnoї konferencii, prisvyachenoї 100-richchyu z dnya narodzhennya profesora G.I.Semenchenka. – Odesa, 2014. – S. 5-7
6. Merkulov A.B. Kurs patogistologicheskoy texniki / A.B. Merkulov – L.: Medicina, 1969. – 237 s.
7. Pal'cev M.A. Patologicheskaya anatomiya / M.A. Pal'cev, N.M. Anichkov – M.: Medicina, 2001. – 525 s.
8. Timofeev A.A. Chelyustno-licevaya xirurgiya / A.A. Timofeev – K., 2010. – 574 s.
9. Tkachenko P.I. Limfangiomy' chelyustno-licevoj lokalizacii u detej: statistika i diagnosticheskij algoritm / P.I. Tkachenko, E.V. Gurzhij, S.A. Belokon' // Materiali III (X) z'їzdu Asociaції stomatologiv Ukraїni. – Poltava, 2008. – S. 337
10. Xar'kov L.V. Diagnostika ta likuvannya gemangiom shhelepno-licevoї dilyanki u ditej / L.V. Xar'kov, L.M. Yakovenko, Kisel'ova N.V. / Novi tehnologii v xirurgichnij stomatologii i shhelepno-licevij xirurgii // Materiali nauково-praktichnoї konferencii, prisvyachenoї 100-richchyu z dnya narodzhennya profesora G.I.Semenchenka. – Odesa, 2014. – S. 17-19
11. Xar'kov L.V. Xirurgichna stomatologiya dityachogo viku / L.V. Xar'kov, L.M. Yakovenko, I.A. Chexova – K.: Kniga-plyus, 2003. – 480 s.
12. Sheshukova Ya.P. Struktura ta chastota dobroyakisnix novoutvoren' m'yakix tkanin oblichchya, shhelepnyx kistok u ditej i doroslax / Ya.P. Sheshukova. – Ukraїn's'kij stomatologichnij al'manax. – 2013. – № 3. – S. 46-49.

новоутворень м'яких тканин обличчя, щелепних кісток у дітей і дорослих / Я.П. Шешукова. – Український стоматологічний альманах. – 2013. – № 3. – С. 46-49

13. Donnelly L.F. Vascular malformations and hemangiomas: a practical approach in a multidisciplinary clinic / L.F.Donnelly, D.M.Adams, G.S.Bisset. – Am. J. Roentgenol., 2000. – Vol. 174, №3. – P. 597-608

13. Donnelly L.F. Vascular malformations and hemangiomas: a practical approach in a multidisciplinary clinic / L.F.Donnelly, D.M.Adams, G.S.Bisset. – Am. J. Roentgenol., 2000. – Vol. 174, №3. – P. 597-608.

## SOFT TISSUE HEMANGIOMAS OF THE MAXILLOFACIAL REGION IN CHILDREN: CLINICAL-MORPHOLOGICAL CHARACTERISTICS

*Belokon S.A.*

Educational Establishment «Ukrainian Medical Stomatological Academy», Poltava, Ukraine

---

*According to literary sources, soft tissue hemangiomas of the maxillofacial region, arouses an interest of scientists in the etiopathogenesis, clinical and morphological characteristics of the structure.*

*The article presents the results of clinical studies on the incidence and symptoms of soft tissue hemangiomas of the maxillofacial region in children. On 26 preparations made from postoperative material the morphological features of the various forms of hemangiomas of specified location have been studied.. The obtained results of the research have been compared with the corresponding data of literature.*

**Key words:** *hemangioma, maxillofacial area, children.*

---

Адрес для корреспонденции: e-mail:

Поступила 28.08.2014