

УДК 616.853-008.6-053.1-071.3-07

Н.В.Михайлова, С.В.Савинов, Я.Е. Акчурина, И.В. Гребенюкова, Ж.Е. Утебеков, И.Ю.Ситников, Р.А. Абедимова, Г.Н. Есимова, Т.Н.Синицына

Кафедра функциональной диагностики с курсом нейрофизиологии и реабилитологии КРМУ, Алматы, Казахстан  
SVS Лаборатория изучения эпилепсии, судорожных состояний  
и семейного мониторинга имени В.М. Савинова, Алматы, Казахстан

## ФУНКЦИОНАЛЬНАЯ ДИАГНОСТИКА И НЕЙРОВИЗУАЛИЗАЦИЯ В ДИАГНОСТИКЕ ГЕМИМЕГАЛЭНЦЕФАЛИИ И СПЕЦИФИЧЕСКИХ ЭПИЛЕПТИЧЕСКИХ СИНДРОМОВ

Гемимегалэнцефалия – серьезный порок развития головного мозга, который всегда сочетается с тяжелыми симптоматическими формами эпилепсии. Последние, в свою очередь, усугубляют течение и ухудшают прогноз для ребенка. Невозможно добиться стойкого положительного результата на фоне подбора противосудорожной терапии.

В SVS Лаборатории изучения эпилепсий, судорожных состояний и семейного мониторинга им. В.М.Савинова наблюдается ребенок с врожденным пороком развития головного мозга - гемимегалэнцефалией. Порок развития головного мозга поставлен на уровне пренатальной диагностики с помощью УЗИ, после чего подтвержден путем пренатального КТ сканирования. После рождения неоднократно проводилось видео ЭЭГ- мониторинг в период сна и бодрствования и том числе приступного периода, неврологическое обследование, МРТ диагностика (1,5 Tsl). Назначали комбинации противосудорожных препаратов с малоэффективным результатом. Была проведена операция – функциональная вертикальная гемисферотомия слева. В послеоперационном периоде судорожные приступы не отмечались.

В результате, нами были сделаны выводы: Методом выбора лечения пациентов является хирургическое на фоне приема АЭП. Хирургическое лечение основано на резекции пораженного полушария для обеспечения лучших компенсаторных возможностей головного мозга за счет здоровой гемисферы.

Ранняя диагностика и вынесение решения об оперативном лечении имеет огромное прогностическое значение. Чем раньше проведена операция, тем лучше работа адаптационных механизмов организма.

Основным показанием для отсрочки операции может служить малый вес ребенка из-за повышенного риска нарушения ОЦК в интраоперационных условиях.

**Ключевые слова:** гемимегалэнцефалия (ГМЭ), пренатальная диагностика врожденных пороков развития головного мозга (ВПР ГМ), гемисферотомия, гемисферэктомия

Врожденные пороки развития (ВПР) у детей представляют серьезную медицинскую и социальную проблему, так как они занимают одно из первых мест среди причин детской заболеваемости, инвалидности и смертности [2, 10].

За последние годы отмечается увеличение врожденных пороков развития (ВПР) в структуре заболеваемости новорожденных.

По данным ВОЗ, 20% детской заболеваемости и инвалидности, а также 15–20% детской смертности вызваны ВПР, среди которых пороки центральной нервной системы (ЦНС) занимают 2-е место [3], уступая ВПР системы кровообращения. ВПР ЦНС составляют около 30% от всех врожденных пороков у детей [1, 7].

По статистическим данным ВОЗ ежегодно в странах мира рождается до 5-6% детей с пороками развития, при этом в половине случаев - это летальные и тяжелые пороки, требующие сложной хирургической коррекции [6].

Гемимегалэнцефалия - редко встречающийся врожденный порок развития головного мозга, зачастую осложняющийся центральным гемипарезом, умственной отсталостью и эпилептическими приступами.

В таблице 1 приведены данные об основных причинах мегалэнцефалии [4].

Таблица 1

Причины мегалэнцефалии	
Морфологическая	Метаболическая
Генетически обусловленная	Болезнь Александра
Мегалэнцефалия с ахондроплазией	Болезнь Канаван
Мегалэнцефалия с гигантизмом (с. Сотоса)	Галактоземия: дефицит трансферазы
Мегалэнцефалия с неврологическими нарушениями	Ганглиозидоз
<b>Нейрокожные заболевания</b> • Гипомеланоз Ито • С. Недержания пигмента • С. Линейного невуса • Нейрофиброматоз • Туберозный склероз	Глобидно-клеточная лейкодистрофия
	Глутаровая ацидурия, тип 1
	Лейкоэнцефалопатия с легким клиническим течением
	Болезнь «кленового сиропа»
	Метахроматическая лейкодистрофия
	Мукополисахаридоз

Одним из важных признаков гемимелэнцефалии является чрезмерное развитие одной гемисферы при

нормальных размерах другой. Нарушение устройства рисунка извилин (сулькации) может быть представлено участками коры с увеличенными, утолщенными (пахигирия) или удлинненными и истонченными (полимикрогирия) зонами. В гипертрофию обычно вовлекаются глубинные структуры полушарий, реже мозжечок. Гемигипертрофия ствола мозга или спинного мозга является редкостью [11]. Диспластические нарушения могут обнаруживаться и в контралатеральном «здоровом» полушарии.

Патоморфологическая основа гемимегалэнцефалии состоит в ненормальном увеличении толщины коры с аномалией образования извилин и дезорганизацией корковых слоев без четкой границы между ними.

Микроскопический анализ констатирует аномальное развитие обеих гистологических составляющих: нейрональной и глиальной [8]. Нейрональные миграционные изменения заключаются в грубых нарушениях горизонтальной кортикальной организации (дисламинация), нечеткости серо-белой демаркации, аномально расположенных нейрональных скоплениях (гетеротопии). Глиальные нарушения выявляются в 50% случаев и заключаются в увеличенном количестве гипертрофированных (в том числе за счет повышенного количества ДНК) глиальных клеток [9]. По мнению А. Тjiam, гистологическая картина отражает функциональную незрелость коры в области пораженного очага, который в свою очередь может служить в роли эпилептогенного очага. [5]

Гемимегалэнцефалия может являться этиологическим фактором при развитии синдрома инфантильных спазмов и других ранних детских форм эпилепсий. Описываются случаи различных типов припадков при гемимегалэнцефалии, таких как парциальные моторные приступы, тонические и атонические приступы, спазмы, миоклонические подергивания и т.д. также могут наблюдаться разнообразные синдромы – ранняя эпилептическая энцефалопатия с паттерном «вспышка-угнетение», парциальные эпилепсии, синдром Веста, эпилепсия с продолженными парциальными приступами. Они могут встречаться как изолированно, так и последовательно дебютировать у одного пациента в различные возрастные сроки. Наиболее часто встречается следующая процессуальность припадков: ранняя эпилептическая энцефалопатия в неонатальном периоде сменяется синдромом Веста в 3-4 мес., затем – парциальными припадками в возрасте 1-2 лет и завершается развитием *epilepsia partialis continua* в 3-4 года. [5]

Внутричерепная асимметрия может быть не диагностирована у новорожденного, если не была проведена визуальная диагностика. Среди уникальных диагностических протоколов – пренатальная УЗИ диагностика. КТ-снимки демонстрирует степень расширения полушария или части этого, что первоначально может быть навести на мысли о ВПР. МРТ – лучший диагностический метод. [12] Магнитно-резонансная томография за последние годы стала одним из ведущих методов диагностики. Совершенствуются техническое оснащение, программное обеспечение, развиваются методики получения изображений, что позволяет находить новые сферы применения МРТ.

МРТ плода представляет собой новый неинвазивный и безвредный метод визуализации, позволяющий детально рассмотреть плод, материнские структуры, родовые пути. До последнего времени

получение качественных изображений плода было затруднено артефактами от его движения за время достаточно продолжительного исследования. С появлением высокопольных (1,5-3Т) томографов появилась возможность минимизировать этот недостаток за счет использования сверх быстрых (до 400 мс на срез) последовательностей. [5]

ЭЭГ может характеризоваться быстрым ритмом, паттерном «вспышка-подавление» или диффузной медленноволновой активностью. При раннем дебюте припадков, межприступная ЭЭГ показывает полиморфные изменения, включающие высокоамплитудные спайки и спайк-волновые комплексы в пораженной гемисфере. [5]

Врожденные пороки развития являются большой социальной, экономической проблемой. Во-первых, врожденная патология является причиной многих потерянных лет жизни для самого ребенка и для родных. А также является основной причиной гибели детей до пяти лет жизни. Во-вторых, экономические проблемы тяжелым бременем ложатся на бюджет семьи и государства.

Как правило, значимого улучшения на фоне терапии невозможно добиться. Рекомендуемым видом лечения является гемисферэктомия. Уже в первые месяцы после операции наблюдается улучшение. Прогноз после гемисферэктомии, в первую очередь зависит от функционального статуса контралатерального полушария. У четырех из восьми младенцев после операции отмечалась выраженная положительная динамика в результате мощной компенсации за счет здорового полушария. Ранняя гемисферэктомия прогностически выгодна, компенсаторные возможности здорового полушария высоки. Позже происходят серьезные изменения в контралатеральном полушарии [12].

### Клинический случай

Пациентка К.А. 05.01.2013

Жалобы на серии эпилептических приступов.

Анамнез жизни:

Ребенок от 1 беременности, протекавшей на фоне ОРВИ в 1 триместре, гайморита, анемии.

На сроке беременности 28-29 недель на УЗИ было подозрение на ВПР головного мозга. Тогда была проведена МРТ плода и выставлен ДЗ: ЗВРП по асимметричному типу. Вентрикуломегалия у плода. ВПР ЦНС гидроцефалия.

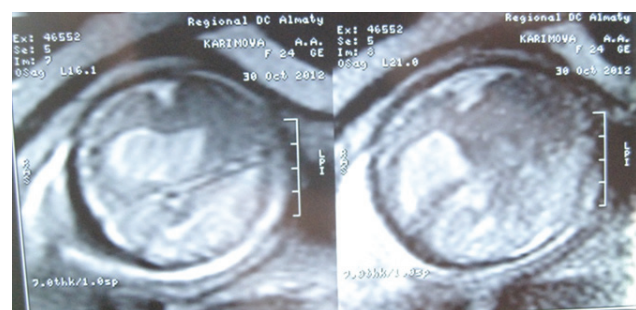


Рисунок 1 - МРТ снимки из архива SVS Лаборатории. Пациентка Каримова Анна, 05/01/2013г.р. На сканах определяются постишемические изменения в правой гемисфере. Вентрикуломегалия слева. Гипоплазия мозолистого тела. (проф.Грушин Ю.В., 30.10.2012.)

Роды в сроке 38-39 недель. На фоне угрожающего состояния плода. Самостоятельное дородовое излитие ОПВ, безводный период около 10 часов. Учитывая все это, а также, заключение МРТ, было решено родоразрешить путем кесарево сечения в экстренном порядке.

Вес при рождении 2930, рост 50, окружность головы 34 см, груди 32 см, большой родничок 3,5\*3,5 см. По Апгар 6-7 баллов. Состояние при рождении удовлетворительное. Крик громкий, тонус мышц физиологичный.

Анамнез заболевания: Первые жалобы появились 31.01.13 в возрасте 26 дней. Днем, на фоне соматического здоровья, в период бодрствования, отмечались эпизоды остановки дыхания. В это время ребенок становился вялым, отмечался цианоз носогубного треугольника. Длительность каждого эпизода остановки дыхания около 5 секунд. Постепенно стали учащаться, начали происходить с промежутком в 30 минут. Самостоятельно обратились за медицинской помощью. После стационарного лечения были выписаны с улучшением.

10.04.13 после пробуждения начались приступы по типу спазмов. Сознание не нарушено, на маму реагировала. Длилось около 15 минут, до приезда

скорой. Дыхание в этот период было прерывистым. Госпитализированы, в стационаре был назначен депакин 110 мг/сут. Через день после выписки приступ повторился, протекал в виде подергивания правой ножки. Без потери сознания. Были повторно госпитализированы. Депакин заменили на конвулекс 450 мг/сут и топомакс 31 мг/сут. На этом фоне приступы сохранялись.

Данные лабораторных и инструментальных исследований:

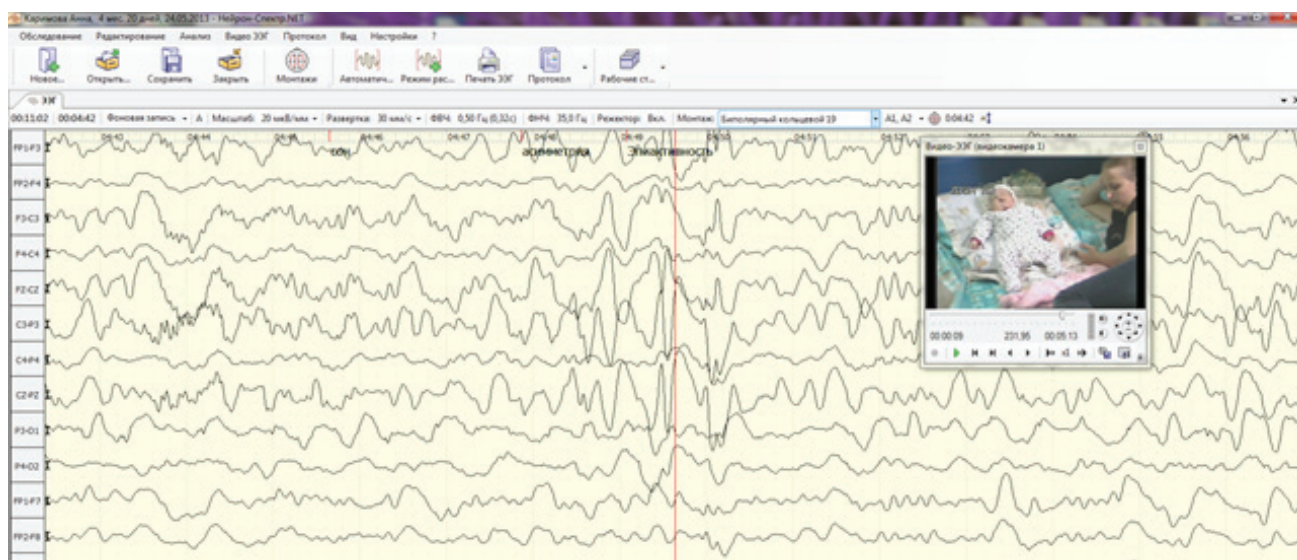
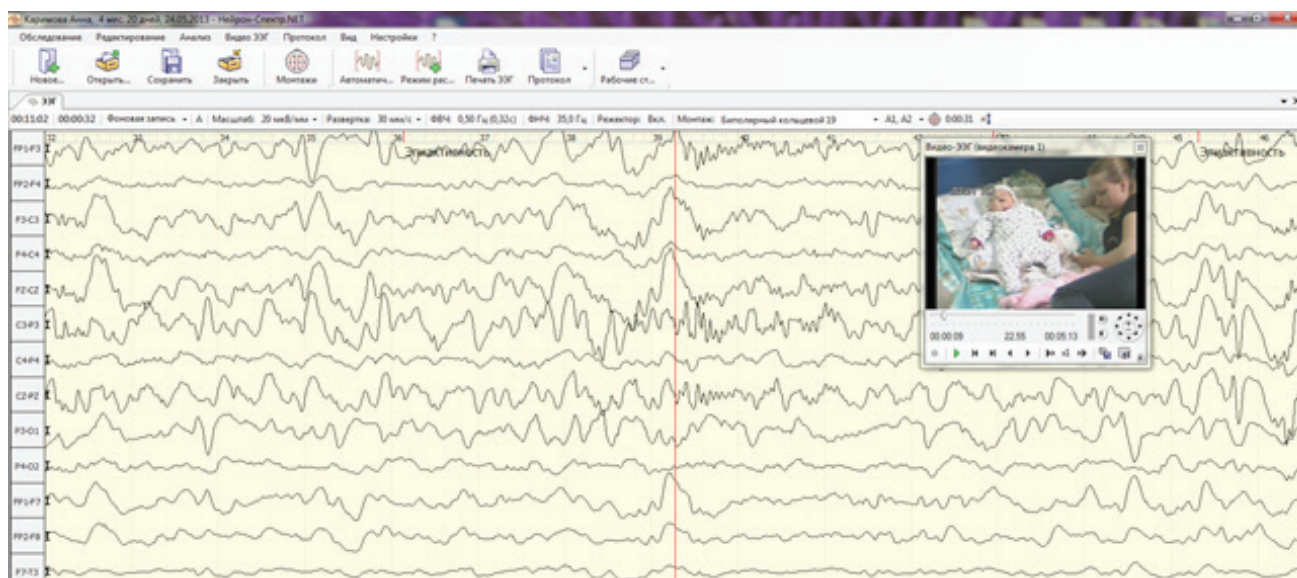
ИФА на ВУИ от 31.01.13 — отрицательный.

КТ от 31.01.13 — выраженный гипоксический процесс в левой гемисфере. Энцефалит. Субарахноидальное кровоизлияние в затылочной области слева в стадии рассасывания.

НСГ от 11.02.13 — вентрикуломегалия слева. Стриарная васкулопатия по ишемическому типу.

Осмотр офтальмолога от 05.01.13 — ангиопатия сосудов сетчатки.

МРТ от 13.05.2013 — левосторонняя мегалэнцефалия в области сочетания с фокальной кортикальной дисплазией в левой теменной области. Гипогиезия мозолистого тела. (Завьялова М.Ю.) ЭЭГ от 10.05.2013



**Заключение:** патологический тип ЭЭГ, представленная гипсаритмией. На фоне асимметрии за счет тета-дельта замедления над левыми лобно-центрально-височными отведениями и депрессии в отведениях от правой гемисферы, регистрируется патологическая активность. Эпиактивность представлена комплексами острая-медленная волна, пик-полипик-медленная волна, острыми волнами над левыми центрально-теменно-височными отведениями. Стадии бодрствования и сна трудно дифференцируются. Сон распознается по увеличению индекса выраженности эпиактивности и наличием фрагментов веретен сна и К-комплексами. Во сне индекс выраженности эпиактивности возрастает. Также, независимо, начинает регистрироваться полипиковая активность над левой лобно-центральной областью с распространением на теменные отведения. После пробуждения в период кормления регистрирован сложно-парциальный приступ с ороалиментарными и моторными автоматизмами и вегетативным компонентом. (Михайлова Н.В., Акчурина Я.Е., Ситников И.Ю.).

В июне 2013 были проконсультированы проф. Меликьяном А.Г., в.н.с. Архиповой Н.А., Гриненко О.А.

Из приведённых данных следует, что у ребенка наблюдается редкая аномалия развития головного мозга – гемимегалэнцефалия.

Повторная консультация была рекомендована через 6 месяцев после прибавки массы тела до 10-12 кг для решения вопросов о проведении функционального удаления пораженного полушария. Причина отсрочки операции – большой риск нарушения гемодинамики из-за недостаточной массы тела.

С 22.04.2014 по 05.05.2014 ребенок находился на лечении в нейрохирургическом отделении Российской Детской Клинической Больницы. 24.05.2014 проведена операция: костнопластическая трепанация костей свода черепа, функциональная вертикальная гемисферотомия слева.

В послеоперационном периоде в неврологическом статусе отмечалось нарастание правостороннего гемипареза. Судорожных приступов не отмечается.

На ЭЭГ от 05.05.2014 - грубая асимметрия фоновой ритмики с выраженным замедлением слева, эпилептиформной активностью строго слева в виде комплексов пик-полипик-медленная волна, формирующие унилатеральный «супрессивно-взрывной» паттерн. Иктального периода не зарегистрировано. Пропагации эпилептиформной активности в правое полушарие не выявлено. (Доцент, к.м.н. Чадаев В.А.)

Рекомендована постепенная отмена топомакса и сабрила. После контрольного видео ЭЭГ мониторинга ночного сна решение вопроса об отмене конвулекса. А также реабилитационные мероприятия (гимнастика, массаж, ЛФК, бассейн) с сентября 2014.

**Выводы:**

Несомненно, ранняя диагностика врожденных пороков развития играет ключевую роль в выборе дальнейшей тактики лечения и имеет огромное прогностическое значение.

Распознавание гемимегалэнцефалии может быть проведено в условиях пренатального УЗИ обследования. Следующим шагом после чего назначается пренатальная МРТ диагностика, которая позволяет детально исследовать структуры головного мозга плода.

Приоритетным методом лечения гемимегалэнцефалии является резекция пораженного полушария для обеспечения условий образования новых нейрональных связей в результате компенсаторных возможностей здорового полушария. Хирургическое лечение проводится на фоне приема противосудорожных препаратов.

Существует два операционных метода функционального удаления пораженного полушария: гемисферэктомия, которая подразумевает отсечение пораженного полушария и полное его удаление и гемисферотомия, при которой объем резекции мозговых структур минимален, при этом проводится только пересечение проводящих путей головного мозга. Достигается полное отсечение коры пораженного полушария от подкорковых ядер, ствола головного мозга и от другого полушария. Выбор тактики ведения операций в каждом случае индивидуален и зависит от каждого конкретного случая.

### СПИСОК ЛИТЕРАТУРЫ

1 Бокерия Л.А., Ступаков И.Н., Зайченко Н.М. и соавт. Научно-практический журнал «Детская больница» - 2003. - № 1. С. 7-14

2 Барашнев Ю.И. и соавт., Диагностика и лечение врожденных и наследственных заболеваний у детей (Путеводитель по клинической генетике). М., 2004. «Триада-Х». – С.550.

3 Барашнев Ю.И., Розанов А.В., Волобуев А.И., Панов В.О., 2005 «Врожденные пороки развития головного мозга, выявляемые у плодов и новорожденных» (Российский вестник перинатологии и педиатрии) - Том50, №6. - С. 9-12

4 Джеральд М.Феничел, под редакцией Н.Н. Заваденко. М., «Педиатрическая неврология. Основы клинической диагностики», 2004. С.590

5 Петрухин А.С. «Эпилептология детского возраста» - стр 426,446 – М, 2000

6 Чепурна Г.И., Орловский В.В., 1995;

7 Banovic J., Banovic V., Roje D., 2001.

8 Barcovich A.J. и соавт., 1990.

9 Manz H.J. и соавт., 2000.

10 Muller R.F., Yong I.D., 2001.

11 Tuxhorn I. и соавт., 1997.

12 Volpe J.J., fifth edition «Neurology of the newborn», 2008.

ТҮЙІНДЕМЕ

Михайлова Н.В., Савинов С.В., Акчурина Я.Е., Гребенюкова И.В., Утебеков Ж.Е., Ситников И.Ю., Абедимова Р.А., Есимова Г.Н., Синицына Т.Н.

Нейрофизиология және реабилитология курсымен функционалды диагностика кафедрасы КРМУ Алматы, Қазақстан

В.М. Савинов атындағы эпилепсияны, құрысу жағдайларын және отбасылық мониторингі зерттеу SVS зертханасы, Алматы, Қазақстан

## ГЕМИМЕГАЛЭНЦЕФАЛИЯ ЖӘНЕ СПЕЦИФИКАЛЫҚ ЭПИЛЕПСИЯЛЫҚ СИНДРОМДАР ДИАГНОСТИКАСЫНДАҒЫ ФУНКЦИОНАЛДЫҚ ДИАГНОСТИКА ЖӘНЕ НЕЙРОВИЗУАЛИЗАЦИЯ

Гемимегалэнцефалия – эпилепсияның әрдайым ауыр симптомдық түрлерімен бірге жүретін ми дамуының қатерлі кемістіктері. Эпилепсияның ауыр симптомдық түрлері ауру ағымын қиындатады және баланың жағдайын нашарлатады. Құрысуға қарсы терапияны таңдау барысында біркелкі оңтайлы нәтижеге қол жеткізу мүмкін емес.

В.М.Савинов атындағы эпилепсияны, құрысу жағдайларын және отбасылық мониторингі зерттеу SVS зертханасында ми дамуының қатерлі кемістіктері-гемимегалэнцефалиямен ауыратын бала емделуде. Мидың даму кемістіктері УДЗ көмегімен пренаталды диагностика арқылы қойылды, кейіннен пренаталды КТ сканерлеу арқылы расталды. Туылғаннан кейін бірнеше рет ұйқы уақытында оянғаннан кейінгі уақытта, сонымен қатар ұстамалы ауру кезеңінде бейне ЭЭГ-мониторлеу, неврологиялық тексеру, МРТ тексеру (1,5 Tsl) жүргізілді. Тиімділігі төмен нәтижелі құрысуға қарсы дәрілер кешені тағайындалды. Операция жасалды – сол жақ функционалды тік гемисферотомия. Операциядан кейінгі кезеңде құрысу ұстамалары байқалмады.

феротомия. Операциядан кейінгі кезеңде құрысу ұстамалары байқалмады.

**Нәтижесінде, келесі шешімге келдік:** Емдеу шаралары: пациенттерді емдеу әдісі болып АЭП қабылдау жағдайында хирургиялық емдеу таңдалды. Хирургиялық емдеу сау гемисфера арқылы мидың оңтайлы өтемдеуші мүмкіндіктерін қамтамасыздандыру үшін зақымданған жарты шар резекциясына негізделген.

Ерте диагностика және операциялық шешімді шығару үлкен болжамалы мәнге ие. Операцияның ерте өткізілуі ағзаның бейімделу механизмінің жақсы жұмыс істеуіне оңтайлы әсер етеді.

Операцияны жасалу мерзімінің кейінге шегерілуінің негізгі себебі баланың аз салмағынан интраоперациялық жағдайда ОЦК бұзылуының үлкен қауіпі болып табылады.

**Негізгі сөздер:** гемимегалэнцефалия (ГМЭ), ми дамуының туа біткен кемістіктерінің пренаталдық диагностикасы, гемисферотомия, гемисферэктомия.

SUMMARY

Mikhailova N.V., Savinov S.V., Akchurina I.E., Grebenyukova I.V., Utebekov Z.E., Sitnikov I.Y., Abedimova R.A., Esimova G.N., Sinitsina T.N.

Department of Functional Diagnostics with the course of neurophysiology and rehabilitation KRMU, V.M.Savinov SVS Laboratory study of epilepsy, convulsions and family monitoring, Almaty, Kazakhstan

## FUNCTIONAL AND NEUROIMAGING DIAGNOSIS IN THE GEMIMEGALENTSEFALY DIAGNOSIS AND SPECIFIC EPILEPTIC SYNDROMES

Gemimegalentsefaly - serious malformation of the brain, which always combined with severe symptomatic forms of epilepsy. The latter, in turn, aggravate and worsen the prognosis for the child. Impossible to achieve a stable positive result against the background of selection of anticonvulsant therapy.

In SVS Laboratory study of epilepsy, convulsions and family monitoring after V.M.Savinova observed a child with congenital malformation of the brain - gemimegalentsefaly. Parencephaly put at prenatal diagnosis by ultrasound, and then confirmed by CT scan of prenatal. After the birth repeatedly held video EEG monitoring with the registration period of sleep and wakefulness and including attack period, neurological examination, MRI diagnosis (1,5 Tsl). Prescribed anticonvulsants combination, with low effect results. Underwent surgery –functional vertical gemisferotomy

in the left side. Postoperatively, seizures were not observed.

As a result, our conclusions were drawn:

Treatment of choice is surgical patients while taking AEDs. Surgical treatment is based on resection of the affected hemisphere to provide the best compensatory capacities of the brain due to a healthy hemisphere.

Early diagnosis and a decision on operative treatment is great prognostic value. The sooner an operation will be made, the better the work of adaptation mechanisms of the body.

The main indication for postponing surgery may serve as a small child's weight due to an increased risk of breaking bcc intraoperative conditions.

**Key words:** gemimegalentsefaly, prenatal diagnosis of congenital malformations of the brain, gemisferotomy, hemispherectomy.