

В зависимости от проводимого лечения выделены 3 группы пациентов. В основной группе на фоне стандартной терапии больным вводили семакс 0,1% методом эндоназального электрофореза, пациентам группы сравнения проводились интраназальные инстилляции данного препарата. Пациентам контрольной группы назначали только стандартную терапию (в виде препарата "Докси-хем").

В основной группе и в группе сравнения после проведенного курса лечения была отмечена достоверная положительная динамика изученных функциональных показателей (визометрических, периметрических и электрофизиологических). При этом более выраженный и продолжительный (до 12 мес) положительный эффект на зрительные функции был отмечен в основной группе.

Полученные данные позволяют рекомендовать метод эндоназального электрофореза препарата "Семакс" для комплексного восстановительного лечения больных сахарным диабетом с начальными стадиями непролиферативной диабетической ретинопатии.

T.V. Konchugova, G.A. Nazarova, N.E. Morozova, O.V. Yurova, E.A. Turova

Key words: *non-proliferative diabetic retinopathy, neuroprotectors, endonasal electrophoresis*

The objective of the present study was to estimate the effectiveness of the application of neuroprotective and antioxidative preparation semax for the rehabilitative treatment of the patients presenting with non-proliferative diabetic retinopathy.

The study included 14 patients (228 eyes) at the age between 42 and 70 years with non-proliferative diabetic retinopathy that developed as a complication of type 2 diabetes mellitus. They were divided into 3 groups depending on the therapeutic modality. In the main group, standard therapy was supplemented by endonasal electrophoresis of 0.1% semax. The patients of the reference group were treated by intranasal instillation of semax. Control patients were given standard therapy alone (doxi-chem).

The treatment of the patients of the main study and reference groups resulted in significant positive dynamics of the functional parameters being measured (by visometric, perimetric, and electrophysiological techniques). These changes in the main study group were more pronounced and persisted longer (up to 12 months) than in the two others.

The results of the study give reason to recommend the method of endonasal electrophoresis of semax for the combined rehabilitative treatment of the patients with diabetes mellitus and early stages of non-proliferative diabetic retinopathy.

ОБЗОР

© В.С. УЛАЩИК, 2013
УДК 615.831.015.2:615.2/3

Фотодинамическая терапия – технология XXI века

В.С. Улащик

Институт физиологии НАН Беларуси, Минск

Из фотохимиотерапевтических методов, основанных на комплексном применении света и химических соединений различного назначения, наиболее интенсивно и успешно в настоящее время развивается фотодинамическая терапия (ФДТ), которую называют медицинской технологией XXI века [2, 5, 19, 23]. Находясь в начале своего современного развития, она открывает новые возможности в диагностике и лечении различных заболеваний. Если вначале ФДТ применялась исключительно для лечения больных со злокачественными новообразованиями, то сегодня появляется все больше сообщений об успешном использовании метода в терапии неопухолевых заболеваний, что значительно расширяет диапазон его использования [1, 3, 18, 19, 24]. В связи

с этим представляется важным познакомиться с ФДТ лиц, занимающихся физической медициной, что и послужило мотивом к написанию настоящей статьи. Автор исходил из того, что лечение неопухолевых заболеваний с помощью метода ФДТ в будущем будет проводиться и в физиотерапевтических кабинетах лечебно-профилактических и санаторно-курортных учреждений.

Краткая история развития фотодинамической терапии

Основу метода составляет фотодинамический эффект, изучение которого и привело к созданию технологии ФДТ. Фотодинамический эффект открыт в 1900 г. О. Raab, аспирантом известного биолога Н. Tappeiner [54, 55]. При изучении влияния флюоресцентных красителей на инфузории и простейшие он обнаружил, что при солнечном освещении окрашенные одноклеточные погибают. В отсутствие света, а

Улащик Владимир Сергеевич (Ulaschik Vladimir Sergeevich), e-mail: biblio@fizio.bas-net.ru.

также при освещении светом в отсутствие красителя парамеции выживают. Проф. Н. Тарреинер назвал этот эффект фотодинамическим – обозначающим действие света на динамику клеток, т. е. их подвижность. В 1902 г. А. Ledoux-Lebord [43] было показано, что для наблюдения фотодинамического лизиса эритроцитов или повреждения инфузорий необходим кислород. Н. Тарреинер сразу понял потенциальную терапевтическую ценность фотодинамического эффекта и уже в 1903 г. вместе с д-ром А. Jesionek опубликовал первые данные об успешном лечении больных раком кожи, псориазом и герпесом путем совместного применения красителя эозина и света [54].

Справедливости ради следует отметить, что эмпирическое применение ФДТ уходит корнями в глубокую древность. Более 3 тыс. лет назад в Древнем Египте, Индии и Китае световое облучение в сочетании с экстрактами растений использовали для лечения псориаза, витилиго и опухолей кожи [29].

После открытия фотодинамического эффекта дальнейшее развитие ФДТ шло по длинному и извилистому пути, приведшему к целенаправленной разработке первых фотосенсибилизаторов (ФС) на основе порфиринов, входящих в состав многих биологически значимых веществ, и к их активному использованию в онкологии [21]. В 1911 г. начались первые эксперименты W. Hausmann с гематопорфиринами, выделенными из крови [35]. Он первым сообщил о гибели парамеций при облучении светом лампы питательной среды, содержащей гематопорфирин. Ему также принадлежит приоритет в описании острой, подострой и хронической фоточувствительности, проявляющейся под действием света у мышей, которым вводили смесь гематопорфиринов. В 1912 г. F. Meyer-Betz на себе продемонстрировал повышение солнечной фоточувствительности после введения гематопорфирина в виде отека и гиперпигментации, продолжавшихся в течение 2 мес [46].

В 1924 г. А. Policard впервые описал феномен появления интенсивной флюоресценции в красной области спектра опухолей животных-опухоленосителей при облучении их светом после введения гематопорфирина, что указывало на избирательное накопление этого ФС в опухолевой ткани [50]. Более детально возможности флюоресцентной диагностики опухолей с помощью производных гематопорфирина были изучены F. Figge и соавт. [33]. Несколько позднее было разработано производное гематопорфирина, обладающее опухолетропными, флюоресцентными и фототоксичными свойствами [44]. Впоследствии из производных гематопорфирина был получен препарат, запатентованный под названием "Фотофрин I", который применялся для лечения рака мочевого пузыря, кожи и головного мозга [27, 42].

Современная эпоха ФДТ началась с серии работ, выполненных Т. Dougherty и соавт. в Центре фотодинамической терапии Института рака (Буффало, штат Нью-Йорк). В 1975 г. он с коллегами сообщил об успешном излечении 50% опухолей молочных желез у мышей и карциномы Уокер-256 у крыс после введения "Фотофрина I" и активации его через 24 ч

красным светом [32]. В 1978 г. Т. Dougherty при лечении методом ФДТ 113 кожных и подкожных злокачественных опухолей описал развитие частичного или полного некроза в 111 наблюдениях [30]. Если в этой работе использовался ламповый источник света с системой фильтров, то уже в 1980 г. впервые было применено лазерное излучение с длиной волны 630 нм. Через несколько лет Т. Dougherty и соавт. выделили активную фракцию гематопорфирина и дали ей название "Фотофрин II". Она отличалась от "Фотофрина I" не только повышенной селективностью накопления в опухолях, но и более выраженным противоопухолевым эффектом [31]. Начиная с 1992 г. "Фотофрин II" в течение многих лет был единственным ФС, разрешенным во многих странах мира для клинического применения, и с успехом использовался для лечения многих опухолей. Отечественным аналогом фотофрина является препарат "Фотогем", который с 1996 г. разрешен для клинического применения [8]. Эти препараты, как и их аналоги, разработанные в других странах, являются ФС первого поколения. Наряду с высокой терапевтической активностью они обладают рядом существенных недостатков, прежде всего выраженной фототоксичностью. Поэтому в течение последних 10–15 лет клинические испытания прошли многие ФС второго поколения. В основном это соединения из классов хлоринов, бактериохлоринов, фталоцианинов и др. [5, 8, 24]. ФС второго поколения, которые также еще не полностью отвечают требованиям, предъявляемым к препаратам данной фармакологической группы, значительно расширили показания к ФДТ в онкологии и сделали ее более безопасной и комфортной для больных.

В 1990 г. J. Kennedy и соавт. был предложен принципиально другой подход к ФДТ, основанный на использовании эндогенных механизмов индуцирования фоточувствительности [39]. Идея заключалась в создании таких условий в организме, при которых происходил бы синтез избыточного количества эндогенных порфиринов в тканях опухоли. С этой целью пациентам перорально назначали d-аминолевулиновую кислоту (АЛК), которая сама по себе не является ФС и в клетках не накапливается, но является природным прекурсором протопорфирина IX. При экзогенном введении АЛК происходит накопление протопорфирина IX в опухолевых клетках. Протопорфирин IX является достаточно активным ФС с максимумом поглощения на длине волны 630 нм, способным активно генерировать синглетный кислород. На основе АЛК разработаны и зарегистрированы препараты для флюоресцентной диагностики и ФДТ под коммерческими названиями "Левулан" (Канада), "Метвикс" (Норвегия), "Аламин" (Беларусь) и др. Они с успехом используются для диагностики и лечения кератозов, рака мочевого пузыря, опухолей головного мозга и др. [21].

При исследовании распределения ФС в организме было отмечено, что, помимо ткани опухолей кожи, многие из них в высоких концентрациях задерживаются в клетках ретикулоэндотелиальной системы, печени, почках, селезенке, воспаленных тканях и др. [21, 24, 39, 40]. Это послужило предпосылкой к

изучению возможностей использования ФДТ по новому направлению – для лечения заболеваний неопухолевой природы. Сегодня, как будет показано далее, имеются многочисленные примеры эффективного применения метода при воспалительных процессах, некоторых внутренних и других заболеваниях. Все это указывает на то, что метод ФДТ далеко не исчерпал свои потенциальные возможности и его развитие и совершенствование будут продолжаться.

Механизм действия ФДТ

ФДТ основана на сочетанном действии в присутствии кислорода химиотерапевтических (ФС) и физических (лазерное излучение, излучение светодиодов и других источников) факторов. Отдельно взятые сенсibilизаторы и световое облучение должное (фотодинамическое) действие не оказывают.

Условно в практическом применении метода можно выделить несколько этапов. На первом из них пациенту вводят, чаще внутривенно, раствор ФС. Во время второго этапа, продолжающегося от нескольких часов до 3 сут, сенсibilизатор накапливается в опухоли (или другой целевой ткани). По флюоресценции сенсibilизатора можно судить о размерах и локализации опухоли. На третьем этапе пораженный участок тела облучают светом определенной длины волны и интенсивности в течение 15–20 мин. После интенсивного облучения в участках опухоли, содержащих ФС, развиваются фотофизические и фотохимические реакции, которые в конечном счете приводят к гибели раковых клеток. При этом соседние нормальные клетки сохраняются. На четвертом этапе, продолжающемся от 2 до 4 нед, происходит разрушение опухоли и частичное или полное восстановление окружающих ее тканей.

Предположительно механизм повреждающего действия ФДТ на опухоль можно представить следующим образом [21]. При поглощении света молекулы ФС переходят из основного в возбужденное состояние. Возбужденные светом молекулы либо испускают кванты флюоресценции, либо вступают в фотохимические реакции I или II типа (см. рисунок). Реакции II типа доминируют в повреждающем действии большинства ФС, включая порфирины, хлорины, фталоцианины и др.

При I типе молекулы ФС взаимодействуют непосредственно с молекулами опухолевой ткани, образуя промежуточные радикальные продукты, которые затем реагируют с кислородом, что приводит к образованию различных высокоактивных веществ, прежде всего активных форм кислорода, вступающих в дальнейшие окислительно-восстановительные реакции. При этом образуются перекисные радикалы, супероксид-анион, гидроксил-радикал, активируется перекисное окисление липидов, происходит повреждение мембран клеток с нарушением их функций.

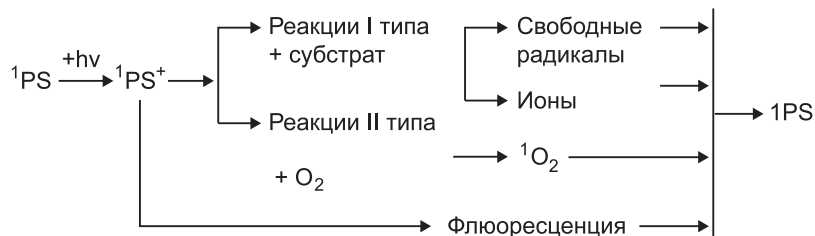
В реакциях II типа молекулы ФС реагируют сначала с кислородом, переводя его в высокоактивную синглетную форму. Он взаимодействует с протеинами, ну-

клеиновыми кислотами и липидами мембран клеток, вызывая их гибель по типу некроза или апоптоза. Характер клеточного повреждения зависит от внутриклеточной локализации ФС: митохондриальная локализация в большей степени приводит к апоптозу, тогда как его локализация в плазматических мембранах или лизосомах чаще вызывает некроз [21]. Важно учитывать, что синглетный кислород может повреждать только биоструктуры, находящиеся в непосредственной близости к молекулам ФС [22].

Интенсивность цитотоксического действия ФДТ на клетки зависит от типа ФС, его внутри- и внеклеточной локализации, вводимой дозы, дозы светового облучения, наличия кислорода и временного интервала между введением ФС и облучением [8].

Прямое повреждение клоногенных опухолевых клеток, по-видимому, не может вносить доминирующий вклад в разрушение опухоли, поскольку для разрушения всех опухолевых клеток каждая из них должна получить необходимые дозы ФС и света, а в опухоли должно быть достаточно кислорода. Однако клетки не одинаково аккумулируют краситель, свет же неравномерно распределяется в гетерогенной опухолевой ткани, поэтому в разрушении опухоли принимают участие и другие механизмы.

Важную роль в разрушении опухоли при ФДТ играет так называемый сосудистый компонент. Повреждение сосудов при ФДТ впервые обнаружила W. Henderson, которая считала его даже основным в механизмах деструкции опухолей. Результатом фотодинамической реакции являются разрушение эндотелия кровеносных сосудов, активация тромбоцитов с высвобождением тромбосана, агрегация тромбоцитов, образование пристеночных и окклюзирующих тромбов, сдавление капилляров в результате интерстициального отека [34, 36]. Все вышеперечисленные процессы приводят к нарушению кровотока в опухоли вплоть до полного его прекращения и развитию некроза. Следует отметить, что нарушение кровообращения в процессе ФДТ само по себе без прямого цитотоксического воздействия на опухолевые клетки может вызвать разрушение опухоли. Так, было показано, что если облучение проводить немедленно после введения ФС, когда концентрация лекарства в крови максимальная и оно еще не успело накопиться в опухолевых клетках, наступает некроз опухоли [37]. В свете изложенного для ФДТ стали применять ФС сосудистого действия (например, "Тукад" – палладий бактериофеофорбид, США). Фотоактивация "Тукада" путем облучения сразу после его введения вызывает повреждение сосудов опухоли,



Принцип метода фотодинамической терапии.

результатом которого становятся обширные кровоизлияния, ишемия опухоли и ее некроз. Процесс нарушения кровоснабжения является необратимым и за ним следует некроз опухоли.

В начале 90-х годов прошлого столетия появились публикации об инфильтрации лимфоцитов, лейкоцитов и макрофагов в тканях, подвергнутых ФДТ, что означает активацию иммунной системы в ответ на ФДТ [37]. Иммунный ответ опосредуется такими факторами, как вазоактивные вещества, компоненты системы комплемента, цитокины, факторы роста, белки острой фазы, протеиназы, хемоаттрактанты лейкоцитов и другие иммуномодуляторы. G. Santi и соавт. также отмечено повышение гуморального и клеточного иммунитета у онкологических больных при проведении ФДТ [28]. J. Nieva и соавт. считают, что в защите организма при злокачественных опухолях играют роль все иммуноглобулины как эффекторные участники иммунной системы. При этом независимо от источника их антигенной специфичности они могут катализировать реакцию между синглетным кислородом и водой с образованием перекиси водорода, что открывает путь к противоопухолевой защите организма при ФДТ [49].

Важным фактором индукции ФДТ опосредованного иммунного ответа может быть повреждение клеточных мембран и сосудов опухоли [7, 22]. Фотоокислительные процессы вызывают выделение медиаторов воспаления – цитокинов, что служит пусковым фактором развития иммунных реакций. Цитокиновые реакции сопровождаются стимуляцией продукции фактора некроза опухоли, активацией макрофагов, лейкоцитов и лимфоцитов. Получены экспериментальные данные, свидетельствующие об активации Т-лимфоцитарного звена у животных-опухоленосителей при ФДТ [10]. Было показано, что активированные ФДТ лимфоциты могут определяться в лимфоидной ткани в течение длительного времени после светового воздействия. Это может иметь значение в элиминации опухолевых клеток и сдерживании роста остаточной опухоли. Все же, несмотря на приведенные данные, роль иммунных процессов в механизмах действия ФДТ остается малоизученной и во многом неясной.

В повреждающем эффекте ФДТ определенную роль играет и само лазерное излучение, которое в этом методе является достаточно интенсивным и к тому же действует на sensibilizированные ткани. Оно может влиять на опухоль вследствие как гипертермического эффекта, так и нарушения сигнальных путей клеток, которые участвуют в процессах клеточной смерти [22].

После разрушения опухолевых клеток в результате ФДТ в тканях происходят все те процессы, которые наблюдаются при гибели клеток, независимо от приводящей к ней причины [5].

Таким образом, механизм действия ФДТ включает целый комплекс прямых и опосредованных реакций взаимодействия различных компонентов, в конечном счете приводящий к цитотоксическим эффектам. Уточнение конкретных участников этих реакций – одна из важнейших задач дальнейшего изучения ФДТ.

Клиническое применение ФДТ

Несмотря на широкие терапевтические возможности ФДТ, к ней и сегодня прибегают преимущественно онкологи. В связи с этим можно подчеркнуть, что ФДТ признана четвертым альтернативным методом лечения злокачественных опухолей наряду с хирургической операцией, лучевой терапией и химиотерапией. От традиционных методов лечения ФДТ выгодно отличается малой инвазивностью, высокой избирательностью разрушения опухоли, сочетанием в одном методе диагностики и терапии, отсутствием тяжелых системных и местных осложнений, хорошими функциональными и косметическими результатами [6, 19].

Применение ФДТ в онкологии прежде всего касается опухолей, к которым возможно подведение света, чаще всего лазерного излучения в красном диапазоне спектра, соответствующем максимуму поглощения большинства ФС. Это могут быть либо поверхностные опухоли, которые можно непосредственно облучать, например рак кожи, головы или шеи, либо опухоли полых органов, к которым можно доставить свет с помощью волоконного световода [22]. К таким опухолям относятся новообразования полости рта, пищевода, желудка, толстой кишки, легких, головного мозга, шейки матки, предстательной железы и мочевого пузыря [6, 9, 15, 17, 38].

В тактическом плане можно говорить о следующих направлениях использования ФДТ в онкологии:

- применении ФДТ по радикальной программе, рассчитанной на полное излечение, при ранних стадиях рака кожи, нижней губы, языка, слизистой оболочки полости рта, трахеобронхиального дерева, желудка, пищевода, мочевого пузыря и других органов в качестве альтернативы лучевому и хирургическому методам лечения, при высоком риске оперативного вмешательства или невозможности его выполнения по иным причинам;

- применении ФДТ как компонента комбинированного и комплексного лечения (в сочетании с лучевой терапией и химиотерапией) при распространенных формах и рецидивах рака кожи, языка и слизистой оболочки полости рта, молочной железы, внутрикожных метастазах меланомы;

- использовании ФДТ с паллиативной целью для реканализации пищевода и желудка, трахеи, крупных бронхов, желчных протоков при далеко зашедших процессах, опухолевых стенозах, а также при некоторых метастатических поражениях [6, 19]. Согласно данным Е.Ф. Странадко и А.В. Иванова, полная резорбция опухолей при ФДТ отмечена более чем в 50% наблюдений с длительностью безрецидивного периода до 10 лет [19].

Показания к применению, технология и эффективность ФДТ во многом зависят от используемого ФС. Состояние клинического применения различных ФС отражено в таблице, позаимствованной из работы J. Moan и Q. Peng [47] и дополненной нами.

Сравнительно новым направлением в использовании ФДТ является нейроонкологическое. Как известно, злокачественные опухоли головного мозга

Состояние важнейших разработок в области клинического применения ФДТ

Фотосенсибилизатор	Торговая марка	Производитель	Длина волны, нм	Современное состояние разработок
Производное гемато-порфирина (HpD)	Porfimer sodium	"Axcan Pharma" (до 2000: "QLT Inc.")	632	Получено разрешение для лечения: – рака желудка (Япония);
	Photofrin			– рака пищевода (Франция, Канада, Великобритания, Финляндия, Япония, США, Нидерланды);
	Photofrin II			– рака легких (Канада, Нидерланды, Япония, Дания, Ирландия, Франция, Германия, Финляндия, Великобритания, США);
	Photosan-3			– рака мочевого пузыря (Канада);
	Photoheme			– рака и дисплазии шейки матки (Япония) Также проводятся клинические испытания Фотофрина для лечения разных форм рака головы и шеи, мозга и т. д.
Производное бснзопорфирина с моноокислым кольцом А (BPD-MA)	Visudine	"QLT Inc." и "Novartis Ophthalmic"	690	Разрешено в разных странах для лечения макулярной дегенерации сетчатки, патологической миопии.
	Verteporfin			Множественная базальноклеточная карцинома (III фаза клинических испытаний)
5-Амннлевулиновая кислота (ALA)	Levulan	"DUSA Pharmaceuticals, Inc."	632	Поверхностное применение: актинический кератоз (США, ЕС)
			375—400	Внутрисосудистое введение: диагностика рака мочевого пузыря (I/II фаза клинических испытаний)
Метиламинолевунилат	Metvix	"PhotoCure ASA"	632	Поверхностное применение: актинический кератоз и базальноклеточная карцинома (ЕС, Австралия и Новая Зеландия)
Тетра (метагидрокси-фенил) хлорин (mTHPC)	Foscan	"Biolitec AG"	652	Рак головы и шеи (ЕС, Норвегия, Исландия)
				Рак груди, поджелудочной железы, желудка и кишечника (II фаза клинических испытаний) Вспомогательная терапия при лечении поздних стадий рака (I/II фаза клинических испытаний)
Этиопурпурин олова (SnEt ₂)	Purlitin	"Miravant Medical Technologies"	660	Макулярная дегенерация сетчатки (III фаза клинических испытаний) Рак кожи (II/III фаза клинических испытаний) Рак простаты (I фаза клинических испытаний)
Тексафин лютеция (Lu-Tex)	Lutrin, Antrin, Optrin	"Pharmacyclic Inc."	732	Рак груди, фотоангиопластика при болезнях периферического артериального кровообращения
Порфирин бора	BOPP	"Pacific Pharmaceutical"	628	Рак мозга (I фаза клинических испытаний)
Моноаспартил-хлорин еб (Npeб)	Talaporfin	"Meiji Seika Kaisha Ltd." и "Sciences Corporation"	664	Рак легкого, ранние стадии (III фаза клинических испытаний) крупные опухоли головы, шеи, легких, прямой кишки, простаты и др. (II фаза клинических испытаний)
Гиперицин	Hypericin	"VIMR Pharmaceuticals"	600–1000	Глиобластома (III фаза клинических испытаний), противовирусный агент (СПИД и др.) (I фаза клинических испытаний) Кожная Т-клеточная лимфома, саркома Капоши, псориаз (поверхностное применение) (I фаза клинических испытаний)
Сульфированный алюмофталоцианин	Фотосенс	"НИОПИК" (Россия)	675	Разные формы опухолей кожи, молочной железы, легких, пищеварительного тракта (Россия)
Порфицен (ATMPn)		"Glaxo-Wellcome"	630	Псориаз (I/II фаза клинических испытаний)
Тринатриевая соль хлорина е ₆	Фотолон	"Белмедпрепараты" (Беларусь)	660	Разрешен для лечения злокачественных новообразований кожи и слизистых оболочек полых органов

– это заболевания с неблагоприятным прогнозом. Несмотря на применение таких современных методов лечения, как микрохирургическое удаление, лучевая терапия и химиотерапия, выживаемость этих пациентов остается низкой из-за продолжающегося роста опухолей. К числу методов, способных повы-

сить безрецидивный период и выживаемость онкологических больных, относят ФДТ [9]. Исследования *in vitro* и *in vivo*, проведенные на клеточных линиях злокачественных опухолей головного мозга, свидетельствуют о возможности применения ФДТ для лечения этих опухолей [53, 56]. Клинические на-

блюдения, обобщенные в обзорной статье М.Н. Куржупова и соавт., подтверждают эффективность различных вариантов ФДТ и ее безопасность в лечении опухолей головного мозга (злокачественные глиомы, внутримозговые метастазы). Следовательно, ФДТ может дополнить лечение опухолей головного мозга, и повысить его эффективность [9].

Особая технология ФДТ применяется в онкогематологии. Например, при острой миелоидной лейкемии ФДТ проводят следующим образом. Костный мозг больного экстракорпорально инкубируют с ФС (бензопорфирин). После облучения УФ-лазером появляются различия во флуоресценции клеток. Злокачественные клетки начинают флуоресцировать красным светом. Специальное устройство сортирует клетки по уровню и качеству свечения. После окончания сортировки здоровые клетки костного мозга реинфузируют [14].

К ФДТ чувствительны практически все злокачественные опухоли, что является еще одним важным достоинством метода. Многочисленные публикации последних лет свидетельствуют о высокой эффективности метода даже у больных, резистентных к химио- и радиотерапии. Все это вместе с перспективами применения метода в областях, не связанных с онкологией, действительно позволяет называть ФДТ технологией XXI века. ФДТ не показана у больных, страдающих наследственной или приобретенной порфирией, при повышенной кожной фоточувствительности или тяжелых поражениях печени и почек. Существуют также особенности локализации и роста опухолей внутренних органов, при которых эндоскопическая терапия связана с высоким риском осложнений и должна применяться с большой осторожностью или от нее следует отказаться. Это касается распада опухоли с образованием фистул, вовлечения в опухолевый процесс крупных сосудов [6].

Перспективы развития ФДТ

Находясь в начале своего развития, ФДТ имеет широкие перспективы для дальнейшего совершенствования и использования в клинической медицине. Коснемся хотя бы важнейших из них, наметившихся в последние годы и обсуждаемых на различных форумах по лазерной медицине и ФДТ.

Терапевтическая эффективность ФДТ зависит от очень многих факторов, поэтому одним из направлений развития и изучения метода является его оптимизация в отношении опухолей различной локализации и степени злокачественности. Она подразумевает научно обоснованный выбор таких условий и параметров ФДТ, которые бы обеспечивали наилучший терапевтический, функциональный и косметический результат. Хорошим примером детальной разработки метода могут служить методические рекомендации "Фотодинамическая терапия при раке слизистой оболочки полости рта, языка и нижней губы" (Странадко Е.Ф., Маркичев Н.А., Рябов М.В.), опубликованные ранее в журнале [20].

Перспективным направлением развития ФДТ является разработка способов и методов ее применения

при неопухолевых заболеваниях. Как уже упоминалось, ФС в высоких концентрациях накапливаются не только в тканях опухолей, но и в других органах и тканях: коже, клетках ретикулоэндотелиальной системы, печени, почках, селезенке, воспалительных и пролиферирующих тканях. Это является важной предпосылкой для использования ФДТ при многих заболеваниях неопухоловой природы. Первые экспериментальные и клинические исследования подтверждают правильность такого предположения. Так, важной сферой применения ФДТ становится гнойная хирургия в связи с доказанной высокой антибактериальной активностью метода. Клинические испытания подтвердили эффективность ФДТ при лечении длительно не заживающих гнойных ран, трофических язв, пролежней, рожистого воспаления и др. [19]. Она оказалась эффективной у больных с гнойно-воспалительными заболеваниями мягких тканей, не поддававшимся лечению традиционными методами, в том числе с применением антибиотиков.

В настоящее время активно изучается применение ФДТ при инфекционных заболеваниях, формируется отдельное направление – антимикробная фотодинамическая терапия (АФДТ). До сих пор в основном проводятся *in vitro* исследования взаимодействия активизированного ФС и возбудителя инфекционного заболевания. Доказано бактериальное действие ФДТ на *Streptococcus pyogenes*, *Staphylococcus aureus*, *Clostridium perfringens*, *E. coli*, *Mycoplasma hominis*, грамотрицательные микроорганизмы и дрожжевые грибки [4, 18, 23, 45]. Необходима апробация АФДТ при инфекционных заболеваниях в клинических условиях.

Имеются отдельные сообщения об успешном использовании ФДТ в дерматологии при вульгарных угрях, экземе, розацеа, актиническом кератозе, посттравматических и послеоперационных рубцах и стриях, а также при дегенеративно-дистрофических и воспалительных заболеваниях опорно-двигательного аппарата [4].

Особенно перспективным представляется применение ФДТ при лечении неопухолевых заболеваний с быстрой пролиферацией тканей – эндометриоза, псориаза, фиброзно-клеточной гиперплазии эндотелия сосудов, возрастной дегенерации желтого пятна глаза, ревматоидного и псориатического артрита и др. Основанием для этого являются данные о селективном накоплении и длительной задержке ФС клетками и тканями с высокой пролиферативной активностью, все более подтверждаемые успешными результатами применения ФДТ при некоторых из названных заболеваний [1, 12].

Весьма перспективным представляется использование ФДТ при сердечно-сосудистой патологии. Анализ данных по применению ФДТ в кардиологии позволяет отметить следующее:

- ФДТ во время ангиопластики подавляет процесс развития фиброзно-клеточной гиперплазии эндотелия сосудов, предотвращая таким образом развитие рестеноза.
- ФДТ может играть важную роль в предупреждении и лечении рестеноза после коронарного шунтирования и других реконструктивных операций на со-

судах, а также после эндартерэктомии и трансплантации сердца.

- ФДТ может быть использована для предупреждения и лечения атеросклеротических изменений в сосудах [3].

Поскольку одним из основных компонентов ФДТ является ФС, в будущем будет продолжаться поиск новых ФС с наилучшими фармакологическими и физико-химическими характеристиками. Основные требования к оптимальному (идеальному) ФС заключаются в следующем:

- ФС должен иметь низкую темновую и световую фототоксичность в терапевтических дозировках.

- Фармакокинетика ФС должна обеспечивать высокое селективное накопление его в патологическом очаге (опухоли) по сравнению с нормальной тканью и быстрое выведение препарата из организма.

- Для ФС должно быть характерно наличие интенсивной полосы поглощения в спектральном диапазоне, где обеспечивается наиболее глубокое проникновение оптического излучения (красный и инфракрасный диапазоны).

- ФС должен иметь однородный химический состав, а также быть доступным для синтеза в необходимых количествах.

- ФС должен иметь высокий квантовый выход в триплетном состоянии и обеспечивать достаточный перенос энергии для образования синглетного кислорода.

- ФС должен легко определяться с помощью флюоресцентного метода, что позволяет использовать его одновременно и в диагностических целях.

- ФС должен хорошо растворяться в воде и сохранять стабильность при хранении и световом воздействии.

Приходится с сожалением констатировать, что ни один из используемых сегодня ФС в полной мере не отвечает этим требованиям, следовательно, поиск идеального ФС – актуальная задача для дальнейшего развития ФДТ.

К этому следует добавить, что многие из применяемых ФС обладают рядом серьезных недостатков: низкой селективностью накопления в опухоли или другом целевом очаге; недостаточной противоопухолевой эффективностью; высокой фототоксичностью в отношении кожи и слизистых оболочек; несоответствием области их возбуждения оптическому окну прозрачности тканей и др. Все это также служит основанием для поиска новых ФС с высокой избирательностью накопления в нужных тканях, минимальным поступлением в кожу и слизистые оболочки, работающих в дальнем красном или ближнем инфракрасном диапазонах оптического спектра. С этой точки зрения к числу перспективных агентов для ФДТ, по-видимому, можно отнести порфиразины (например, порфиразиновый комплекс иттербия) в силу наличия у них поглощения в области прозрачности биотканей, интенсивной флюоресценции и высокой фотодинамической активности [25]. По нашему мнению, поиск ФС для ФДТ следует также вести среди лекарственных веществ, применяемых в онкологии или других областях медицины, где мо-

жет быть использован этот метод [4, 23]. Многие из лекарств, как показывают исследования, обладают фотосенсибилизирующими свойствами и характеризуются интенсивной флюоресценцией [11].

Несомненно, перспективными являются исследования в области направленной ФДТ, основанной на точной доставке сенсibilизатора к опухолевым или другим патологическим клеткам. Для этих целей прежде всего могут быть использованы моноклональные антитела, специфичные к рецепторам или антигенам на поверхности раковых клеток. В экспериментальных исследованиях показано, что конъюгаты ФС с моноклональными антителами к специфическим антигенам усиленно накапливаются в клетках опухоли [16, 52]. В качестве носителей можно использовать лиганды к рецепторам на опухолевых клетках, например к таким, как рецептор для липопротеинов низкой плотности [41, 51]. Липосомы и иммунолипосомы также могут быть применены для доставки ФС в клетки. Включение ФС в липосомы заметно усиливает накопление его в клетках и фототоксичность [52]. В настоящее время делаются попытки доставки ФС при помощи липосом, которым дополнительно придаются адресные свойства для опознания клеток-мишеней [16].

Огромные перспективы сулит использование для этих целей наночастиц или микросфер. Согласно имеющимся данным, применение наночастиц в качестве средства транспортировки облегчает доставку ФС в фаголизосомы и повышает их фотодинамическую активность, несмотря на то что способность сенсibilизатора (например, хлорина e_6) генерировать активные формы кислорода при этом уменьшается [26]. Следовало бы обратить внимание на полупроводниковые нанокристаллы, которые могут быть не только средством доставки ФС в клетки, но и дополнительным источником их возбуждения и визуализации тканей [13].

Уместно заметить, что использование гетерогенной системы доставки ФС к опухоли в виде наночастиц встречает препятствие со стороны естественных систем фильтрации организма, например ретикулоэндотелиальной системы, которая быстро изымает из кровотока такие частицы [48]. Однако покрытие наночастиц полимерами (прежде всего полиэтиленгликолем) позволяет решить эту проблему. Следует также учитывать, что лечебные физические факторы (магнитные поля, ультразвук, электрический ток) могут усилить транспортные свойства наночастиц [24].

ФС легко связываются с липопротеинами, что обуславливает возможность использования последних в качестве носителей в ФДТ. Липопротеины как система доставки ФС обладают рядом удобных свойств для ФДТ новообразований. Будучи естественными компонентами крови, они не удаляются из кровотока клетками ретикулоэндотелиальной системы, продолжительное время циркулируют в крови, неиммунногенны, их малый размер облегчает прохождение через стенки кровеносных сосудов, а введение в них ФС не приводит к потере способности распознавать специфические клеточные рецепторы [41, 51]. Как и другие переносчики ФС, липопротеины могут снабжаться адресным интернализированным лигандом [16].

Совершенно новые возможности может открыть использование для внутриклеточной доставки ФС модульных конструкций. Обзор достижений в этой области дан в работе А.С. Соболева и соавт. [16]. К сожалению, пока применение таких систем адресной доставки ФС не вышло за рамки эксперимента. Новые возможности для ФДТ, бесспорно, могут быть связаны с использованием генетически кодируемых иммунофотосенсибилизаторов.

Наряду с поиском новых ФС и разработкой систем их транспорта в клетку необходимо продолжить совершенствование источников света. Они должны быть мощными, компактными, относительно дешевыми, характеризоваться простотой доставки излучения в ткани, иметь длину волны, точно соответствующую максимуму поглощения используемого ФС.

Решение перечисленных задач, вне сомнения, позволит не только расширить сферу применения ФДТ, но и повысить эффективность и безопасность метода.

Заключение

Приведенные в статье данные свидетельствуют об огромном интересе, который проявляет научный мир к развитию метода ФДТ. Начавшись с использования в лечении различных онкологических заболеваний, ФДТ сегодня с успехом апробируют во многих других областях клинической медицины. Дальнейшее развитие метода требует поиска новых ФС, отвечающих всем предъявляемым к ним требованиям, а также адекватных им источников света. Не менее важным является создание способов направленной доставки ФС в компартменты клеточных мишеней, что может резко усилить их фототоксичность и фотодинамическую активность. Разработка новых ФС требует апробации новых лазерных и нелазерных источников света. Для борьбы с репопуляцией сохранившихся жизнеспособными опухолевых клеток важна разработка антиангиогенных мероприятий после ФДТ. Представленный анализ важнейших путей решения актуальных для ФДТ вопросов показывает, что в их решении должны участвовать самые разные специалисты, в том числе физиотерапевты.

ЛИТЕРАТУРА

1. Аполихина И.А., Булгакова Н.Н., Денисова Е.Д. Акушерство и гинекология. 2010; 3: 17–20.
2. Вакуловская Е.Г., Любаев В.Л., Поддубный Б.К. и др. Вестник Московского онкологического общества. 2007; 4: 3–4.
3. Возовиков И.Н., Андреева Е.Р., Кузьмин С.Г. Российский физиологический журнал им. И.М. Сеченова. 2009; 90 (5): 569–76.
4. Войченко Н.В., Улащик В.С. Новости медико-биологических наук. 2012; 5 (1): 108–19.
5. Гейниц А.В., Сорокатый А.Е., Ягудаев Д.М., Трухманов Р.С. Лазерная медицина. 2007; 11 (3): 42–6.
6. Гельфонд М.Л. Практическая онкология. 2007; 8 (4): 204–10.
7. Каплан М.А., Шубина А.И., Боргуль О.В., Никитина Р.Г. Вопросы онкологии. 2012; 56 (3): 345–7.
8. Кудинова Н.В., Березов Т.Т. Биомедицинская химия. 2009; 55 (5): 558–69.
9. Куржупов М.И., Филоненко Е.В., Лошаков В.А., Зайцев А.М. Российский онкологический журнал. 2010; 4: 45–8.
10. Лаптев В.П., Кисилевский М.И., Овчинникова А.Е. Физическая медицина. 2005; 15 (2): 46–7.

11. Лозовская Е.Л., Макарева Е.Н., Македонов Ю.В., Сапежинский И.И. Биофизика. 1997; 42 (3): 549–57.
12. Новикова Е.Г., Сидорова Е.С., Соколов В.В., Чулкова Е.А. Российский онкологический журнал. 2009; 2: 12–7.
13. Олейников В.А., Суханова А.В., Набиев И.Р. Российские нанотехнологии. 2007; 2 (1–2): 160–73.
14. Палеев Н.Р., Карандашов В.И., Петухов Е.Б., Диасамидзе Ю.С. Вестник РАМН. 2004; 7: 15–8.
15. Рагулин Ю.А., Каплан М.А., Медведев В.Н. Российский онкологический журнал. 2009; 2: 49–52.
16. Соболев А.С., Розенкранц А.А., Гилязова Д.Г. Биофизика. 2004; 49 (2): 351–79.
17. Странадко Е.Ф. Лазерная медицина. 1997; 1 (1): 13–7.
18. Странадко Е.Ф., Коробоев У.М., Толстых М.П. Хирургия. 2000; 9: 67–70.
19. Странадко Е.Ф., Иванов А.В. Биофизика. 2004; 49 2: 380–3.
20. Странадко Е.Ф., Маркичев Н.А., Рябов М.В. Физиотерапия, бальнеология и реабилитация. 2006; 1: 42–9.
21. Трухачева Т.В., Шляхтин С.В., Исаков Г.А., Истомин Ю.П. Фотолон – новое средство для фотодинамической терапии. Минск; 2009.
22. Узденский А.Б. Клеточно-молекулярные механизмы фотодинамической терапии. М.; 2010.
23. Улащик В.С. Здравоохранение. 2000; 6: 24–8.
24. Улащик В.С., Войченко Н.В. Новости медико-биологических наук. 2012; 5 (2): 214–24.
25. Ширманова М.В., Балалаева И.В., Леканова Н.Ю. и др. Биофизика. 2011; 56 (6): 1117–24.
26. Allemann E., Rousseau J., Brasseur N. et al. Int. J. Cancer. 1996; 66: 821–4.
27. Balchun O., Doiro D., Huth G. Lasers Surg. Med. 1984; 4 (1): 13–30.
28. Canti G., De Simone A., Korbelik M. J. Photochem. Photobiol. 2002; 1: 79–80.
29. Daniel M., Hill J. Aust. N. Z. J. Surg. 1991; 61: 340–8.
30. Dougherty T. Cancer Res. 1978; 38 (8): 2628–35.
31. Dougherty T. Semin. Surg. Oncol. 1989; 5 (1): 6–16.
32. Dougherty T., Grindey G., Fiel R. et al. J. Natl. Cancer Inst. 1975; 55: 115–8.
33. Figge F., Weiland G., Manganiello. Proc. Soc. Exp. Biol. Med. 1948; 68: 640–1.
34. Fingar V., Wieman T., Doak K. Cancer Res. 1990; 50: 2599–603.
35. Hausmann W. Biochem. Z. 1911; 30: 276–316.
36. Henderson B., Bellnier D. Photosensitizing compounds: their chemistry, biology, clinical use. Chichester, UK: Wiley; 1989. 121–5.
37. Henderson B., Dougherty T. J. Photochem. Photobiol. B. Biol. 1992; 55: 145–57.
38. Huang Z. Technol. Cancer Res. 2005; 4 (3): 283–93.
39. Kennedy J., Marcus S., Pottier R. J. Clin. Laser Med. Surg. 1996; 14 № (5): 289–304.
40. Kennedy J., Pottier R., Pross D. J. Photochem. Photobiol. 1990; 1 (1–2): 143–8.
41. Konan Y., Gurny R., Allemann E. J. Photochem. Photobiol. B. 2002; 66: 89–106.
42. Lam S. Cancer. 1986; 58 (10): 2298–306.
43. Ledoux-Lebard A. Ann. Inst. Pasteur. 1902; 16: 558–94.
44. Lipson R., Baldes E. Arch. Dermatol. 1960; 82: 508–16.
45. Malik Z., Hanania J., Nitzan Y. J. Photochem. Photobiol. B. Biol. 1990; 5: 281–93.
46. Meyer-Betz F. Dtsch. Arch. Klin. Med. 1913; 112: 476–80.
47. Moan J., Peng Q. Anticancer Res. 2003; 23: 3591–600.
48. Moghimi S., Hunter A., Murray J. Pharmacol. Rev. 2001; 53: 283–318.
49. Nieva J., Wentworth P. Biochem. Sci. 2004; 29: 274–8.
50. Policard A. C. R. Soc. Biol. 1924; 91: 1423–4.
51. Polo L., Vaduga G., Jori G., Reddy E. Int. J. Biochem. Cell Biol. 2002; 34: 10–23.
52. Reddi E. J. Photochem. Photobiol. B. 1997; 37: 189–95.
53. Stylli S., Kaye A., MacGregor L. Clin. Neurosci. 2005; 12: 389–98.
54. Tappeiner H., Jesionek A. Münch. Med. Wochenschr. 1903; 47: 2042–4.
55. Tappeiner H., Jodlbauer A. Dtsch. Arch. Klin. Med. 1904; 80: 427–87.
56. Varma A., Muller P. Surg. Neurol. 2008; 70 (2): 190–3.
57. Vrouwenraets M., Visser G., Stigter M. et al. Int. J. Cancer. 2002; 98: 793–8.

Поступила 31.10.12