

ФОКАЛЬНЫЕ АУТОМОТОРНЫЕ ПРИСТУПЫ С АТОНИЧЕСКИМ КОМПОНЕНТОМ, ИСХОДЯЩИЕ ИЗ ВИСОЧНОЙ КОРЫ

К.Ю. Мухин^{1,2}, М.Б. Миронов^{1,2}, В.С. Какаулина¹, А.М. Теплышева¹, А.С. Петрухин¹

FOCAL AUTOMOTOR SEIZURES WITH ATONIC COMPONENT, WITH ONSET FROM TEMPORAL LOBE CORTEX

K.Yu. Mukhin^{1,2}, M.B. Mironov^{1,2}, V.S. Kakaulina¹, A.M. Teplysheva¹, A.S. Petrukhin¹

1. – Институт детской неврологии и эпилепсии имени Святого Луки,

2. – Кафедра неврологии и эпилептологии ФУВ ГОУ ВПО РГМУ Росздрава

Фокальные аутомоторные приступы с атоническим компонентом (височные синкопы) известны с 70-х гг. прошлого столетия, однако публикации, посвященные этим приступам, носят единичный характер. Целью исследования было изучение клинических, электроэнцефалографических и нейровизуализационных особенностей пациентов с приступами височных синкоп. Представлено наблюдение 5 пациентов в возрасте от 3,5 до 15 лет с верифицированной височной эпилепсией, у которых возникали фокальные аутомоторные приступы с атоническим компонентом, зафиксированные при проведении видео-ЭЭГ мониторинга. Подробно представлена клиничко-электроэнцефалографическая картина височных синкоп, рассмотрены вопросы этиологии и патогенеза, предложены диагностические критерии и принципы дифференциального диагноза при приступах этого типа.

Ключевые слова: эпилепсия, височная эпилепсия, височные синкопы, патогенез, клиническая картина, диагностика.

Focal automotor seizures with atonic component (temporal lobe syncopes) are known from 70th of last century, but there are only a few publications devoted to these seizures. The study objective was to assess clinical, electroencephalographic features and neuroimaging data of the patients with temporal lobe syncopes. We observed 5 patients at the age of 3,5–15 years with verified temporal lobe epilepsy and focal automotor seizures with atonic component, detected during video-EEG monitoring. The clinico-electroencephalographic picture of temporal lobe syncopes is presented in detail, the etiology and pathogenesis of this condition are discussed, the diagnostic criteria and principles of the differential diagnosis are proposed.

Key words: epilepsy, epilepsy of temporal lobe, temporal lobe syncope, pathogenesis, clinical pictures, diagnosis.

Височная эпилепсия проявляется фокальными сенсорными и моторными приступами, диалептическими и аутомоторными, реже — вторично-генерализованными пароксизмами. Возможны приступы в виде изолированной ауры. У 52% больных наблюдается вегетативно-висцеральная абдоминальная аура: сложные для описания неприятные ощущения или боли в животе, урчание с «восходящим эпилептическим ощущением» (К.Ю. Мухин, 2000). Реже встречаются приступы обонятельных («укусные атаки Джексона») или вкусовых галлюцинаций. Сновидные состояния Джексона («dreamy states») проявляются своеобразными внезапно возникающими ощущениями «снов наяву», грез, фантазий, чув-

ством нереальности окружающего, в виде переживания «ранее виденного, слышанного, пережитого» или «никогда не виденного». Возможны приступы деперсонализации (нарушение восприятия собственной личности) и аффективные пароксизмы. Несмотря на сложности классификации, приступы, исходящие из височной коры, достаточно хорошо изучены и описаны в литературе (В.А. Карлов, 1988; К.Ю.Мухин, 2000; А.С.Петрухин и соавт., 2000; К.Ю. Мухин и соавт. 2008; N. Muracami и соавт., 1996; N. Chevassus-au-Louis, 2001).

В 70-х годах прошлого столетия стали появляться публикации, доказывающие возможность появления фазы атонии в структуре приступов, исходящих из ви-

сочной коры. Первое сообщение, по-видимому, представил J. Caffi в 1973 году, описывая больных височной эпилепсией с приступами в виде медленного выключения сознания, обмякания и падения без судорог. Автор характеризовал эти приступы следующим образом: *«Больные имели оба типа приступов — психомоторные и пароксизмы падений. Пациент обычно падал на пол с закрытыми глазами и оставался полностью без сознания в течение 2–3 мин. Кровяное давление, зрачковые реакции и сухожильные рефлексывы оставались нормальными. Затем наступала фаза спутанного сознания (confusion) с частичной реакцией на внешние стимулы, речевыми автоматизмами и автоматизированными движениями, продолжительностью около 2 мин до полного восстановления сознания»*. J. Caffi назвал эти приступы «височные синкопы» (ВС), подчеркивая схожесть их клинической картины с синкопальными состояниями [8].

Годом позже, в 1974 году, российским профессором Л.Г. Ерохиной были описаны так называемые «обморокоподобные приступы» у больных эпилепсией [1]. С учетом характерной клинической картины, очевидно, что часть пациентов, описанных в этой публикации, страдала височной эпилепсией, и их обморокоподобные пароксизмы были ничем иным, как приступами «височных синкоп». В последующих работах Л.Г. Ерохина более детально описывала клиническую картину этого вида приступов, особенности интериктальной ЭЭГ, а в 1987 году на основании клинико-анамнестических данных предложила диагностические критерии «обморокоподобных пароксизмов» эпилептического и неэпилептического генеза [2].

В 1977 году Antonio V. Escueta и соавт. при изучении пациентов с височной эпилепсией выделили два основных типа бессудорожных приступов с расстройством сознания. Первый и наиболее частый тип приступов состоял из трех клинических фаз: первая — застывание с широко открытыми глазами и отсутствие реакции на поверхностные и глубокие болевые раздражители (продолжительность в среднем 10 с); вторая фаза — появление

стереотипных автоматизмов, таких как жевание, моргание, глотание (продолжительность от 10 до 60 с) и третья — менее глубокое нарушение сознания, автоматизмы могли продолжаться и быть более целенаправленными, пациент частично реагировал на внешние стимулы (продолжительность от 30 с до 12 мин). Второй тип приступов сопровождался нарушением сознания и целенаправленными автоматизмами (пациенты могли зажечь сигарету, курить, выпить стакан воды и т.д.); иногда этому предшествовала фаза стереотипных автоматизмов, но никогда не наблюдалось замирания с широко открытыми глазами. На ЭЭГ при первом типе приступов отмечались региональные или латерализованные паттерны в височной области, при втором — только диффузные изменения [12].

В 1982 г. A.V. Delgado-Escueta и соавт. наряду с вышеупомянутыми двумя видами приступов выделили отдельно третий тип сложных парциальных приступов (СПП) с изолированным расстройством сознания, сопровождавшихся выключением сознания и медленным падением без судорог. Авторы обратили внимание на важную закономерность: *«Височные синкопы никогда не наблюдались как изолированный тип приступов, а всегда сочетались с 1-ым или 2-ым типом психомоторных приступов»*. Именно данные пароксизмы с полной уверенностью можно отнести к фокальным аутомоторным приступам с атоническим компонентом или к височным синкопам, как их называли в литературе ранее [11].

D.E. Jacome в 1989 году продолжил изучение 3-го типа СПП и выделил клинические подтипы этих приступов: атонические, акинетические, простые акинетические, сложные атонические, атонически-атонические с автоматизмами, сексуальные приступы с атонией, стресс-индуцированные конвульсии и геластические атонические приступы [19].

A. Gambardella и соавт. в 1994 году описали 6 взрослых пациентов с височными синкопами, охарактеризовав особенности клинической картины, данные нейровизуализации и результаты хирургического вмешательства. Все пациенты стра-

дали палеокортикальной височной эпилепсией, и в половине случаев удалось добиться стойкой ремиссии путем хирургического лечения. Авторы отметили, что ВС появляются спустя много лет после дебюта эпилепсии, и предположили, что механизмом возникновения феномена атонии служит быстрое распространение икctalного разряда на ретикулярную формацию моста [16].

Суммируя немногочисленные описания височных синкоп в литературе, можно отметить, что клиническая картина данного вида приступов напоминает клиническую картину синкопальных состояний. В ряде случаев приступы могут начинаться с ауры (головокружение, тревога); иногда пациенты успевают принять сидячее положение и подготовиться к приступу. Обычно ВС предшествуют аутомоторные приступы; редко они могут возникать изолированно. Характерно относительно медленное выключение сознания с последующим «обмяканием» и падением (но не резкое падение). Возможно легкое тоническое напряжение мышц конечностей, лицевой мускулатуры; появление ороалиментарных или жестовых автоматизмов [7, 11, 18]. Продолжительность приступа обычно около 3 мин. Артериальное давление, ширина зрачков, сухожильные рефлексы во время приступа остаются нормальными [11].

Отдельно следует упомянуть икctalные синкопы, описанные С.Р. Panayiotopoulos (1989) при идиопатической затылочной эпилепсии. Автор указал на возможность возникновения приступов обмякания у 20% больных с ранней формой идиопатической затылочной эпилепсии, что позже было подтверждено в других исследованиях [13, 14, 24]. Хотя применение миографических электродов при данном типе приступов в литературе не описано, клиническая характеристика икctalных проявлений свидетельствует о том, что синкопы при синдроме Панайотопулоса, также как и ВС, сопровождаются атонией мышц, которую сам автор называл феноменом «тряпичной куклы» [23, 24, 25]. Синкопы при синдроме Панайотопулоса представляют собой внезапную или постепенную потерю созна-

ния, обмякание и падение (D. Colin и соавт., 2002). Степень нарушения сознания может варьировать от частичной утраты до полного отсутствия [27]. Перед началом приступа дети могут жаловаться на тошноту, головокружение, испытывать беспокойство, страх, однако приступ может начаться внезапно без какой-либо ауры и предвестников. Икctalные проявления «затылочных» синкоп могут быть как изолированными, так и сочетаться с другими симптомами: адверсия глаз и головы, различные вегетативные нарушения (тошнота, рвота, головная боль), судороги, в том числе, и гемиконвульсивные [22, 25]. Икctalные синкопы при затылочной эпилепсии могут возникать в ранние сроки заболевания в отличие от височных синкоп, возникающих, как описывал А. Gambardella и соавт. (1994), спустя несколько лет после начала эпилепсии. Синкопы при синдроме Панайотопулоса возникают как во время сна, так и в бодрствовании, однако типично их появление под утро, ближе к пробуждению [5]. Продолжительность синкоп при ранней форме идиопатической затылочной эпилепсии варьирует от 1–2 минут до нескольких часов, что существенно превышает длительность височных синкоп. Следует отметить, что большая продолжительность приступов вплоть до развития эпилептического статуса при синдроме Панайотопулоса является характерным признаком данной формы эпилепсии. Сам первооткрыватель синдрома называл их «коматозноподобные приступы». В половине всех случаев приступ продолжается более 30 мин и может длиться до 24 ч [16, 26].

Дифференциальная диагностика височных синкоп и икctalных синкоп при синдроме Панайотопулоса представлена в табл. 1 на стр. 6.

Целью настоящего исследования явилось изучение клинических, электроэнцефалографических и нейровизуализационных особенностей пациентов с приступами «височных синкоп».

МАТЕРИАЛ И МЕТОДЫ

Под нашим наблюдением находилось 5 пациентов в возрасте от 3,5 до 15

Таблица 1. Дифференциальная диагностика «височных синкоп» и «иктальных синкоп» при синдроме Панайотопулоса

Вид приступа	«Иктальные синкопы» при синдроме Панайотопулоса	«Височные синкопы»
Дебют	В начальный период дебюта эпилепсии, могут быть первым приступом эпилепсии	Могут быть манифестным типом приступов, но чаще появляются отсрочено
Клиническая картина	<u>Начало приступа:</u> тошнота, головокружение, беспокойство, возможны простые зрительные галлюцинации. Реже внезапное начало. <u>Продолжение приступа:</u> обмякание, падение; сочетание с другими иктальными проявлениями (девиация глаз и головы). <u>Окончание приступа:</u> характерны вегетативные проявления (головная боль, тошнота, рвота)	<u>Начало приступа:</u> замирание с широко открытыми глазами, в ряде случаев с автоматизмами. <u>Продолжение приступа:</u> обмякание, падение. <u>Окончание приступа:</u> приступ редко заканчивается атонической фазой, обычно присоединяются другие моторные феномены (тонический компонент и/или автоматизмы)
Сознание	Выключено	Выключено, но чаще флюктуирует
Связь со сном	Типично возникновение приступов во время сна, особенно, перед пробуждением	Отсутствует
Провоцирующие факторы	Не выявлены	Гипервентиляция, раннее пробуждение
Частота приступов	От 1–2 мин до нескольких часов; склонность к статусному течению	1–2 мин.
Частота приступов	Очень редкие	Вариабельна
Интериктальная ЭЭГ	Мультирегиональные высоко-амплитудные комплексы острая-медленная волна по типу доброкачественных эпилептиформных паттернов детства (ДЭПД) или ДЭПД в одном из затылочных отведений, а чаще биокципитально	Обычно только периодическое региональное замедление в височных отведениях с одной стороны; реже — изолированные острые волны в тех же отделах

лет с верифицированной височной эпилепсией, у которых возникали фокальные аутомоторные приступы с атоническим компонентом. У всех пациентов приступы были зафиксированы при проведении видео-ЭЭГ мониторинга. Во всех случаях проводилось клиническое неврологическое обследование, рутинное исследование ЭЭГ, а также продолженный видео-ЭЭГ мониторинг (ВЭМ) с включением сна (аппарат электроэнцефалограф-анализатор ЭЭГА-21/26 «ЭН-ЦЕФАЛАН-131-03», модификация 11, Медиком МТД). Всем больным было проведено МРТ исследование (магнитно-резонансная система Sigma Infinity GE с напряжением магнитного поля 1,5 Тесла в стандартных режимах T1, T2, FLAIR).

РЕЗУЛЬТАТЫ

В нашем исследовании все пациенты были мужского пола. Дебют фокальных аутомоторных приступов с атонией отмечался в возрастном диапазоне от 2 до 11 лет. При этом у 4 из 5 больных фокальные приступы с атонией дебютировали до шестилетнего возраста. Начало эпилепсии с данного вида приступов отмечалось у 2 пациентов.

Приступы во всех случаях начинались с внезапного прерывания деятельности, замирания с широко открытыми глазами и удивленным взором («staring»), снижения уровня сознания и появления в 3 случаях автоматизмов (у двух пациентов — кистевые автоматизмы, у одного — ороалиментарные). Затем возникало медлен-

ное обмякание больных и заваливание под действием силы тяжести, у 2 пациентов присоединялось тоническое напряжение руки. Далее на фоне флюктуации сознания у 4 пациентов отмечались амбулаторные автоматизмы (движения, которые выглядели как целенаправленные). Общая продолжительность приступов составляла 1–2 мин.

В клинической картине кроме фокальных аутомоторных приступов с атоническим компонентом у наших пациентов отмечались такие приступы, как фокальные аутомоторные без атонии, вторично-генерализованные судорожные приступы, асимметричные тонические и малые моторные приступы (табл. 2).

В неврологическом статусе у одного ребенка выявлен врожденный левосторонний спастический гемипарез вследствие перинатального поражения ЦНС (детский церебральный паралич). У 3 пациентов отмечалась недостаточность VII и XII черепных нервов по центральному типу. Интеллектуальный дефицит был выражен у одного пациента, у остальных детей интеллект при ориентировочном тестировании соответствовал возрастной норме.

При проведении нейровизуализации выявлены следующие изменения: обширная фокальная корковая дисплазия правой височно-теменно-затылочной области в 1 случае, гамартома гипоталамуса — 1 случай, постгипоксическая перивентрикулярная лейкомаляция с асимметрией боковых желудочков — 1 случай. У двух пациентов изменений выявлено не было.

При проведении ВЭМ у 4 из 5 пациентов основная активность фоновой записи была в пределах нормы, в одном случае было выявлено легкое замедление основной активности. Следует отметить, что у всех пациентов выявлялось периодическое региональное замедление, представленное в 4 случаях в правой задневисочной и в одном — в правой затылочной области.

В интериктальном периоде в 2 случаях регистрировалась региональная эпилептиформная активность в височно-теменно-центральной области (у одного пациента слева, у другого — справа). В 1 случае

отмечалась мультирегиональная эпилептиформная активность в правой затылочно-теменной, левой затылочно-задневисочной, правой лобно-центральной областях и бифронтально, в сочетании с диффузной эпилептиформной активностью. У 1 пациента мультирегиональная эпилептиформная активность была зарегистрирована независимо в правой задневисочной области, в левых затылочных отделах и в правой лобной области (эпизодически в структуре регионально-го замедления). В 1 случае эпилептиформной активности на ЭЭГ бодрствования не отмечалось, а сон зафиксирован не был.

У всех пациентов приступы были верифицированы при проведении видео-ЭЭГ мониторинга. Характер приступов, результаты ЭЭГ исследования и нейровизуализации пациентов суммированы в табл. 2 на стр. 8.

Видео-ЭЭГ мониторинг в период приступов

Пациент Ш.Д., 10 лет.

При проведении гипервентиляционной пробы ребенок внезапно прекращает форсированное дыхание, широко открывает глаза, слегка поворачивает голову и глаза вправо, кратковременно фиксирует взор в этом положении; появляются ритмичные моргательные движения и навязчивые повторные облизывания губ. Спустя 6 с отмечается плавный медленный наклон головы и верхней части туловища влево (обмякание) и появление автоматических движений рук — потирание наружной поверхности бедер. Продолжительность этой фазы — 10 с. Затем мальчик передвигается вперед, пытается встать, начинает общаться с родителями при помощи жестов, в это же время отмечается выраженное слюнотечение, сглаживающие и кивательные движения, ребенок занимает положение полулежачего. При тестировании уровня сознания на обращенную речь пациент не реагирует, вопросы врача игнорирует. Продолжительность данной фазы — 30 с. Эпизод заканчивается произвольным покашливанием, после чего пациент отвечает на вопрос врача, многократно повторенный

Таблица 2. Основные характеристики обследованных пациентов

	Дебют		Провоцирующие факторы	Начало атонического приступа	Интериктальные изменения на ЭЭГ	Другие виды приступов (кроме атонических)	МРТ
	эпилепсии	ВС					
1. П. Д.	1 год (геластические)	6 лет	Гипервентиляция	Левая височная область	Основная активность в норме. Региональное дельта-замедление в правой задневисочной области при ГВ. Региональная эпилептиформная активность (комплексы пик-волна) в левой височно-теменной области, иногда с распространением на центральную и затылочную области. В ЭЭГ сна – региональные пиковолновые комплексы в левой височно-теменно-центральной области в структуре К-комплексов, реже изолированно.	Геластические аутомоторные с вегетативным компонентом; фокальные сенсорные (сложные зрительные галлюцинации)	Гамартома гипоталамуса
2. К. Г.	4 мес. (инфантильные спазмы)	11 лет	Отсутствуют	Правая задневисочная область	Продолженная диффузная эпилептиформная активность в виде высокоамплитудных диффузных медленных волн, медленных комплексов пик-, полипик-волна, острая-медленная волна, в большинстве своем низкой степени синхронизации в сочетании с короткими билатерально-синхронными разрядами пик-, даблпик-волна. На фоне диффузных разрядов выявляются региональные акцентуации эпилептиформных комплексов: в правой затылочно-теменной, левой затылочно-задневисочной, правой лобно-центральной областях. Также отмечаются бифронтальные разряды в структуре бифронтального замедления. Индекс представленности эпилептиформных проявлений в состоянии бодрствования и во сне достигает 80%	Инфантильные спазмы; ВГСП; асимметричные тонические; «малые моторные» (тонические спазмы)	Фокальная корковая дисплазия правой височно-теменно-затылочной области
3. Х. П.	4,5 г. (ВС на фоне t 39,5)	4,5 г.	Гипервентиляция В анамнезе – фебрильная провокация	Правая височная область	Периодическое региональное замедление в правой височной области, усиливающееся при ГВ. Региональная эпилептиформная активность (спайки, комплексы пик-волна, острая-медленная волна) в правой височно-теменно-центральной области с периодическим распространением в правую лобную область (во сне).	ВГСП; фокальные тонические; фокальные аутомоторные	Патологии не выявлено
4. П. Г.	2 г. (СПП)	2,5 г.	Отсутствуют	Правая височная область	Основная активность в пределах возрастной нормы. В состоянии бодрствования регистрируется периодическое региональное замедление тета-диапазона в правой затылочной области.	Фокальные аутомоторные	Патологии не выявлено
5. К. Д.	2 г. (ВС)	2 г.	Раннее пробуждение	Правая височная область	Основная активность фона замедлена. Мультирегиональная эпилептиформная активность: в правой задневисочной области (острая-медленная волна, острые волны) в структуре периодического замедления; в левых затылочных отделах (острая-медленная волна, острые волны); в правой лобной области (острая-медленная волна), временами в структуре регионального замедления.	ВГСП	Перивентрикулярная лейкомаляция, асимметрия боковых желудочков

родителями, при этом обращает на себя внимание явное замедление и «смазанность» речи; ребенок продолжает сглатывать слюну, отмечается выраженный перекос лица влево. По окончании события он сообщает врачу, что только что перенес приступ, а также, что слышал обращенные к нему вопросы; наблюдается некоторая вялость, заторможенность реакций. Самочувствие восстановилось полностью через 2 мин.

На ЭЭГ (рис. 1а, 1б, 1в) началу события соответствовало уплощение биоэлектрического сигнала в левой височной области с дальнейшим появлением ритмического дельта-замедления в левой височно-теменно-центральной области, которое быстро распространилось на лобные отделы S>D и далее диффузно с сохранением явного регионального акцента под электродами левого полушария. Общая продолжительность ЭЭГ-паттерна приступа составила 1 минуту. После окончания описанных выше клинических проявлений и возобновления вербального контакта с пациентом на ЭЭГ в течение около 2 минут отмечалось региональное дельта-замедление, выраженное в большей степени в левой лобно-центральной области.

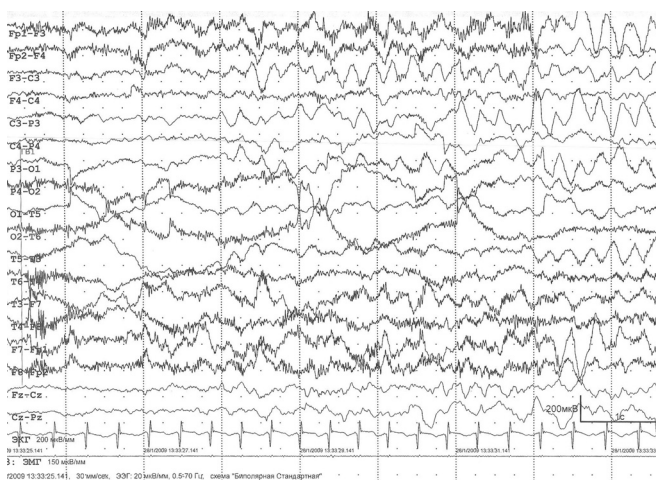


Рис. 1а. Пациент Ш.Д., 10 лет. Диагноз: симптоматическая височная эпилепсия. Видео-ЭЭГ мониторинг (ВЭМ): При проведении гипервентиляционной пробы зарегистрирован фокальный аутомоторный приступ с атоническим компонентом. На ЭЭГ началу события соответствовало уплощение биоэлектрического сигнала в левой височной области, с дальнейшим появлением ритмического дельта-замедления в левой височно-теменно-центральной области, быстро распространившимся на лобные отделы S>D и далее диффузно с сохранением явного регионального акцента под электродами левого полушария.

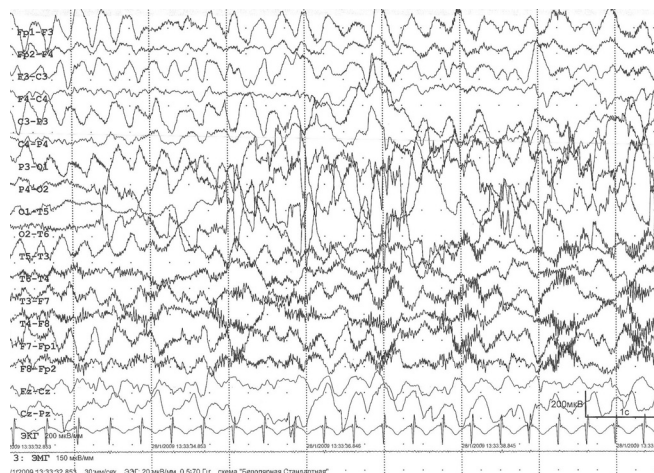


Рис. 1б. Тот же пациент. Продолжение приступа.

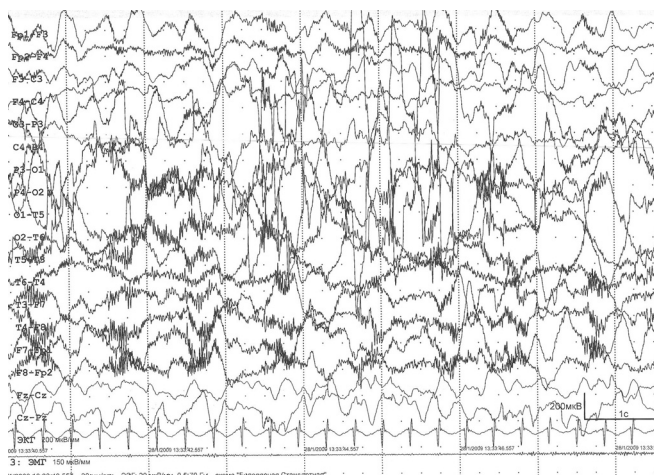


Рис. 1в. Тот же пациент. Продолжение приступа.

Пациент К.Г., 11 лет.

В ходе исследования зарегистрирован фокальный приступ, протекавший следующим образом: ребенок замирает в течение 1 с, обмякает и заваливается в левую сторону (8 с), одновременно отмечаются автоматизмы в левой кисти. Далее наблюдается тоническое напряжение левой руки со сгибанием ее в локтевом суставе (13 с). Окончание приступа сопровождалось появлением автоматизмов в нижних конечностях (15 с) в виде педалирующих движений. На ЭЭГ приступу предшествовала диффузная и мультирегиональная пик-волновая активность. Начальная стадия приступа — застывание и обмякание — характеризовалась появлением регионального замедления в правых задних отделах на фоне диффузной и мультирегиональной эпилептиформной активности; далее диффузная эпилептиформная активность редуцируется, сохраняется региональное замедление в

правых задних отделах на фоне супрессии ритмов; затем на фоне супрессии ритмов отмечается появление низкоамплитудной быстроволновой активности в задних отделах с обеих сторон.

Пациент Х.П., 8 лет.

Во время проведения пробы с гипервентиляцией ребенок прекращает глубоко дышать, затем откидывается назад на спинку дивана, как бы обмякая. Спустя 2,5 с ребенок открывает глаза (возможно, на оклик врача) и садится прямо, однако не реагирует на обращенную речь, не выполняет команды в течение 11 с. Затем начинает реагировать на тактильный раздражитель и вскоре приходит в себя, говоря, что «засыпает». На ЭЭГ в начале события отмечается появление ритмичных дельта-волн в правой височной области (пациент прекращает форсированное дыхание). Далее отмечается диффузное дельта-замедление с нарастанием амплитуды до 350 мкВ и сохранением выраженного амплитудного преобладания в правой височной области. По окончании эпизода диффузное замедление исчезает (пациент начинает отвечать на вопросы).

Пациент К.Д., 15 лет.

Ребенок находится в состоянии активного бодрствования в положении сидя, прислонившись спиной к подушке, смотрит телевизор, переключает каналы на пульте. Внезапно двигательная активность прерывается (застывание), голова медленно опускается вниз и влево под действием силы тяжести, затем пациент начинает «заваливаться» влево. Сознание в это время, по всей видимости, отсутствует; но в момент, когда ребенок должен был удариться головой о стену, он приходит в себя, резко восстанавливает равновесие, пытается сесть в постели; однако атоническая фаза продолжается: тело и голова медленно наклоняются вперед в положении сидя (складывание вперед). Далее наблюдается восстановление сознания и позы в постели (устойчиво самостоятельно сидит), тоническое напряжение левой руки, сгибание ее в локтевом суставе, сжатие пальцев в кулак, приподнимание руки вверх. Затем ребенок начинает реагировать на окружающих

(маму), пытается разогнуть пальцы левой руки правыми, покашливает, трет ладонью левой руки лицо, снимает шапку с электродами (постприступная автоматизированная активность). На ЭЭГ начало клинических проявлений коррелировало с региональным замедлением в правой височно-центральной области, с последующим диффузным замедлением биоэлектрической активности, но с сохраняющимся акцентом в правых височно-центральных отведениях. Затем в правых височных отведениях (Т6) отмечалось появление ритмических продолженных тета-волн (частотой 6 Гц, амплитудой до 300 мкВ) заостренной конфигурации, в дальнейшем трансформирующихся в редуцированные комплексы острая-медленная волна. Тонической фазе на ЭЭГ соответствовала диффузная дельта-активность с правосторонней латерализацией и появление на этом фоне региональных пиковых комплексов в правых центральных отведениях амплитудой около 100 мкВ, а также быстроволновой активности в правой лобно-центральной области.

Пациент П.Г., 3,5 года.

Ребенок сидит в постели без опоры, манипулирует игрушками. Внезапно он прерывает двигательную активность, наклоняется вперед, опираясь левой рукой о поверхность кровати, замирает в таком положении. Спустя 2 с голова медленно опускается вниз, в правой руке — жестовые автоматизмы; на голос матери поворачивает голову, однако выпрямиться не может. Продолжается медленный наклон туловища вперед и влево, но полностью равновесия не теряет (рис. 2); создается впечатление о флюктуации сознания; ребенок пытается опереться левой рукой, чтоб удержать равновесие. Спустя 16 с от начала приступа пациент начинает приходить в себя, поднимается, тянется к игрушке, периодически возникает легкий наклон головы вперед и создается впечатление о кратковременном нарушении сознания. В течение 8 с сознание постепенно восстанавливается. Затем через 7 с вновь возникает медленный наклон головы и туловища вниз (складывается пополам в положении сидя). Спустя 4 с приходит в себя, выпрямляется и садится устойчиво.




Рис. 2. Пациент П.Г., 3,5 года. Диагноз: криптогенная височная эпилепсия. Фотография с ВЭМ: атоническая фаза приступа.

чиво, встает, пытается куда-то идти, капризничает, говорит: «Хочу!». На ЭЭГ в период обмякания появляется продолженное тета-, дельта-замедление в правой височно-теменной области с дальнейшим распространением на все электроды правого полушария и появлением в структуре замедления (преимущественно в правой височно-теменной области) низкоамплитудных острых волн.

Анализ клинических наблюдений и результатов видео-ЭЭГ мониторинга выявил некоторые общие закономерности фокальных атонических приступов у обследованных пациентов.

1. Во всех случаях атонические приступы не наблюдались изолированно, они всегда были включены в структуру более сложного по кинематике фокального приступа, состоящего из нескольких фаз.

2. Во всех случаях в структуре приступов выявлены различные клинические фазы: диалептическая фаза, фаза атонии, тоническая и фаза амбулаторных автоматизмов (табл. 3 на стр. 12).

3. Ни в одном случае фокальный приступ не начинался с атонической фазы: фазе «обмякания» всегда предшествовала диалептическая фаза (с наличием или отсутствием автоматизмов).

4. Только в одном случае атоническая фаза завершала приступ, в остальных

случаях после фазы обмякания следовали другие проявления фокального приступа: автоматизмы — в 4 случаях, асимметричный тонический приступ — в 1 случае, и у 1 пациента после фазы атонии следовала тоническая фаза с последующим развитием автоматизмов.

5. Ни в одном из случаев не наблюдалось резкого молниеносного падения с травматизацией пациентов, однако все больные находились в положении сидя, что значительно снижало риск травматизации. Если падение происходило вбок, то большинство пациентов «заваливались» в сторону, контралатеральную эпилептогенному очагу. В двух случаях из пяти наблюдалось «волнообразное» течение атонической фазы с нарастанием явления атонии и периодическим восстановлением сознания и тонуса. Однако, в отличие от негативного миоклонуса, «волны» имели более продолжительный период и плавную кинематику; отсутствовал четкий каскадный компонент.

6. Во всех случаях сразу после фазы атонии пациенты самостоятельно восстанавливали или пытались восстановить позу.

7. Уровень сознания был снижен в период атонической фазы. В двух случаях наблюдалась флюктуация уровня сознания: отмечалась реакция на окружающих при тестировании; пациенты пытались самостоятельно восстановить позу.

8. Продолжительность атонической фазы во всех случаях не превышала 1 мин и варьировала от 8 до 47 с.

9. Продолжительность начальной диалептической фазы составляла от 2 до 12 с; тоническая фаза продолжалась 13–15 секунд.

10. Автоматизмы отмечались у 3 пациентов во время диалептической фазы (в одном случае — ороалиментарные и в 2 — ипсилатеральные кистевые в правой руке). У одного пациента атоническая фаза сопровождалась кистевыми автоматизмами в контралатеральной руке.

11. Выявлены факторы провокации приступов в трех случаях: у 2 пациентов приступы провоцировались гипервентиляцией, и у 1 — необычно ранним пробуждением.

Таблица 3. Фазы зарегистрированных приступов

Пациент, возраст	Фазы приступа			
	Диалептическая	Атоническая	Тоническая	Автоматизмы
Щ.Д., 10 лет	+ Ороалиментарные автоматизмы Сознание отсутствует 6 секунд	+ Сознание отсутствует 10 секунд	Отсутствует	+ Амбулаторные автоматизмы 30 секунд
К.Г., 11 лет	+ (застывание с опусканием головы) Автоматизмы в левой кисти Сознание отсутствует 2 секунды	+ Сознание отсутствует 8 секунд	+ (левая рука) 13 секунд	+ Гипермоторные автоматизмы 15 секунд
Х.П., 8 лет	+ 2,5 секунды	+ 11 секунд	Отсутствует	Отсутствует
П.Г., 3,5 года	+ 2 секунды	+ Кистевые автоматизмы в правой руке Сознание флюктуирует 47 секунд	Отсутствует	+ Амбулаторные автоматизмы 32 секунды
К.Д., 15 лет	+ (застывание с опусканием головы) Кистевые автоматизмы в правой руке. Сознание отсутствует 12 секунд	+ Сознание флюктуирует 32 секунды	+ (левая рука) 15 секунд	+ Амбулаторные автоматизмы 30 секунд

+ – Фаза присутствует у данного больного.

12. На иктальной ЭЭГ диалептической фазе соответствовало региональное замедление в височной области (табл. 4).

13. Фазе атонии соответствовало на ЭЭГ появление диффузного замедления, в ряде случаев в сочетании с диффузной эпилептиформной активностью: пиковолна, острая-медленная волна с амплитудным преобладанием в височных отведениях.

14. Фазе автоматизмов на ЭЭГ соответствовало региональное замедление в височной области на фоне диффузного замедления, а тонической фазе – появление низкоамплитудной быстроволновой активности.

15. Представляет интерес, что в четырех из пяти случаев приступы начинались из субдоминантного (правого) полушария.

ОБСУЖДЕНИЕ

Несмотря на то, что фокальные аутомоторные приступы с атоническим компонентом, или височные синкопы, как их называли ранее, известны с 70-х гг. прошлого столетия, публикации, посвященные этим приступам, носят единичный характер.

Из 79 взрослых пациентов со сложными парциальными приступами, описанных A.V. Delgado-Escueta и соавт. (1982), только в 6 случаях (7,6%) наблюдались височные синкопы. Авторы описывали эти приступы как падение с закрытыми глазами с выключением или флюктуацией сознания в течение 2–3 мин и возникновение автоматизмов [11].

По-видимому, единственное описание височных синкоп у детей привел G.L. Holmes в 1984 году. У одного из его 24 пациентов отмечались приступы с поте-

Таблица 4. ЭЭГ-паттерн зарегистрированных приступов

Пациент, возраст	Фазы приступа		
	Начало приступа (диалептическая фаза)	Середина приступа (атоническая фаза)	Конец приступа (автоматизмы, тоническая фаза)
Щ.Д., 10 лет	Уплотнение биоэлектрической активности, появление регионального замедления в левой теменно-височно-центральной области	Диффузное распространение замедления на электроды левого полушария	Сохранение регионального дельта-замедления в правой лобно-центральной области
К.Г., 11 лет	Региональное замедление в правых задних отделах	Региональное замедление в правых задних отделах на фоне диффузной пиково-волновой активности, далее диффузная эпилептиформная активность редуцируется, сохраняется региональное замедление в правых задних отделах на фоне супрессии ритмов	Тоническая фаза – появление низкоамплитудной быстроволновой активности в задних отделах с обеих сторон
Х.П., 8 лет	Продолженное региональное замедление в правой височно-теменной области	Диффузное распространение дельта-замедления с амплитудным преобладанием в правых височных отделах	Исчезновение диффузного замедления. Сохранение регионального замедления в правой височно-теменной области
П.Г., 3,5 года	Продолженное замедление тета-, дельта диапазона в правой височно-теменной области	Некоторое убыстрение и распространение замедления в пределах правой гемисферы и на соседние отделы левой гемисферы с тенденцией к диффузному распространению. Вспышка дельта-волн с преобладанием в правых теменно-центральных отделах	Сохранение регионального замедления в правой височной области
К.Д., 15 лет	Продолженное региональное замедление в правой задневисочной области с распространением на соседние отделы правого полушария	Появление пилообразных ритмичных заостренных волн тета-диапазона в правой височно-теменной области с последующим замедлением и изменением их морфологии на комплексы, напоминающие острые-медленные волны, распространяющиеся в пределах правого полушария	Тоническая фаза – быстроволновая активность в правой лобно-центральной области

рей мышечного тонуса, спутанностью сознания, наличием автоматизмов; сознание восстанавливалось постепенно, отмечалась амнезия приступов [18].

A. Gambardella и соавт. (1994) подчеркивали, что височные синкопы появляются спустя много лет после дебюта эпилепсии. В исследовании этих авторов средняя продолжительность течения эпилепсии до возникновения ВС составляла 24,4 года. Приступ начинался падением, наблюдалась спутанность сознания, автоматизмы. Продолжительность приступа составляла 1–2 мин. Представляет интерес описание истории болезни пациентки, у которой отмечалось предчувствие приступа (недифференцированная аура), непосредственно перед его началом, позволяющее ей занять сидячее положение [94].

В наших наблюдениях не отмечалось длительного временного интервала между дебютом эпилепсии и развитием фокальных аутомоторных приступов с атонией. В 2 случаях височные синкопы были манифестным приступом в дебюте эпилепсии. Достоверно зафиксировать наличие ауры или предчувствия приступа у наших пациентов не удалось. Во всех случаях приступы начинались с фазы замирания (диалептическая фаза), затем следовало медленное обмякание, далее отмечалось появление автоматизмов или в ряде случаев — тонического напряжения одной конечности. В связи с этим, с нашей точки зрения, правильнее данный тип приступов называть «фокальные аутомоторные приступы с атоническим компонентом», а не «височные синкопы». «Чистых» атонических приступов, без начального диалептического компонента, мы не наблюдали ни в одном из случаев.

В предыдущих исследованиях ЭЭГ-паттерн фокальных аутомоторных приступов не детализировался. A. V. Delgado-Escueta и соавт. (1982) указывали на наличие билатеральных разрядов и диффузного замедления во время приступов у пациентов, у которых височные синкопы сочетались с первым типом СПП. У пациентов с наличием в клинической картине СПП второго и третьего типов иктальная картина ЭЭГ во время височных синкоп сопровождалась возникновением низковольтажного замедления. Нами суммиро-

ваны особенности ЭЭГ-паттернов фокальных аутомоторных приступов с атоническим компонентом в различные фазы приступа. Как правило, начальной фазе замирания соответствует региональное замедление в височной области на ЭЭГ. В период атонии происходит диффузное распространение разрядов на электроды одноименного полушария и соседние отделы противоположного полушария с амплитудным преобладанием в височной области. Стадии автоматизмов соответствовало региональное замедление в височной области на фоне диффузного замедления. Тонической фазе соответствовало наличие быстроволновой активности [11].

Патогенез атонии при фокальных аутомоторных приступах остается неясным. A.V. Delgado-Escueta с соавт. (1982) выдвинули гипотезу о том, что ВС при СПП 3-го типа могут являться результатом распространения разряда из экстратемпорального очага [11]. C.D. Clement и M.B. Sterman (1967) установили, что нисходящие ингибиторные пути от орбитофронтального кортекса к стволу и таламусу через базальные отделы переднего мозга и лимбическую систему ответственны за ингибирование двигательной активности при катаплексии [10]. По мнению A. Gambardella и соавт. (1982), возможным объяснением ВС является тот факт, что эпилептический разряд должен направляться в систему, которая вызывает генерализованное подавление мышечного тонуса. Вероятно, такой областью может быть ретикулярная формация верхних отделов ствола мозга, ответственная за снижение мышечного тонуса и неспособность двигаться во время REM сна и при катаплексии [28, 29]. Активация этих структур во время эпилептического приступа может лежать в основе снижения мышечного тонуса и приступов падения. Так как катаплексические атаки запускаются внезапными эмоциями, лимбическая система и миндалевидное тело могут быть вовлечены в процесс возникновения атонии, в том числе, и при ВС [29].

По мнению A. Gambardella и соавт. (1994), при височных синкопах эпилептогенный очаг локализуется в мезиально-темпоральных структурах унилатерально с последующим распространением в контралатеральный гиппокамп, а также биф-

ронгально менее чем за 1 с. Это намного быстрее, чем у больных палеокортикальной височной эпилепсией при темпоральном мезиальном склерозе, у которых межгиппокампальное распространение разряда происходит в среднем за 28,7 с [30]. В доступной литературе нам не удалось найти достоверной информации о наличии «зоны атонии» в височной доле. Учитывая возникновение атонии в период диффузных разрядов на ЭЭГ, можно предположить, что потеря мышечного тонуса возникает вследствие вовлечения в процесс второго полушария, по типу атонии при атипичных абсансах. Другим объяснением может быть вовлечение в процесс негативной моторной зоны лобной коры или суммация этих двух механизмов. С большой вероятностью в процесс также вовлекается ретикулярная формация верхних отделов ствола.

Таким образом, на основании результатов нашего исследования мы предлагаем критерии диагностики фокальных аутомоторных приступов с атоническим компонентом, исходящих из височной доли.

- Приступы состоят из нескольких фаз: начальная диалептическая, атоничес-

кая, тоническая, фаза автоматизмов. При этом атония никогда не является инициирующей фазой приступа.

- Приступы не сопровождаются резким падением, отмечается медленное обмякание, не приводящее к травматизации пациентов.
- Приступы сопровождаются снижением уровня сознания или его полным исключением; в большинстве случаев сознание флюктуирует.
- ЭЭГ-паттерн фокальных аутомоторных приступов с атоническим компонентом представлен ритмической региональной медленноволновой или пик-волновой активностью в височной области с дальнейшим диффузным распространением разрядов, но с сохранением амплитудного преобладания в височной области.

Представленные нами критерии позволяют дифференцировать фокальные аутомоторные приступы с атоническим компонентом от других приступов, сопровождающихся атонией, таких как атипичные абсансы и негативный эпилептический миоклонус (табл. 5).

Таблица 5. Дифференциальная диагностика эпилептических приступов с атоническим компонентом

Вид приступа	Фокальный приступ с атоническим компонентом	Атипичный абсанс с атоническим компонентом	Негативный эпилептический миоклонус
Кинематика приступа	Медленное обмякание; могут наблюдаться автоматизмы и тоническая фаза	Ритмичное каскадное снижение тонуса по градиенту силы тяжести; возможно резкое падение. Снижение мышечного тонуса всегда двухстороннее	Ритмичное каскадное снижение тонуса по градиенту силы тяжести; возможно резкое падение. Снижение тонуса обычно с одной стороны, чаще только в одной конечности или ее части
Сознание	Выключено или флюктуирует	Выключено или флюктуирует	Как правило, сохранено
ЭЭГ в момент приступа	Региональная пиковолновая или медленноволновая активность в височной области с дальнейшим диффузным распространением.	Диффузные низкой степени синхронизации разряды комплексов острая-медленная волна частотой обычно менее 2,5 Гц; атония соответствует медленной волне.	Латерализованные, реже диффузные (билатерально-асинхронные) разряды комплексов острая-медленная волна частотой менее 2,5 Гц; атония соответствует медленной волне.

Библиография

1. Ерохина Л.Г., Левицкая Н.И. К вопросу об обморокоподобных эпилептических припадках // Труды ленинградского санитарно-гигиенического медицинского института «Новое в морфологии и клинической патологии вегетативной нервной системы» / Ред. П.Г. Лекарь, Ленинград, 1974. — Т. 104. — С. 45–55.
2. Ерохина Л.Г., Акимов Г.А., Стыкан О.А. Неврология синкопальных состояний // М.: Медицина, — 1987, С. 173–178.
3. Карлов В.А. Височная эпилепсия с дебютом в возрасте от 6 до 12 и от 12 до 16 лет // Журнал невропатол и психиатр. — 1988. — Т. 88. — № 6. — С. 37–41.
4. Мухин К.Ю. Височная эпилепсия // Журнал неврологии и психиатрии им. Корсакова. — 2000. — Т. 100. — № 9. — С. 48–57.
5. Мухин К.Ю., Стрюк Г.В. Идиопатическая парциальная эпилепсия с затылочными пароксизмами // В книге «Идиопатические формы эпилепсии: систематика, диагностика, терапия» / Ред. К.Ю. Мухин, А.С. Петрухин — М., Арт-Бизнес-Центр, 2000. — С. 193–202.
6. Мухин К.Ю., Гатауллина С.Х., Петрухин А.С. Палеокортикальная височная эпилепсия, обусловленная мезиальным височным склерозом: клиника, диагностика и лечение // Русский журнал детской неврологии. — 2008. — Т.3. — № 3. — С. 41–60.
7. Петрухин А.С., Мухин К.Ю., Благоосклонова Н.К. Эпилептология детского возраста. — Медицина, 2000. — 623 с.
8. Caffi J. Zur Frage Klinischer Anfallformen der psychomotorischer epilepsie // Schweiz Med Wochenschr. — 1973. — V. 103(13). — P. 469–75.
9. Chevassus-au-Louis N., Khazipov R., Ben-Ari Y. Propagation of limbic seizures: experimental studies // In: Avanzini G., Beaumanor A., Mira L. Limbic Seizures in Children. — Milan, John Libbey, 2001. — P. 33–40.
10. Clement C.D., Sterman M.B. Basalforebrain mechanisms for internal inhibition and sleep // Res Publ Assoc Res Nerv Ment Dis. — 1967. — V. 45. — P. 127–147.
11. Delgado-Escueta A.V., Bacsal F.E., Treiman D.M. Complex partial seizures on closed-circuit television and EEG: a study of 691 attacks in 79 patients // Ann Neurol. — 1982. — V. 11 (3). — P. 292–300.
12. Escueta A.V., Kunze U., Waddell G., Boxley J., Nadel A. Lapse of consciousness and automatisms in temporal lobe epilepsy: a videotape analysis // Neurology. — 1977. — V. 27. — P. 144–155.
13. Ferrie C.D., Koutroumanidis M., Rowlinson S., Sanders S., Panayiotopoulos C.P. Atypical evolution of Panayiotopoulos syndrome: a case report // Epileptic Disorders. — 2002. — V. 4. — N. 1. — P. 35–42.
14. Ferrie C., Caraballo R., Covanis A., Demirbilek V., Dervent A., Kivity S., Koutroumanidis M., Martinovic Z., Oguni H., Verrotti A., Vigevano F., Watanabe K., Yalcin D., Yoshinaga H. Panayiotopoulos syndrome: a consensus view // Dev Med Child Neurol. — 2006. — V. 48(3). — P. 236–40.
15. Ferrie C.D., Caraballo R., Covanis A., Demirbilek V., Dervent A., Fejerman N., Fusco L., Grunewald R.A., Kanazawa O., Koutroumanidis M., Lada C., Livingston J.H., Nicotra A., Oguni H., Martinovic Z., Nordli D.R. Jr, Parisi P., Scott R.C., Specchio N., Verrotti A., Vigevano F., Walker M.C., Watanabe K., Yoshinaga H., Panayiotopoulos C.P. Autonomic status epilepticus in Panayiotopoulos syndrome and other childhood and adult epilepsies: a consensus view // Epilepsia. — 2007. — V. 48(6). — P. 1165–72.
16. Gambardella A., Reutens D.C., Andermann F., Cendes F., Gloor P., Dubeau F., Olivier A. Late-onset drop attacks in temporal lobe epilepsy: a reevaluation of the concept of temporal lobe syncope // Neurology. — 1994. — V. 44(6). — P. 1074–8.
17. Girish M., Mujawar N., Dandge V. Panayiotopoulos syndrome // Indian Pediatr. — 2008. — V. 45 (5). — P. 420–1.
18. Holmes G.L. Partial complex seizures in children: an analysis of 69 seizures in 24 patients using EEG FM radiotelemetry and videotape recording // Electroencephalogr Clin Neurophysiol. — 1984. — V. 57 (1). — P. 13–20.
19. Jacome D.E. Temporal lobe syncope: clinical variants // Clin Electroencephalogr. — 1989. — V. 20 (1). — P. 58–65.
20. Luders H., Acharya J., Baumgartner C., et al. Semiological seizure classification // Epilepsia. — 1998. — V. 39. — P. 1006–13.
21. Muracami N., Ohno S., Oka E., Tanaka A. Mesial temporal lobe epilepsy in childhood // Epilepsia. — 1996. — Vol. 37, Suppl 3. — P. 52–56.
22. Oguni H., Hayashi K., Imai K., Hirano Y., Mutoh A., Osawa M. Study on the early-onset variant of benign childhood epilepsy with occipital paroxysms otherwise described as early-onset benign occipital seizure susceptibility syndrome // Epilepsia. — 1999. — V. 40(7). — P. 1020–30.
23. Panayiotopoulos C.P. Benign nocturnal childhood occipital epilepsy: a new syndrome with nocturnal seizures, tonic deviation of the eyes, and vomiting // J Child Neurol. — 1989. — V. 4(1). — P. 43–49.
24. Panayiotopoulos C.P. A Clinical Guide to Epileptic Syndromes and their Treatment. — Blandon Medical Publishing, 2002. — 96 p.
25. Panayiotopoulos C.P. Autonomic seizures and autonomic status epilepticus peculiar to childhood: diagnosis and management // Epilepsy Behav. — 2004. — V. 5(3). — P. 286–295.
26. Panayiotopoulos C.P. Epileptic Syndromes and their Treatment. Second Edition. — Springer, 2010. — 620 p.
27. Parisi P., Ferri R., Pagani J., Cecili M., Montemitto E., Villa M.P. Ictal video-polysomnography and EEG spectral analysis in a child with severe Panayiotopoulos syndrome // Epileptic Disord. — 2005. — V. 7 (4). — P. 333–339.
28. Siegel J.M., Nienhuis R., Fahringer H.M., Paul R., Shiromani P., Dement W.C., Mignot E., Chiu C. Neuronal activity in narcolepsy: identification of cataplexy-related cells in the medial medulla // Science. — 1991. — V. 252(5010). — P. 1315–8.
29. Smith T. Cataplexy in association with meningiomas // Acta Neurol Scand Suppl. — 1983. — V. 94. — P. 45–47.
30. Spencer S.S., Marks D., Katz A., Kim J., Spencer D.D. Anatomic correlates of interhippocampal seizure propagation time // Epilepsia. — 1992. — V. 33(5). — 862–73.