

## ФАКТОРЫ РИСКА И РАННИЕ ПРИЗНАКИ РАЗВИТИЯ СУСТАВНОЙ ФОРМЫ ТРАНСВЕРСАЛЬНОЙ АНОМАЛИИ ОККЛЮЗИИ

Главной задачей детской стоматологии является обеспечение условий для гармоничного роста и развития ребенка. Зубочелюстные аномалии формируются постепенно. Начиная с малозаметных симптомов и по мере роста ребенка, они приобретают вид сложной сформированной аномалии, которая требует многолетнего трудоемкого и дорогостоящего ортодонтического лечения [1].

В литературе много исследований посвящено изучению этиологических факторов возникновения трансверсальной аномалии окклюзии, которые могут действовать в пренатальный и постнатальный периоды [2, 3, 5, 6]. Однако чаще всего перекрестная окклюзия в переднем и боковых отделах относится к «приобретенным» аномалиям развития зубочелюстной системы [1].

К. Lopatiene, A. Sidiauskas, D. Smailiene (2003), А.Б. Слабковская (2010) выявили у пациентов с трансверсальной аномалией окклюзии аденоиды II и III степени развития [5, 7]. Особое значение для возникновения трансверсальной аномалии окклюзии имеют местные факторы, которые вызывают асимметрии зубных рядов, такие как вредные привычки, раннее удаление временных зубов, первичная адентия зубов, различие в размерах зубов на правой и левой половинах зубного ряда [8].

Ортодонтическое лечение во всех возрастных периодах необходимо начинать с устранения факторов риска [4]. Поэтому своевременная диагностика ранних форм аномалий позволяет еще в периоде прикуса временных зубов и их смены откорректировать патологию и обеспечить нормальное развитие зубочелюстной системы ребенка.

Трансверсальные аномалии окклюзии многообразны и, не устраненные в детском возрасте, приводят к выраженным эстетическим и функциональным нарушениям. В специальной литературе довольно широко обсуждаются вопросы диагностики, раннего и позднего лечения, вплоть до



**Гиззатуллина Ф.В.**

аспирант кафедры ортопедической стоматологии ГБОУ ВПО БГМУ, г. Уфа, fir19@rambler.ru



**Маннанова Ф.Ф.**

д.м.н., профессор, заведующая кафедрой ортопедической стоматологии ГБОУ ВПО БГМУ, г. Уфа, flora\_man@mail.ru

### Резюме

Суставная форма трансверсальной аномалии окклюзии вызвана рядом причин, из которых наиболее часто встречающиеся являются факторами риска ее развития. Разработан алгоритм диагностики суставной формы трансверсальной аномалии окклюзии на ранних сроках развития. Своевременное выявление и устранение подобных причин позволяют предупредить тяжелые формы трансверсальной аномалии окклюзии в позднем периоде.

*Ключевые слова:* суставная форма трансверсальной аномалии окклюзии, факторы риска.

RISK FACTORS AND EARLY SIGNS OF DEVELOPMENT OF THE ARTICULAR FORM OF TRANSVERSAL MALOCCLUSION

Gizatullina F.V., Mannanova F.F.

### The summary

Articular form of transversal malocclusion caused by a number of reasons, of which the most common are risk factors for its development. Developed algorithm for diagnosis of articular form of transversal malocclusion in the early stages of development. Timely detection and elimination of such causes can prevent severe forms of transversal malocclusion in the late period.

*Keywords:* articular form of transversal malocclusion, the risk factors

сложных хирургических методов. Однако, на наш взгляд, именно суставной форме трансверсальной аномалии окклюзии, факторам риска их возникновения и особенностям лечения в периоде прикуса смены зубов недостаточно уделено внимания.

### Цель исследования

Выявление факторов риска и ранних признаков развития суставной формы трансверсальной аномалии окклюзии у детей в периоде прикуса смены зубов и их оценка.

### Материал и методы

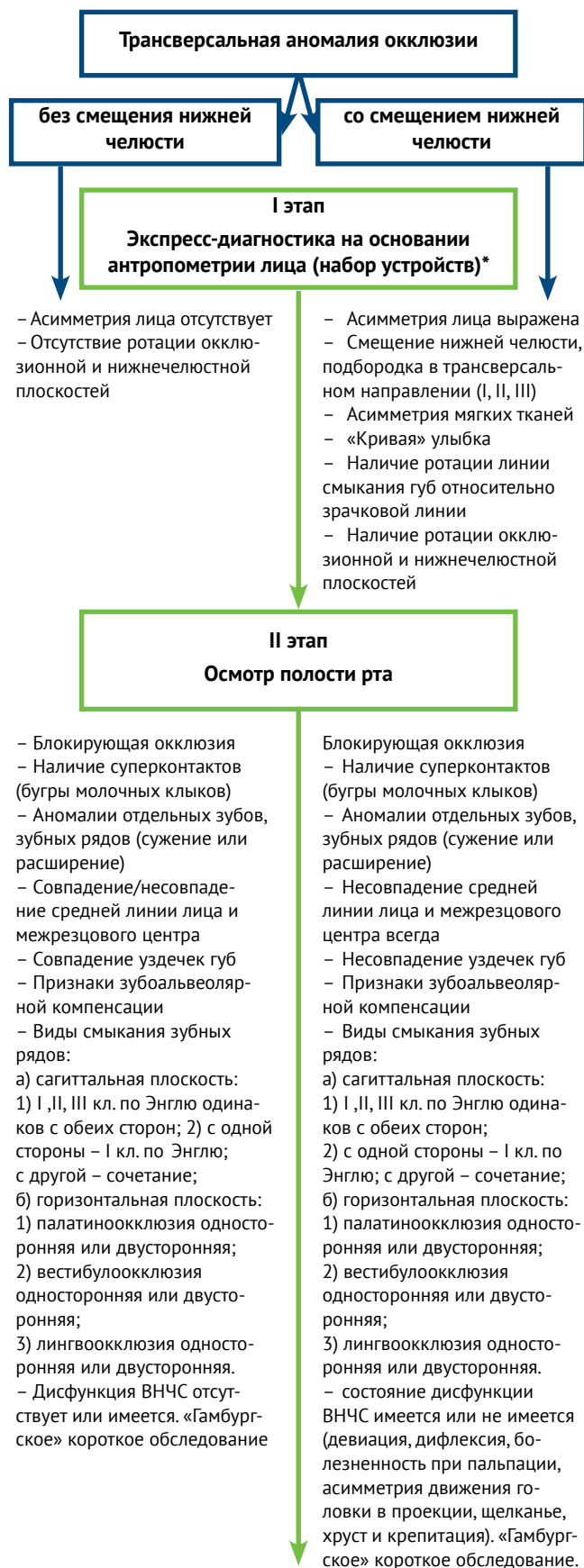
Проведено клиническое обследование 60 пациентов с суставной формой трансверсальной аномалии окклюзии в периоде прикуса смены зубов с целью выявления этиологических факторов возникновения данной аномалии окклюзии. Диагностика трансверсальной аномалии окклюзии проводилась согласно разработанному нами алгоритму обследования пациентов с трансверсальной аномалией окклюзии и дифференциальной диагностики ее разновидностей (рис. 1).

### Результаты исследования

Результаты исследования показали, что нарушение носового дыхания встречалось у 21 (35,16%) пациентов; суперконтакты на временных зубах – у 16 (25,90%); первичная и вторичная адентии – у 7 (11,80%); аномалии положения зубов – у 4 (7,40%); блокирующая окклюзия – у 4 (7,03%); одностороннее жевание – у 3 (5,24%); кариес и его осложнения – у 3 (4,27%); вредные привычки – у 2 (3,20%) (рис. 2).

На основании анализа полученных данных после обследования детей можно заключить, что среди патологических симптомов преобладали окклюзионные факторы риска и заболевания ЛОР-органов. У всех обследованных пациентов определили блокирующую окклюзию, наличие суперконтактов, одностороннее жевание за счет удаленных или кариозно-разрушенных зубов. Эти факторы вызвали блокирование движений нижней челюсти в трансверсальной плоскости, что приводило к нарушению функции жевательных мышц и изменению жевательной функции.

Признаки аномалии, которые наиболее часто встречались у обследуемых детей, явились факторами риска трансверсального смещения нижней челюсти. Несмотря на визуально необнаруженную асимметрию лица у пациентов без смещения нижней челюсти, в полости рта могут присутствовать определенные факторы риска развития



**Рис. 1. Алгоритм обследования пациентов с трансверсальной аномалией окклюзии и дифференциальной диагностики разновидностей**

### III этап Клинические функциональные пробы

– Отсутствие признаков смещения нижней челюсти в трансверсальном направлении  
– Отсутствие асимметрии при пальпации области ВНЧС (в ранних сроках)

– Признаки девиации нижней челюсти в трансверсальном направлении  
– Асимметрия при пальпации области ВНЧС, начиная с ранних сроков

### IV этап (при наличии дисфункции ВНЧС)

**Дополнительные (уточняющие) методы диагностики.  
Углубленное исследование при выраженных формах**

ОПТГ, ТРГ в прямой проекции, T-Scan, биометрия, КТ, МРТ

#### Признаки по данным ТРГ:

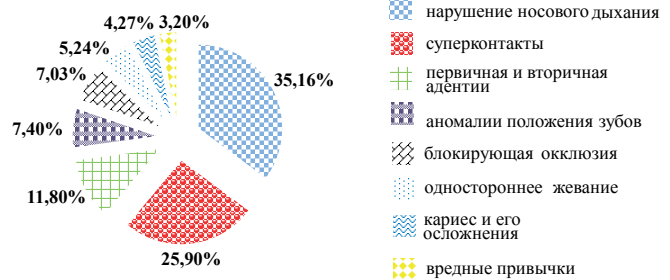
– Средняя линия лица не смещена  
– Межрезцовые центры зубных дуг челюстей совпадают или частично смещены  
– Симметрия в области нижней челюсти (центр подбородка Рg находится на линии косметического центра лица)  
– Отсутствие ротации окклюзионной и нижнечелюстной плоскостей  
– Не нарушено взаиморасположение верхней и нижней челюстей  
– Изменение наклона зубов  
– Асимметрия размеров зубных рядов

фотометрия лица, биометрия, ОПТГ, ТРГ в прямой проекции, КТ, МРТ (по показаниям), томография ВНЧС, T-Scan, ЭМГ, аксиография

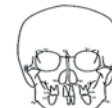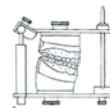
#### Признаки по данным антропометрии, фотометрии и ТРГ:

– Смещение нижней челюсти по отношению к средней линии лица  
– Смещение межрезцового центра зубной дуги нижней челюсти относительно средней линии лица  
– Асимметрия в области нижней челюсти в поздние сроки  
– Ротация окклюзионной и нижнечелюстной плоскостей  
– Нарушение взаиморасположения верхней и нижней челюстей  
– Изменение наклона зубов по отношению к основанию черепа  
– Асимметрия размеров зубных рядов  
– Нарушения положения суставных головок  
– Асимметрия во взаиморасположении элементов ВНЧС. Асимметрия траектории движения суставной головки (по данным аксиографии)

**Рис. 1. (окончание) Алгоритм обследования пациентов с трансверсальной аномалией окклюзии и дифференциальной диагностики разновидностей**



**Рис. 2. Этиологические факторы возникновения суставной формы трансверсальной аномалии окклюзии у детей в периоде прикуса смены зубов**



#### Окклюзионные признаки нарушений:

- блокирующая окклюзия;
- наличие «суперконтактов» (нестершихся) бугров временных зубов);
- аномалии отдельных зубов, зубных рядов (сужение или расширение);
- совпадение или несовпадение средней линии лица и межрезцовых центров;
- первичная или вторичная адентия временных и постоянных зубов;
- несовпадение уздечек губ;
- признаки зубальесолярной компенсации;
- дисфункция ВНЧС (характер движения нижней челюсти при открывании и закрывании рта зигзагообразный или волнообразный);
- асимметрия при пальпации области ВНЧС;
- признаки девиации и дифлексии нижней челюсти при открывании рта;
- одностороннее жевание;
- вредные привычки.

#### Признаки на прямой ТРГ:

- средняя линия лица смещена незначительно относительно основания черепа;
- межрезцовые центры зубных дуг челюстей совпадают или частично смещены;
- несовпадение межрезцовых центров со средней линией лица;
- симметрия или асимметрия в области нижней челюсти;
- наличие или отсутствие ротации окклюзионной и нижнечелюстной плоскостей;
- взаиморасположение верхней и нижней челюстей частично нарушено;
- изменение наклона некоторых зубов;
- асимметрия размеров зубных рядов.

**Рис. 3. Факторы риска и ранние признаки развития суставной формы трансверсальной аномалии окклюзии**

суставной формы трансверсальной аномалии развития (рис. 3).

Таким образом, окклюзионные нарушения влияют на положение нижней челюсти в пространстве черепа. При обследовании стоматологических больных врач должен обращать внимание на окклюзию и положение нижней челюсти. Для удобства проведения диагностики, определения положения нижней челюсти в пространстве черепа при изготовлении ортодонтического аппарата и контроля за проводимым ортодонтическим лечением нами разработан набор для антропометрии. При обнаружении доклинических факторов риска у детей в раннем возрасте требует от врача-ортодонта проведение комплексной диагностики, тщательного контроля за развитием патологий и своевременного их устранения, лечения аномалии, разработки профилактических меропри-

ятий и системы диспансеризации с учетом выявленных факторов риска развития трансверсальной аномалии окклюзии. В процессе ортодонтического лечения сагиттальных и вертикальных аномалий окклюзии в периоде прикуса смены зубов во время коррекции соотношения челюстей по горизонтали и вертикали врач может не обратить внимание на установку нижней челюсти по центру (то есть правильное позиционирование нижней челюсти и в трансверсальной плоскости при применении аппаратов с наклонной плоскостью и межчелюстной тяги, двучелюстных аппаратов с определением конструктивного прикуса).

В качестве примера приводим клинический случай с допущением суперконтактов в области временных клыков (зубы 7.3 и 8.3) при протезировании по поводу вторичной адентии верхних временных зубов и смещением нижней челюсти вправо. Пациент Л., 7 лет, находился под наблюдением врача-ортодонта по поводу временного протезирования. На клиническом осмотре полости рта был обнаружен полный съемный протез на верхней челюсти (рис. 4в). Пациент жаловался на сложность использования протеза. Бабушка ребенка заметила появившуюся после протезирования асимметрию лица (рис. 4д, 4ж). После проведения дополнительных методов исследования пациенту был установлен диагноз: суставная форма трансверсальной аномалии окклюзии. Смещение нижней челюсти в трансверсальном направлении III степени вправо. Вторичная адентия временных зубов на верхней челюсти. Инфантильный тип глотания (рис. 4а). В результате использования данного аппарата смещение нижней челюсти увеличивалось до 6 мм (рис. 4д, 4ж). Ребенок жаловался на боли в области сустава после использования протеза. Было рекомендовано изготовление съемного аппарата-протеза и проведение нейромышечной электростимуляции жевательных мышц под контролем электромиографии. Рекомендовали проведение упражнений для нормализации глотания, разжевывание пищи на обеих сторонах зубных рядов, круглосуточное использование аппарата-протеза.

Таким образом, полноценная диагностика на ранних этапах развития аномалии окклюзии позво-

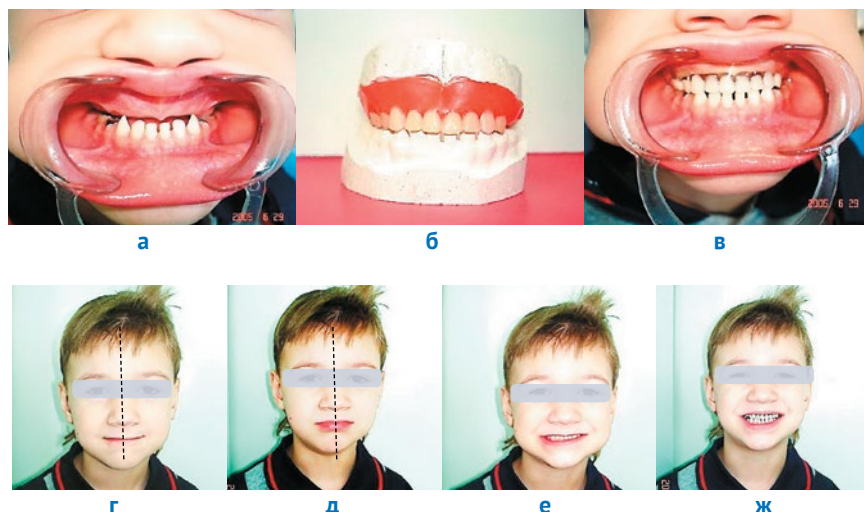


Рис. 4. Фотографии полости рта пациента Л., 7 лет:

а – окклюзия без протеза; б – съемный протез на верхней челюсти;  
в – протез в полости рта; г – лицо в анфас до протезирования;  
д – лицо после протезирования; е – улыбка до протезирования;  
ж – улыбка после протезирования (визуально просматриваются асимметрия лица и смещение нижней челюсти вправо)

ляет своевременно определить факторы риска развития суставной формы трансверсальной аномалии окклюзии.

#### ЛИТЕРАТУРА

1. **Гвоздева Ю.В.** Обоснование проведения профилактических мероприятий, направленных на коррекцию миофункциональных нарушений в период прикуса временных зубов / Ю.В.Гвоздева, М.А.Данилова // *Стоматология детского возраста и профилактика*. – 2010. – №1. – С. 57-60.
2. **Персин Л.С.** Ортодонтия. Диагностика и лечение зубочелюстных аномалий / Л.С.Персин. – М.: Медицина. – 2004. – 360 с.
3. **Персин Л.С.** Эстетика лица глазами ортодонтов / Л.С.Персин // *Cathedra*. – 2004. – №9. – С. 42-45.
4. **Романов Д.О.** Распространенность, профилактика и лечение зубочелюстных аномалий и деформаций у детей Краснодарского края: автореф. дис. ... канд. мед. наук. – Краснодар, 2010. – 23 с.
5. **Слабковская А.Б.** Ортодонтия. Диагностика и лечение трансверсальных аномалий окклюзии / А.Б.Слабковская, Л.С.Персин. – М.: ООО «Балтопринт», 2010. – 228 с.
6. **Хорошилкина Ф.Я.** Ортодонтия. Профилактика и лечение функциональных, морфологических и эстетических нарушений в зубочелюстно-лицевой области / Ф.Я.Хорошилкина, Л.С.Персин, В.П.Окушко-Калашникова. – М., 2005. – Кн. IV. – 454 с.
7. **Lopatiene K.** Relationship between malocclusion and respiratory pattern / K.Lopatiene, A.Sidlauskas, D.Smailiene // *Abstract Book of 79-th Congress of the European Orthodontic Society*. – 2003. – P. 268.
8. **Ogaard B.** Can diet influence dentofacial development? A study in pigs / B.Ogaard, E.Larsson // *Abstract Book of 79-th Congress of the European Orthodontic Society*. – 2003. – P. 298.