

4. [On approval of the protocols of medical care in Rheumatology. Order of HM of Ukraine from 12.10.2006 N 676]. Available from: <http://www.moz.gov.ua>. Ukrainian.
5. [On approval and implementation of medical and technical documents on standardization of medical care in hypertension. Order of HM of Ukraine from 24.05.2012 N 384]. Available from: <http://www.moz.gov.ua>. Ukrainian.
6. Rebrova OYu. [Statistical analysis of medical data. The use of the application package STATISTICA]. Media Sfera; 2002. Russian.
7. Stavropoulos-Kalinoglou A, Metsios GS, Panoulas VF et al. Associations of obesity with modifiable risk factors for the development of cardiovascular disease in patients with rheumatoid arthritis. *J. Annals of the Rheumatic Diseases*. 2009;68:242–45.
8. Han C, Robinson DW, Hackett MV. Cardiovascular disease and risk factors in patients with rheumatoid arthritis, psoriatic arthritis, and ankylosing spondylitis. *J. Rheumatology*. 2006;33:2167-72.
9. Naranjo A, Sokka T, Descalzo MA et al. Cardiovascular disease in patients with rheumatoid arthritis: results from the QUEST-RA study. *J Arthritis Research & Therapy*. 2008;10(2):R30.
10. Meune C, Touze E, Trinquart L. Trends in cardiovascular mortality in patients with rheumatoid arthritis over 50 years: a systematic review and meta-analysis of cohort studies. *J. Rheumatology*. 2009;48(10):1309-13.
11. Peters MJ, Symmons DP, McCarey D. EULAR evidence-based recommendations for cardiovascular risk management in patients with rheumatoid arthritis and other forms of inflammatory arthritis. *J. Annals of the Rheumatic Diseases*. 2010;69:325-31.
12. Panoulas VF, Douglas KM, Milionis HJ, Stavropoulos-Kalinglou A, Nightingale P, Kita MD, Tselios AL, Metsios GS, Elisaf MS, Kitas GD. Prevalence and associations of hypertension and its control in patients with rheumatoid arthritis. *J. Rheumatology*. 2007;46(9):1477-82.
13. Kremers HM, Nicola PJ, Crowson CS, Ballman KV, Gabriel SE. Prognostic importance of low body mass index in relation to cardiovascular mortality in rheumatoid arthritis. *J. Arthritis & Rheumatism*. 2004;50(11):3450-57.
14. The Fifth Joint Task Force of the European Society of Cardiology and Other Societies on Cardiovascular Disease Prevention in Clinical Practice. European Guidelines on cardiovascular disease prevention in clinical practice: full text (update 2012). *Eur.Heart J*. 2012;33:1635–01.
15. Silvia Rollefstad, Tore K Kvien, Ingar Holme, Anne S Eirheim, Terje R Pedersen, Anne Grete P Semb. Treatment to lipid targets in patients with inflammatory joint diseases in a preventive cardio-rheuma clinic. *J. Annals of the Rheumatic Diseases*. 2013;12(72):1968-74.

Стаття надійшла до редакції
09.09.2014



УДК 616.24-002.5-008.811.9-089

И.В. Корпусенко

ЭТАПНОЕ КОЛЛАПСОХИРУРГИЧЕСКОЕ ЛЕЧЕНИЕ БОЛЬНЫХ С ДВУСТОРОННИМ ДЕСТРУКТИВНЫМ ТУБЕРКУЛЕЗОМ ЛЕГКИХ

ГУ «Днепропетровская медицинская академия МЗ Украины»
кафедра хирургии № 2
(зав. – д. мед. н., проф. А.Б. Кутовой)
ул. Дзержинского, 9, Днепропетровск, 49044, Украина
SE "Dnipropetrovsk medical academy of Health Ministry of Ukraine"
Dzerzhinsky str., 9, Dnepropetrovsk, 49044, Ukraine
e-mail: korpus_i@hotmail.com

Ключові слова: двусторонний туберкулез легких, видеоассистированная торакопластика, минидоступ
Key words: bilateral pulmonary tuberculosis, video-assisted thoracoplastics, minimal surgical approach

Реферат. Етапне колапсохірургічне лікування хворих на двобічний деструктивний туберкульоз легень.
Корпусенко І.В. Узагальнено досвід хірургічного лікування 14 хворих з туберкульозом легень при двобічній локалізації каверн за розробленими нами методиками. Всім хворим на боці більшого ураження (наявність

великої каверни, кілька каверн, вогнищева дисемінація) виконувалася відеоасистована лікувальна мініінвазивна торакопластика в обсязі 5-6 ребер. Через 2-3 місяці виконувалася другий етап колапсхірургічного лікування. У хворих з верхньо-задньою локалізацією каверни в контрлатеральній легені застосовувався розроблений спосіб екстраплеврального пневмолізу. У хворих з нижньодольовою локалізацією каверни в контрлатеральній легені використовувався розроблений спосіб лікування нижньодольової каверни. Відеоасистоване екстраплевральне втручання у хворих з двобічним туберкульозом легень, яким неможливо виконати резекційне втручання на боці більшого ураження, є оптимальним видом оперативного лікування за рахунок гладкого перебігу післяопераційного періоду, ранньої активації хворих, менш вираженого болювого синдрому.

Abstract. Stage collapse-surgical treatment of patients with bilateral destructive pulmonary tuberculosis. Korpuseenko I.V. Experience of surgical treatment of 14 patients with bilateral destructive pulmonary tuberculosis by our established methods was generalized. The video-assisted minimally invasive thoracoplastics of 5 – 6 ribs was performed to all patients on the side of massive destruction (presence of large caverns, several caverns, focal dissemination). Second stage of collapse-surgical treatment was performed in 2 – 3 months. Method of extrapleural pneumolysis was used in patients with upper – posterior localization of cavities in the contralateral lung. Patients with inferior lobe localization of cavities in the contralateral lung were operated by the developed method of inferior lobe treatment. The video-assisted extrapleural technique was used in patients with bilateral destructive pulmonary tuberculosis because of impossibility to use resection intervention on the side of a massive destruction, it being surgical operation of choice due to a mild postoperative period course, early activation of patients, less pronounced pain syndrome.

В связи со значительным увеличением количества больных с распространенными деструктивными формами туберкулеза легких, на фоне мультирезистентности, эффективность современной химиотерапии не превышает 70% [2, 10, 17, 21, 25], а при двустороннем деструктивном туберкулезе легких с наличием одной или нескольких каверн в одном легком и каверной в контрлатеральном – современная антибактериальная терапия малоэффективна [1, 4, 6, 16, 22]. Частота двусторонних туберкулезных поражений легких возросла до 43,9%, [16, 23] а деструктивных форм - до 90,7%, что в сочетании с химиорезистентностью приводит к низкой эффективности консервативного лечения, которая не превышает 50-60% [1, 11, 14, 15]. В связи с этим, 28% больных с двусторонним туберкулезом легких нуждаются в оперативном лечении [16]. Резекционная хирургия, включая выполнение пневмонэктомии, сопровождается значительным хирургическим риском в связи с развитием большой частоты и тяжести осложнений, прогрессирования и реактивации туберкулезного процесса в послеоперационном периоде [3, 5, 24, 26]. В связи с этим, у больных с двусторонним деструктивным туберкулезом легких более широко начали выполняться колапсхирургические вмешательства [8, 9, 20, 26]. Однако послеоперационная летальность остается высокой – от 3,3% до 12,5%, а клиническая эффективность не превышает 75% [7, 9, 18].

Одним из вариантов хирургического лечения данного контингента больных являлись двусторонние этапные 5-ти реберные экстраплевральные лечебные торакопластики, выполняемые

с интервалом 5-6 месяцев. Однако в единичных работах [11, 19, 20], посвященных данной проблеме, отмечается низкая эффективность двусторонних классических торакопластик (60-70%), высокая частота послеоперационных осложнений, особенно прогрессирование дыхательной недостаточности (6-8%), длительность стационарного лечения. Опыт выполнения двусторонних экстраплевральных торакопластик минимален: Д.Б.Гиллер (2007) – 5 больных, Б.М. Асанов (2010) – 3.

По нашим данным, двусторонние лечебные торакопластики составили 1,2% (3 больных) от всех колапсхирургических вмешательств, выполненных в торакальном отделении ДОКЛПО «Фтизиатрия» в период 1993-2002 гг. В связи с тем, что данные оперативные вмешательства выполняются на пределе функциональной операбельности, с нашей точки зрения, перспективна разработка новых способов оперативных видеоассистированных вмешательств.

Цель исследования - повышение эффективности колапсхирургических вмешательств у больных с двусторонним деструктивным туберкулезом легких путем разработки новых способов миниинвазивных оперативных вмешательств.

МАТЕРИАЛЫ И МЕТОДЫ ИССЛЕДОВАНИЙ

В исследуемую группу вошли 14 больных с двусторонними кавернами (одиночными и множественными) в пределах одной доли или более, с суммарной протяженностью очаговой диссеминации от 11 до 19 сегментов. У 9 из них (64,3%) каверны были одиночными с каждой стороны, у 5 (35,7%) – поликавернозный процесс

(от 2 до 4 каверн) с одной (3 больных) или обеих (2 больных) сторон в пределах той же или других долей. У 9 пациентов полости распада локализовались в верхних, у 3 – в нижних, у 2 – в разных долях легких. Все больные являлись бактериовыделителями. Мультирезистентность отмечалась у 8 человек. Показатели функции внешнего дыхания (ФВД) характеризовались значительным отклонением от нормы. Форсированная жизненная ёмкость легких (ФЖЕЛ) была снижена до 40-26% от должной, минутная вентиляция легких (МВЛ) – до 25-15%, объем форси-

рованного выдоха за первую секунду /жизненная емкость легких (ОФВ₁/ЖЕЛ) – до 26%, индекс вентиляции Репина-Цукермана 3 ст. у 76% оперированных больных.

Всем больным на стороне большего поражения (наличие большой каверны, несколько каверн и густой очаговой диссеминации) выполнялась видеоассистированная (VATS) лечебная миниинвазивная торакопластика в объеме 5-6 ребер. Через 2-3 месяца выполнялся второй этап коллапсохирургического лечения (табл. 1).

Таблица 1

Распределение больных по видам оперативных вмешательств

Вид операции на стороне большего поражения	Вид операции на стороне меньшего поражения	Количество больных
6-ти реберная VATS торакопластика	VATS-локальный экстраплевральный пневмолиз верхне-задний	8
5-ти реберная VATS торакопластика	VATS-локальный экстраплевральный пневмолиз	3
5-ти реберная VATS торакопластика	5-ти реберная VATS торакопластика	3
Всего		14

У больных с верхне-задней локализацией каверны в контрлатеральном основном поражению легком нами применялся способ экстраплеврального пневмолиза [12]. Под эндотрахеальным наркозом, в положении больного на животе выполняли паравертебральный разрез на уровне II-IV грудных позвонков. Выделяли задние отрезки ребер IV-V, поднадкостнично их резецировали на протяжении 5 см, начиная от поперечных отростков. I, II и III ребра не резецировали. Тупфером выполняли экстраплевральный пневмолиз, во вновь образованную экстраплевральную полость через 10 мм торакопорт по задней аксиллярной линии вводили торакоскоп. Под видеоторакоскопическим контролем отслаивали верхушку легкого вместе с париетальной плеврой до уровня дуги аорты слева, или непарной вены – справа. После мобилизации верхушки легкого и выполнения медиастинального пневмолиза на верхушку легкого накладывали кисетный шов и фиксировали ее в IV межреберье. Экстаплевральную полость плотно пломбировали пластинами коллагена. Подлопаточное пространство дренировали. Средняя продолжительность операции составила 49,4±9,7 мин, средняя интраоперационная кровопотеря 90±6,7мл.

У больных с нижнедолевой локализацией каверны в контрлатеральном легком использовался разработанный нами способ лечения нижнедолевой каверны [13]. Под эндотрахеальным наркозом, в положении больного на животе из паравертебрального доступа длиной 8 см выполняли резекцию ребер, расположенных как выше, так и ниже центра каверны, а при паравертебральной локализации каверны резецировались и головки ребер. Под видеоторакоскопическим контролем выполняли экстраплевральный пневмолиз книзу до диафрагмы, медиально – до позвоночника, латерально – до задней аксиллярной линии, вверх – до V – IV ребра. Вновь образованную экстраплевральную полость пломбировали пластинами коллагена. Перед ушиванием полости соединяли вентральные части передней зубчатой мышцы и верхнего отдела наружной косой мышцы живота с широчайшей мышцей спины. В межреберье в проекции каверны накладывали Z-образный шов, экстраплевральную полость не дренировали. Средняя продолжительность операции составила 52,1±3,4 мин, средняя интраоперационная кровопотеря 158,7±21 мл.

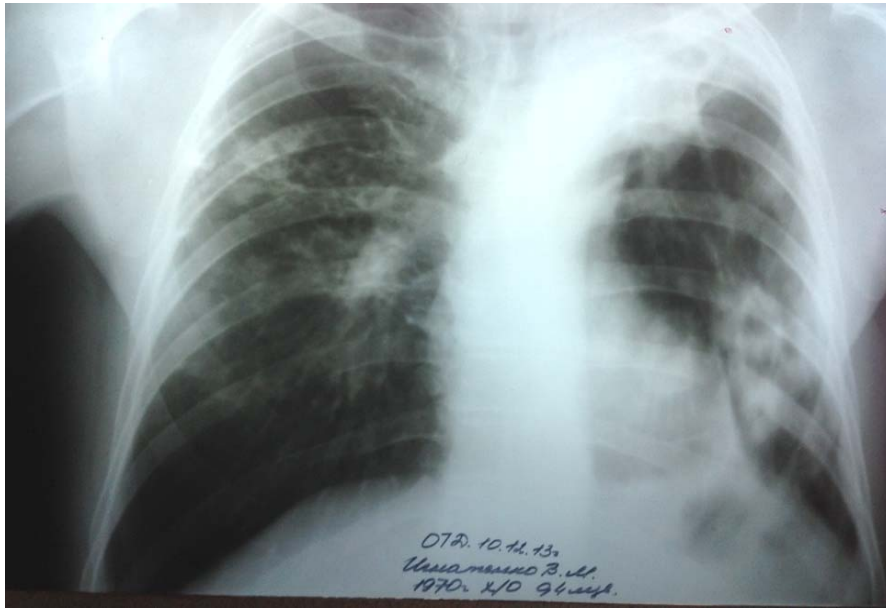

Рис. 1. Обзорная рентгенограмма больного И. до коллапсохирургического лечения

РЕЗУЛЬТАТЫ И ИХ ОБСУЖДЕНИЕ

Разработанный способ локального экстраплеврального пневмолиза позволяет предупредить возможные осложнения, связанные с кровотечением, образованием гематом, нагноением раны. Использование видеоторакоскопии позволяет отказаться от большого травматичного разреза, поскольку визуализация оперативного поля осуществляется на экране монитора. Фиксация низведенной верхушки легкого позволяет не прибегать к выполнению торакопластики, наложению экстраплеврального пневмоторакса, олеоторакса, что существенно снижает травма-

тичность операции и повышает ее коллабирующие свойства. Выполнение экстраплеврального апиколыза до уровня дуги аорты (непарной вены) позволяет добиться необходимого коллапса верхушки легкого, заживления каверны и повысить эффективность оперативного вмешательства. Использование коллагена в качестве пломбировочного материала позволяет добиться как гемостатического эффекта, так и сформировать над коллабированным легким соединительнотканную прослойку.

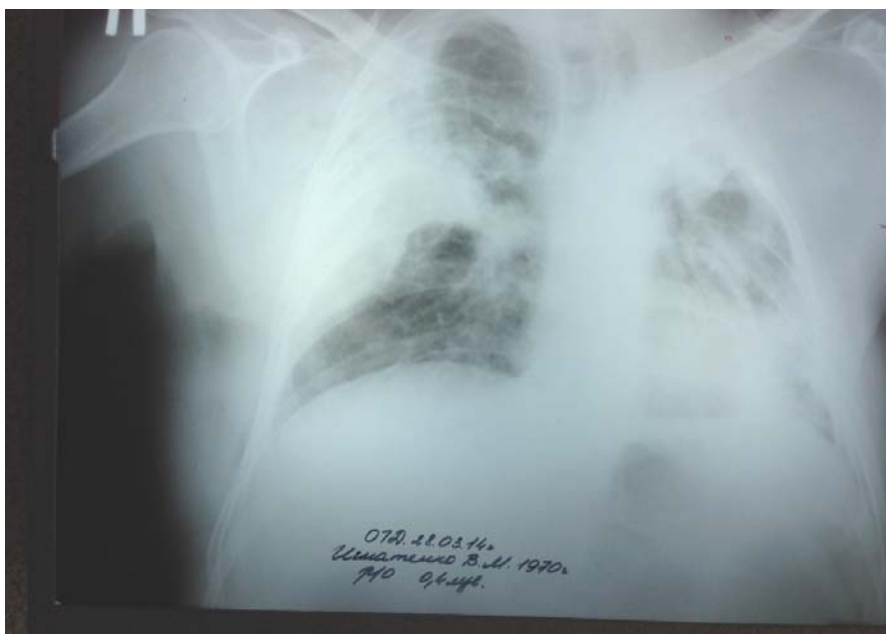

Рис. 2. Обзорная рентгенограмма больного И. спустя 3 мес. после 6-ти реберной торакопластики слева и локального экстраплеврального пневмолиза справа

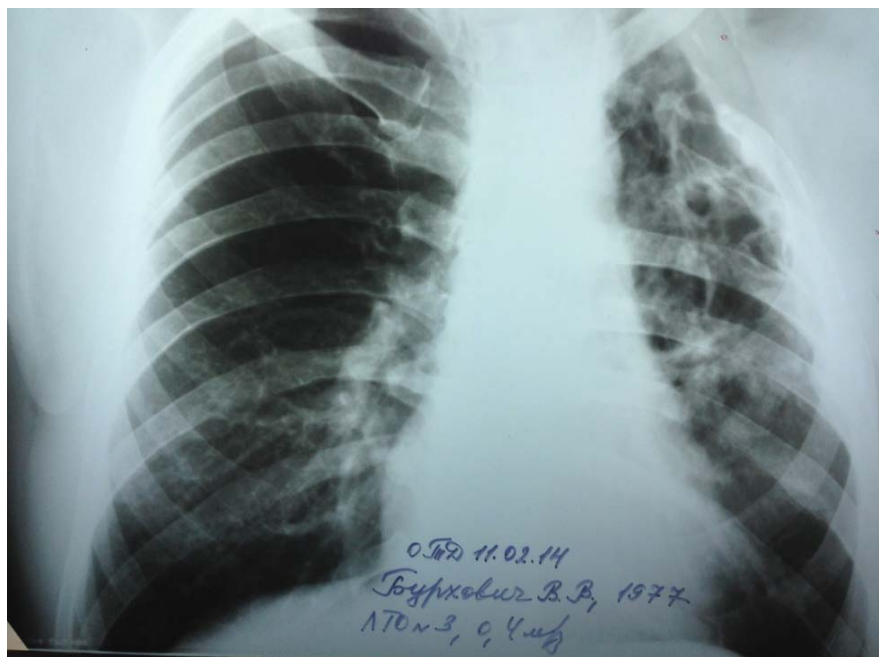


Рис. 3. Обзорная рентгенограмма больного Б. до оперативного вмешательства

У больных с нижнедолевой локализацией каверны в контралатеральном легком резекция ребер в проекции каверны, удаление их головок с отслоением межреберных мышц от плевры обеспечивают селективность вмешательства. Наложение Z-образного шва на межреберные ткани в проекции каверны обеспечивает инвагинацию и коллапс каверны, снижает травматичность, повышает эффективность вмешательства. Использование коллагеновых пластин существенно

усиливает результирующий коллабирующий эффект экстраплеврального пневмолиза, предупреждает послеоперационное расправление легкого. Использование коллагеновых пластин способствует развитию соединительной ткани, развитию грануляционного процесса, пролиферации фибробластов, что в конечном результате способствует фиксации легкого в коллабированном состоянии.

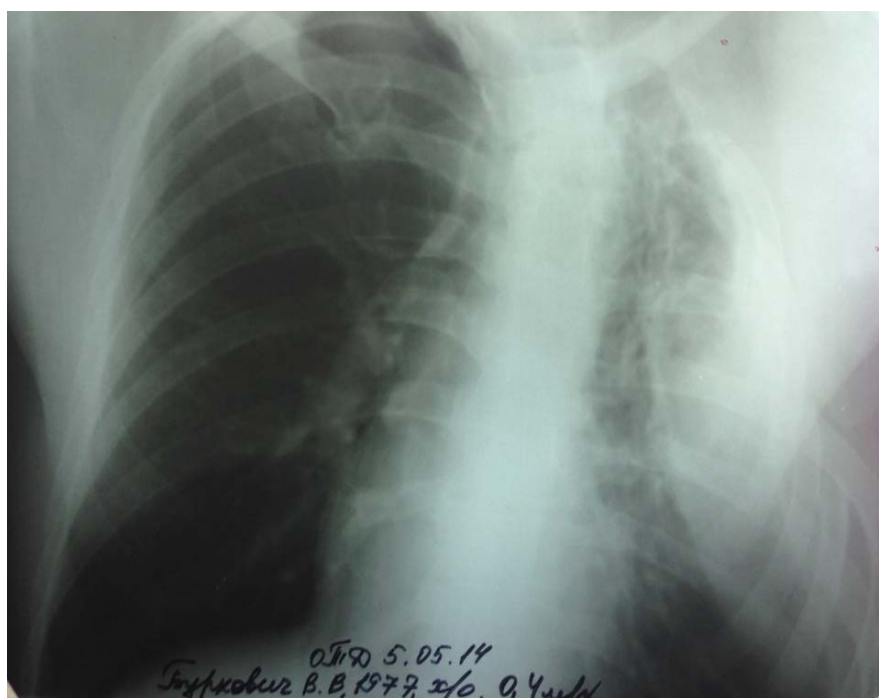


Рис. 4. Обзорная рентгенограмма больного Б. спустя 3 мес. после нижнего экстраплеврального пневмолиза

ВЫВОДЫ

1. У больных с двусторонним деструктивным туберкулезом легких, которым невозможно выполнить резекционное оперативное вмешательство, оптимальным видом оперативного лечения является использование малоинвазивной лечебной торакопластики на стороне большего туберкулезного поражения и выполнение локального экстраплеврального пневмолиза на

контрлатеральном легком спустя 2-3 месяца после первого этапа.

2. У больных, перенесших двусторонние видеоассистированные оперативные вмешательства, отмечается более гладкое течение послеоперационного периода, ранняя активизация, менее выраженный болевой синдром.

СПИСОК ЛІТЕРАТУРИ

1. Андренко А.А. Остеопластическая торакопластика с одномоментной резекцией легкого в хирургии распространенного деструктивного туберкулеза легких / А.А. Андренко, Д.Е. Омельчук // Проблемы туберкулеза и болезней легких. – 2003. – № 2. – С. 39-40.

2. Выбор хирургического доступа у больных с очаговыми образованиями легких малого диаметра / А.В. Черноусов, Ю.В. Павлов, В.К. Рыбин [и др.] // Хирургия. – 2009. – № 9. – С. 13-17.

3. Гиллер Д.Б. Миниинвазивные доступы с использованием эндоскопической техники в торакальной хирургии / Д.Б. Гиллер // Хирургия. – 2009. – № 8. – С. 21-28.

4. Гиллер Д.Б. Частичные резекции легких у больных туберкулезом с множественной лекарственной устойчивостью микобактерий / Д.Б. Гиллер // Туберкулез и болезни легких. – 2011. – № 4. – С. 465-466.

5. Дужий І.Д. Екстраплевральна торакопластика – альтернативне оперативне втручання при поширеному туберкульозі легень / І.Д. Дужий, І.Я. Гресько, В.В. Мадяр // Харківська хірургічна школа. – 2010. – № 6.1 (45). – С. 97-101.

6. Дужий І.Д. Екстраплевральна торакопластика та її місце в умовах епідемії туберкульозу / І.Д. Дужий // Клініч. хірургія. – 2003. – № 8. – С. 38-40.

7. Калениченко М.И. Результаты хирургического лечения мультирезистентного деструктивного туберкулеза легких / М.И. Калениченко, Н.С. Опанасенко, А.В. Терешкович // Материалы II междунар. конгресса «Актуальные вопросы современной кардиоторакальной хирургии», 24-26 мая 2012 г. – Санкт-Петербург, 2012. – С. 158-160.

8. Кариев Т.М. Экстраплевральная торакопластика при распространенном фиброзно-кавернозном туберкулезе легких / Т.М. Кариев, Ш.Ю. Сабиров // Материалы II междунар. конгресса «Актуальные вопросы современной кардиоторакальной хирургии», 24-26 мая 2012 г. – Санкт-Петербург, 2012. – С. 161-162.

9. Краснов Д.В. Остеопластическая торакопластика, дополненная установкой эндобронхиального клапана, в комплексном лечении больных распространенным фиброзно-кавернозным туберкулезом легких: автореф. дис. на соискание учен. степени д-ра мед. наук: спец. 14.00.27 «Хирургия» / Д.В. Краснов. – Барнаул, 2011. – 46 с.

10. Отс О.Н. Хирургическое лечение туберкулеза легких при устойчивости микобактерий к химиопрепаратам / О.Н. Отс, Т.В. Агкацев, М.И. Перельман // Проблемы туберкулеза и болезней легких. – 2009. – № 2. – С. 42-50

11. Порханов В.О. Хирургическое лечение двусторонних форм туберкулеза легких / В.О. Порханов, Л.Г. Марченко // Проблемы туберкулеза. – 2002. – № 4. – С. 22-25

12. Пат. 80870. Україна, МПК А61В17/00. Спосіб операції екстра плеврального пневмолізу при туберкульозі легень / Корсусенко І.В., Савенко Ю.Ф., Бакулін П.Є. – № u201300036; заявл. 02.01.13; опубл. 10.06.13, Бюл. № 11.

13. Пат. 46901 Україна, МПК А61В17/00. Спосіб хірургічного лікування нижньодольової каверни/ Бакулін П.Є., Савенко Ю.Ф., Корпусенко І.В. – № u200907322; заявл. 13.07.09; опубл. 11.01.10, Бюл. № 1.

14. Репин Ю.М. Лекарственно – устойчивый туберкулез легких: хирургическое лечение / Ю.М. Репин – СПб.: Гиппократ, 2007. – 168 с.

15. Туберкульоз із розширеною резистентністю до протитуберкульозних препаратів: ситуація в Україні / В.М. Петренко, С.О. Черенько, Н.А. Литвиненко [та ін.] // Укр. пульмонол. журнал. – 2007. – № 3. – С. 35-39.

16. Фещенко Ю.І. Стан надання фтизіатричної допомоги населенню України / Ю.І. Фещенко / Укр. пульмонол. журнал. – 2008. – № 3. – С. 5-8.

17. Хирургическое лечение больных с впервые выявленным деструктивным туберкулезом легких и плевры в условиях современного патоморфоза / Я.М. Волошин, И.А. Калабуха, Б.В. Радионов, В.А. Юхимец // Материалы II междунар. конгресса «Актуальные вопросы современной кардиоторакальной хирургии», 24-26 мая 2012 г. – Санкт-Петербург, 2012. – С. 146-147.

18. Хирургическое лечение больных с деструктивным туберкулезом единственного легкого / Д.Б. Гиллер, К.В. Токаев, И.В. Огай, И.И. Мартель [и др.] // Материалы II междунар. конгресса «Актуальные вопросы современной кардиоторакальной хирургии», 24-26 мая 2012 г. – Санкт-Петербург, 2012. – С. 148-150.

19. Хирургическое лечение двухсторонних форм туберкулеза легких / В.О. Порханов, Л.Г. Марченко,

И.С. Поляков [и др.] // Проблемы туберкулеза.-1998. – № 1. – С. 36-39.

20. Экстраплевральный селективный баллонный коллапс легкого – новый метод хирургического лечения распространенного деструктивного туберкулеза легких / Б.М. Асанов, Д.Б. Гиллер, Д.В. Янгolenko, Д.Г. Слободин // Туберкулез и болезни легких. – 2011. – № 4. – С. 40-41.

21. Aggressive surgical treatment of multidrug-resistant tuberculosis / Y. Shiraishi, N. Katsuragi, H. Kita [et al.] // Thorac. Cardiovasc. Surg. – 2009. – Vol. 138. – P. 1180-1184.

22. Current Surgical Intervention for Pulmonary Tuberculosis / S. Takeda, H. Maeda, M. Hayakawa [et al.] // Ann. Thorac. Surg. – 2005. – Vol. 79 – P. 959-963.

23. Dewan R. K. Surgery for pulmonary tuberculosis – a 15-year experience / R. K. Dewan // Eur. J. Cardiothorac. Surg. – 2010. – Vol. 37, N 2. – P. 473-477.

24. Prognostic factors for surgical resection in patients with multidrug-resistant tuberculosis / H.J. Kim, C.H. Kang, Y.T. Kim [et al.] // Eur. Respir. J. – 2006. – Vol. 28. – P. 576-580.

25. Surgery for patients with drug-resistant tuberculosis: report of 121 cases receiving community-based treatment in Lima, Peru / J.G. Somocurcio, A. Sotomayor, S. Shin [et al.] // J. Thorax. – 2007. – N 62. – P. 416-421.

26. Thoracoplasty: the current role / A. Miniti, J. Dubrez, J. Jougon [et al.] // G. Chir. -2002. – Vol.3, N 4. – P. 121-124.

REFERENCES

1. Andrenko AA, Omel'chuk DE. [Osteoplastic thoracoplasty with the one-moment resection of lung in surgery of widespread destructive pulmonary tuberculosis]. Problemy tuberkuleza i bolezney legkikh. 2003;2:39-40. Russian.

2. Chernousov AV, Pavlov YuV, Rybin VK. [The choice of surgical approach in patients with focal lung formations of small diameter]. Khirurgiya. 2009;9:13-17. Russian.

3. Giller D B. [Minimally invasive approaches using endoscopic techniques in thoracic surgery] Khirurgiya. 2009;8:21-28. Russian.

4. Giller DB. [Partial resection of the lungs in patients with multidrug-resistant Mycobacterium]. Tuberkulez i bolezni legkikh. 2011;4:465-466. Russian.

5. Duzhiy ID, Gres'ko IYa, Madyar VV. [Extrapleural torakoplastyka - an alternative to surgery in advanced pulmonary tuberculosis]. Kharkivs'ka khirurgichna shkola. 2010; 6.1(45):97-101. Ukrainian.

6. Duzhiy ID. [An extrapleural thoracoplasty and its place in the conditions of epidemic of tuberculosis]. Klinich. khirurgiya. 2003;8:38-40. Ukrainian.

7. Kalenichenko MI, Opanasenko NS, Tereshkovich AV. [Results of surgical treatment of multidrug-destructive pulmonary tuberculosis]. Materialy II mezhdunar. kongressa «Aktual'nye voprosy sovremennoy kardiotorakal'noy khirurgii», 24-26 maya 2012 g. Sankt-Peterburg. 2012:158 – 160. Russian.

8. Kariyev TM, Sabirov ShYu. [Extrapleural thoracoplasty in advanced fibro-cavernous pulmonary tuberculosis]. Materialy II mezhdunar. kongressa «Aktual'nye voprosy sovremennoy kardiotorakal'noy khirurgii», 24-26 maya 2012 g. Sankt-Peterburg. 2012:161 – 162. Russian.

9. Krasnov DV. [Osteoplastic thoracoplasty supplemented with installation of endobronchial valve in the complex treatment of patients with advanced fibro-cavernous pulmonary tuberculosis]: avtoref. dis. na soiskanie uchen. stepeni d-ra med. nauk: spets. 14.00.27 «Khirurgiya». Barnaul. 2011:46. Russian.

10. Ots ON, Agkatsev TV, Perel'man MI. [Surgical treatment of pulmonary tuberculosis in the drug resistance

of mycobacteria]. Problemy tuberkuleza i bolezney legkikh. 2009;2: 42-50. Russian.

11. Porkhanov VO, Marchenko LG. [Surgical treatment of bilateral pulmonary tuberculosis]. Problemy tuberkuleza. 2002;4:22-25. Russian.

12. Korpuseiko IV, Savenkov YuF, Bakulin PE, inventors. Method of operation of extra pleural pulmonary tuberculosis. Ukraine patent u201300036. 2013 June 10.

13. Bakulin PE, Savenko YuF, Korpuseiko IV, inventors. Method of surgical treatment of lower-lobe cavity. Ukraine patent u200907322. 2010 Jan 11.

14. Repin YuM. [Drug-resistant white plague: surgical treatment]. Gippokrat. 2007:168. Russian.

15. Petrenko VM, Cheren'ko SO, Litvinenko NA. [Tuberculosis with enhanced resistance to anti-tuberculosis agents: situation in Ukraine]. Ukr. pul'monol. zhurnal. 2007;3:35-39. Ukrainian.

16. Feshchenko Yu I. [The situation with TB aiding to the population of Ukraine]. Ukr. pul'monol. zhurnal. 2008;3:5-8. Ukrainian.

17. Voloshin YaM, Kalabukha IA, Radionov BV, Yukhimets VA. [Surgical treatment of patients with the first revealed destructive white and pleura plague in the conditions of modern pathomorphosis]. Materialy II mezhdunar. kongressa «Aktual'nye voprosy sovremennoy kardiotorakal'noy khirurgii», 24-26 maya 2012 g. Sankt-Peterburg. 2012:146 – 147. Russian.

18. Giller DB, Tokaev KV, Ogay IV, Martel' II. [Surgical treatment of patients with destructive tuberculosis of the single lung]. Materialy II mezhdunar. kongressa «Aktual'nye voprosy sovremennoy kardiotorakal'noy khirurgii», 24-26 maya 2012 g. Sankt-Peterburg. 2012:148 – 150. Russian.

19. Porkhanov VO, Marchenko LG, Polyakov IS. [Surgical treatment of bilateral pulmonary tuberculosis]. Problemy tuberkuleza. 1998;1:36-39. Russian.

20. Asanov BM, Giller DB, Yangolenko DV, Slobodin DG. [Extrapleural selective balloon collapsed lung - a new method of surgical treatment of advanced destructive pulmonary tuberculosis]. Tuberkulez i bolezni legkikh. 2011;4:40-41. Russian.

21. Shiraishi Y, Katsuragi N, Kita H. Aggressive surgical treatment of multidrug-resistant tuberculosis. *Thorac. Cardiovasc. Surg.* 2009;138:1180-1184.

22. Takeda S, Maeda H, Hayakawa M. Current Surgical Intervention for Pulmonary Tuberculosis. *Ann. Thorac. Surg.* 2005;79:959-963.

23. Dewan RK. Surgery for pulmonary tuberculosis – a 15-year experience. *Eur. J. Cardiothorac. Surg.* 2010;37(2):473-477.

24. Kim HJ, Kang CH, Kim YT. Prognostic factors for surgical resection in patients with multidrug-resistant tuberculosis. *Eur. Respir. J.* 2006;28:576-580.

25. Somocurcio JG, Sotomayor A, Shin S. Surgery for patients with drug-resistant tuberculosis: report of 121 cases receiving community-based treatment in Lima, Peru. *J. Thorax.* 2007;62:416-421.

26. Miniti A, Dubrez J, Jougon J. Thoracoplasty: the current role. *G. Chir.* 2002;3(4):121-124.

Стаття надійшла до редакції
09.09.2014



УДК 616.314.17-031.81-002.3:577.115

И.И. Дроник

РОЛЬ СВОБОДНОРАДИКАЛЬНОГО ОКИСЛЕНИЯ В ВОЗНИКНОВЕНИИ ГНОЙНОГО ПРОЦЕССА В ПАРОДОНТЕ У БОЛЬНЫХ ХРОНИЧЕСКИМ ГЕНЕРАЛИЗОВАННЫМ ПАРОДОНТИТОМ I-II СТЕПЕНИ ТЯЖЕСТИ

*ГУ «Буковинский государственный медицинский университет»
кафедра хирургической стоматологии
(зав.- к. мед. н., доц. Н.Б. Кузнец)
Театральная пл., 2, Черновцы, 58002, Украина
SE "Bukovinian state medical university", department of therapeutic dentistry
Theatre Sq., 2, Chernivtsi, 58002, Ukraine
e-mail: office@bsmu.edu.ua*

Ключевые слова: *генерализованный пародонтит, перекисное окисление липидов*
Key words: *generalized periodontitis, lipid peroxidation*

Реферат. Значення вільнорадикального окиснення у виникненні гнійного процесу в пародонті у хворих на хронічний генералізований пародонтит I-II ступеня тяжкості. Дронік І.І. У статті наведені результати порівняльного вивчення та значення вільнорадикального окиснення у виникненні гнійного процесу в пародонті у хворих на хронічний генералізований пародонтит I-II ступеня тяжкості у 46 хворих. Мета дослідження - вивчення особливостей стану перекисного окиснення ліпідів і антиоксидантної системи у хворих на генералізований пародонтит, встановлення ролі змін антирадикального захисту у виникненні гнійно-запального процесу в пародонтальних тканинах. Виявлено, що у хворих на хронічний генералізований пародонтит з гностичею з пародонтальних кишень більш суттєво знижена активність ключових ферментів антиоксидантної системи - супероксиддисмутази і каталази, порівняно з цим показником у пацієнтів без гнійних вогнищ у навкол зубних структурах. Встановлено, що процеси перекисного окиснення ліпідів мають велике значення в розвитку гнійного запалення в пародонтальних тканинах у хворих на хронічний генералізований пародонтит, про що свідчить достовірно велике накопичення МДА і гідроокисів ліпідів у плазмі і, особливо, в клітинних елементах крові (еритроцитах), ніж у пацієнтів, які не мають цього ускладнення.