

Есть ли смысл выделять самостоятельный синдром дисплазии соединительной ткани сердца?

Э.В. Земцовский, Э.Г. Малев, Н.Н. Парфенова, С.В. Реева, М.Ю. Лобанов, Е.Л. Беляева
ФГУ «Федеральный центр сердца, крови и эндокринологии им. В.А. Алмазова Росмедтехнологий», Санкт-Петербург

Резюме

Существует большое разнообразие в подходах различных исследователей к диагностике синдрома соединительнотканной дисплазии сердца (СТДС). Для того чтобы представление о синдроме СТДС нашло место в клинической кардиологии, необходимо создание его дефиниции, алгоритма диагностики, который должен учитывать не только варианты МАС и их количество, но и клинические данные и результаты инструментального обследования.

Ключевые слова: синдром соединительнотканной дисплазии сердца, диспластическое сердце.

В связи со старением населения и изменением структуры клапанных болезней сердца, сопровождающимся уменьшением доли ревматических пороков и возрастанием частоты и распространенности склеро-дегенеративных поражений клапанного аппарата, вопрос о наследственных расстройствах соединительной ткани сердца (НРСТ) становится особенно актуальным [1]. Особый интерес исследователей сегодня привлечен к диспластическим изменениям соединительной ткани сердца, его соединительнотканного каркаса и клапанного аппарата, т.н. малым аномалиям сердца (МАС), поскольку такие аномалии способны приводить к развитию клинически значимых патологических состояний и жизнеопасных, а порой фатальных, осложнений [2, 3].

Многие авторы считают целесообразным выделение диспластических изменений сердечно-сосудистой системы в единый синдром соединительнотканной дисплазии сердца (СТДС) или, как его еще называют «диспластическое сердце» [4, 5]. Этот термин получил довольно широкое распространение в отечественной литературе, хотя на Западе такое понятие не используется.

Надо отметить, что в понятие СТДС различные авторы вкладывают разный смысл. Большинство считает, что СТДС это состояние, для которого характерно наличие изменений соединительнотканного каркаса и/или клапанного аппарата сердца. Некоторые авторы полагают, что достаточно выявления одной из малых аномалий сердца (МАС), чтобы ставить такой диагноз [6]. Другие считают, что необходимо выявление трех и более МАС для постановки такого диагноза [3]. Наши данные свидетельствуют, что такой количественный подход оказывается мало пригодным для практического применения, прежде всего, потому что сами по себе МАС крайне разнородны и имеют различную клиническую значимость.

К примеру, первичный пролапс митрального клапана (ПМК) или расширение корня аорты имеют несомненное клиническое значение и должны рассматриваться как самостоятельные синдромы (синдром ПМК, MASS-подобный фенотип). Напротив, ложные хорды левого желудочка (ЛХЛЖ) или аномальные трабекулы, не сопровождающиеся значимыми нарушениями гемодинамики и/или клинически значимыми нарушениями ритма, видимо, следует рассматривать как вариант нормы.

Ниже приводятся наши данные о распределении числа сочетаний различных МАС у лиц молодого возраста при полипозиционном ЭхоКГ исследовании (таблица 1).

Таблица 1

ЧАСТОТА ВЫЯВЛЕНИЯ РАЗЛИЧНОГО КОЛИЧЕСТВА МАЛЫХ АНОМАЛИЙ СЕРДЦА У ЛИЦ МОЛОДОГО ВОЗРАСТА

Количество МАС	Частота выявления	
	Количество пациентов (всего 182)	100 %
0	9	4,9
1	19	10,4
2	27	14,8
3	31	17,0
4-5	42	11,5
6	40	11,0
7-8	27	7,4
9-10	12	3,2

Как видно из таблицы, МАС не удается выявить лишь у 5% обследованных. Одновременное выявление трех МАС у одного обследуемого является наиболее частым результатом, получаемым при полипозиционном ЭхоКГ обследовании практически здоровых лиц молодого возраста (17% случаев). Примерно у 20% обследованных удается выявить шесть и более МАС. Как показал проведенный анализ практически во всех случаях такое количество МАС (шесть и более) сочеталось с обнаружением большого числа внешних признаков ДСТ, однако и при таком числе МАС нельзя был однозначно уверенным в том, что речь идет о клинически значимом синдроме. Эти данные заставляют прийти к заключению о непригодности такого количественного подхода к определению СТДС.

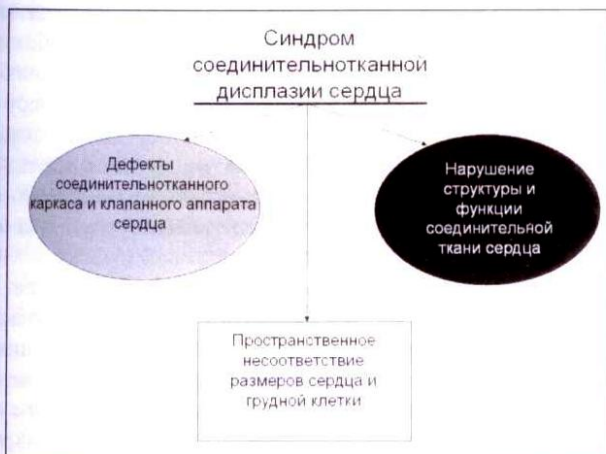Таким образом, формальный количественный подход к диагностике синдрома СТДС чреват существенной гипердиагностикой и не может рассчитывать на широкое распространение. Вместе с тем, многочисленные клинические данные свидетельствуют, что не только первичный ПМК сочетается с вегетативной дисфункцией, нарушениями сердечного ритма и проводимости, нарушениями электрогенеза миокарда и может рассматриваться как клинически значимый.

С нашей точки зрения, для того чтобы представление о синдроме СТДС нашло место в клинической кардиологии, следует начать с дефиниции и описания алгоритма его диагностики, который должен учитывать не только варианты МАС и их количество, но и клинические данные и результаты инструментального обследования.

Мы предлагаем понимать под синдромом СТД сердца «структурно-функциональный континуум, обусловленный дефектами соединительнотканного каркаса и клапанного аппарата сердца, нарушениями структуры и функции соединительной ткани и межтканевых отношений, а так же пространственным несоответствием между размерами сердца и грудной клетки, которые определяют патогенетические механизмы адаптации и характер ремоделирования сердечно-сосудистой системы».

СТДС, как нам представляется, имеет три составляющих: ремоделирование сердца при костно-скелетных деформациях грудной клетки, дефекты и аномалии соединительнотканного каркаса и клапанного аппарата сердца и нарушения структуры и функции соединительной ткани и межтканевых отношений (рис.1). Рассмотрим подробнее названные составляющие.

Рис. 1. Три составляющие синдрома соединительнотканной дисплазии сердца



Ремоделирование сердца при костно-скелетных деформациях грудной клетки

Вопрос о формировании адаптационных сдвигов в сердечно-сосудистой системе и ремоделировании сердца в процессе развития организма, имеющего наследственные расстройства соединительной ткани, подробно рассмотрен в монографии В.М. Яковлева и Г.И. Нечаевой (1994). Авторы выделяют астенический, констриктивный, ложностенотический псевдодилатационный и торако-диафрагмальный типы ремоделирования.

Все они формируются в ответ на изменение пространственных отношений в грудной полости и имеют несомненное клиническое значение. Как видно из представленного списка, все, кроме астенического, варианты ремоделирования в основном формируются под воздействием выраженной деформации грудной клетки и позвоночника. Астенический вариант ремоделирования, с нашей точки зрения, наиболее распространен и особенно часто участвует в патогенезе диспластического сердца. Речь идет о т.н. «гиноэволютивном» сердце, в

формировании которого принимают участие как интракардиальные механизмы (нарушение роста тканевых структур миокарда, вызванное дисплазией) так и экстракардиальные факторы (узкая, малоподвижная грудная клетка). По нашим данным, такой вариант ремоделирования сердца встречается даже у спортсменов, и сопровождается гиперсимпатикотонией и формированием гиперкинетического типа кровообращения [7].

Дефекты соединительнотканного каркаса и клапанного аппарата сердца

Вторая составляющая синдрома соединительнотканной дисплазии сердца (СТДС) включает в себя аномалии соединительнотканного каркаса и клапанного аппарата сердца. Речь идет о различных МАС, не формирующих такие самостоятельные синдромы и фенотипы как ПМК и MASS-подобный фенотип. Широкое использование ЭхоКГ метода позволило разработать рабочую классификацию малых аномалий сердца [8], куда были включены 29 вариантов МАС. Было показано, что различные МАС встречаются при многих моногенных и недифференцированных дисплазиях соединительной ткани [9, 10, 3]. Многие авторы включают в классификацию заболеваний сердечно-сосудистой системы т.н. изолированные аномалии соединительнотканного каркаса сердца, к которым были отнесены: изолированный первичный клапанный пролапс, комбинированный клапанный пролапс, изолированная аортальная регургитация, выбухание аортального кольца и аневризма легочной артерии [11]. На конференции посвященной проблемам ДСТ в Омске (1990) в группу изолированных аномалий были включены небольшая аневризма межпредсердной перегородки и аневризма синусов Вальсальвы [12].

За прошедшие годы было показано, что определенную клиническую значимость имеют такие МАС как ложные хорды (ЛХ) и аномальные трабекулы (АТ) левого желудочка [13, 14, 15], асимметрия трехстворчатого аортального клапана (АТАК) и повышенная трабекулярность правого желудочка (ПТПЖ) [16].

Клинические проблемы МАС следует рассматривать в двух аспектах:

1. Самостоятельная роль того или иного дефекта соединительно-тканного каркаса сердца в развитии сердечно-сосудистой патологии.

2. МАС как одно из проявлений системного дефекта соединительной ткани.

Среди МАС самостоятельную клиническую значимость имеют клапанные пролапсы и, прежде всего, пролапс митрального клапана (ПМК). Последний является одним из наиболее изученных вариантов МАС, свидетельством чему является его включение в рекомендации по ведению клапанных пороков, опубликованные АСС/АНА [17]. В силу сказанного первичный ПМК выступает сегодня как самостоятельный синдром и не является предметом нашего рассмотрения.

Сегодня несомненную актуальность приобретает вопрос о том, имеют ли клиническое значение другие МАС, часто выявляющиеся в отсутствие ПМК, и в каких случаях они являются вариантом нормы, и когда они должны рассматриваться как одно из проявлений СТДС?

Ответ на этот вопрос может дать анализ случаев выявления МАС и оценка их клинической значимости. Сегодня известна связь ложных хорд и аномальных трабекул левого желудочка с сердечными аритмиями. Особое значение с точки зрения опасности возникновения аритмий придают множественным, поперечным и диагональным ЛХ [13, 14]. Кроме того, ЛХ могут способствовать развитию нарушений диастолической функции сердца и образованию фиброзных изменений миокарда в местах крепления ЛХЛЖ [15].

Аневризма межпредсердной перегородки не только является самостоятельным предиктором тромбоэмболических осложнений [18], но и часто сочетается с другими МАС и внешними маркерами ДСТ. Асимметрия трехстворчатого аортального клапана, как показали наши исследования, также связана с диспластическими фенотипами и, видимо, может играть самостоятельную роль в формировании идиопатического кальциноза аорты [16].

Вместе с тем, вопрос о том, достаточно ли выявления перечисленных выше МАС, чтобы говорить о синдроме СТДС, с нашей точки зрения, не может быть решен положительно. Дело в том, что вышеперечисленные МАС весьма распространены.

Особенно часто выявляются ЛХЛЖ и АТЛЖ (86% и 55% случаев, соответственно). Весьма частыми ЭхоКГ находками является также малая аневризма межпредсердной перегородки (40% случаев) и повышенная трабекулярность правого желудочка (31% случаев). Понятно, что столь высокая частота выявления МАС не дает оснований все случаи их выявления рассматривать как свидетельство синдрома СТДС.

Нарушение структуры и функции соединительной ткани сердца и межтканевых отношений

Третьей составляющей синдрома СТДС, лежащей в основе многих его клинических проявлений, является нарушение структуры и функции соединительной ткани и межтканевых соотношений. Об этой стороне патогенеза ДС сегодня известно крайне мало и можно лишь предполагать, что системный дефект соединительной ткани проявляется не только отдельными внешними и/или внутренними аномалиями развития, но и нарушениями морфогенетической функции соединительной ткани и стромально-паренхиматозных взаимодействий [19]. Морфогенетическая роль соединительной ткани является общепризнанной и реализуется через влияние внеклеточного матрикса. Именно внеклеточный матрикс сердечной мышцы связывает в единое целое кардиомиоциты, фибробласты, сосуды и нервы. Он представляет собой коллагеновую сеть и ряд белков (фибронектин, мерозин, дистрофин, интегрин, винкулин), связывающих коллагеновую сеть с мембраной кардиомиоцитов и миофибриллами. Содержание белков внеклеточного матрикса регулируется компонентами ренин-ангиотензин-альдостероновой системы и макрофагами, а также активностью металлопротеиназ.

Все сказанное делает понятной роль соединительной ткани в формировании основных структурных элементов сердца и тесную сопряженность дисплазий соединительной ткани с нарушениями образования и проведения импульсов, а также с нарушениями электрических и

механических процессов в миокарде. Так, существование добавочных проводящих путей и межфасцикулярных соединений лежит в основе феноменов и синдромов предвозбуждения, столь часто встречающихся у лиц с ДС [20]. Нарушения ионного транспорта и нарушения метаболизма миокарда становятся причиной развития различных нарушений ритма и проводимости и изменений формы предсердно-желудочкового комплекса ЭКГ.

Важные подтверждения роли нарушений структуры и функции соединительной ткани и межтканевых соотношений в развитии синдрома СТДС сегодня могут быть получены при ЭхоКГ исследовании. Так в соответствие с Гентскими критериями одним из малых признаков, свидетельствующих о вовлечении сердечно-сосудистой системы является обызвествление митрального кольца у лиц моложе 40 лет.


Необходимо подчеркнуть, что ЭКГ и ЭхоКГ исследования не исчерпывают возможности диагностики нарушений метаболизма при синдроме СТДС. В этом плане несомненно перспективными являются методы радионуклидной диагностики.

Клинические проявления синдрома соединительнотканной дисплазии сердца

Высокая частота сочетания множества различных дефектов СТ сердца у одного пациента подтверждает обоснованность представлений о СТДС, способном проявляться различными аномалиями соединительнотканного каркаса сердца, а также различными нарушениями структуры и функции сердца, обусловленными выраженностью аномалий развития грудной клетки, наличием нарушений межтканевых соотношений и степенью влияния на сердце нарушений структуры и функции других органов и систем.

Три составляющие СТДС могут в каждом конкретном случае проявляться по-разному. В одном случае, как показано на рисунке, будут преобладать нарушения со стороны соединительнотканного каркаса сердца и его клапанного аппарата (МАС), во втором ведущим в клинической картине могут быть нарушения ритма и проводимости, связанные с наличием дополнительных путей проведения и нарушениями метаболизма миокарда, в третьем, — процессы ремоделирования, связанные с нарушениями пространственных взаимоотношений сердца и грудной полости (рис.2).

Рис. 2. Особенности клинических проявлений синдрома соединительнотканной дисплазии



Говоря о ДС, следует учитывать не только нарушение пространственных отношений, но и степень вовлечения других органов и систем и выраженность диспластических изменений сердца и сосудов. Выделяют следующие клинико-патологические проявления диспластического сердца:

- вегетативная дисфункция
- диастолическая дисфункция
- клапанная дисфункция
- метаболические нарушения
- нарушения ритма и проводимости

Вегетативная дисфункция

Роль СТД в формировании вегетативной дисфункции можно считать доказанной. Показано, что при так называемом синдроме «доброкачественной гипермобильности суставов» (ГМС), который является одним из проявлений СТД, парасимпатический контроль за сердечной деятельностью остается нормальным, но нарушена функция симпатического отдела вегетативной нервной системы. При этом выявлена гиперчувствительность бета-1 и альфа-1 адренорецепторов [21].

По нашим данным у пациентов с признаками СТД выявлены два варианта нарушения вегетативного обеспечения: избыточное и недостаточное симпатическое обеспечение. Чаще при ДС встречается гиперадренэргия, а повреждающее воздействие катехоламинов на сердце вплоть до развития дистрофических изменений несомненно. Для таких пациентов характерна синусовая тахикардия, склонность к повышению артериального давления, низкая аэробная производительность сердца и сниженная толерантность к физическим нагрузкам. Эти данные, с нашей точки зрения, крайне важны для практического врача, поскольку открывают перспективы дифференцированного использования б-адреноблокаторов, в зависимости от результатов исследования состояния вегетативного обеспечения.

Диастолическая дисфункция

Диастолическая дисфункция при ДС может быть связана как с нарушением пространственных отношений в грудной полости (внешнее давление на сердце, препятствующее полноценной диастоле), так и со снижением эластической тяги легких, уменьшающим приток к правому сердцу. Одним из механизмов диастолической дисфункции может являться механическое сопротивление активной диастоле в зоне поперечно и диагонально расположенных ложных хорд.

Клапанная дисфункция

Клапанная дисфункция при СТДС может проявляться пролапсами трикуспидального (ПТК) и аортального (ПАК) клапанов, а также расширением корня аорты, легочной артерии и синусов Вальсальвы. Эти клапанные дефекты часто сопровождаются регургитацией, что ведет к увеличению нагрузки объемом и развитию адаптационных сдвигов системы кровообращения, которые проходят стадию компенсации, способную переходить в стадию декомпенсации клапанного дефекта. Признаки прогрессирующей клапанной дисфункции позволяют ставить вопрос о необходимости протезирования диспластически измененного клапана. Несвоевременная замена клапана чревата развитием хронической сердечной недостаточности.

Метаболические нарушения

Метаболические изменения при СТДС весьма распространены, что связано с высокой частотой вегетативной дисфункции, повышением активности симпатического звена вегетативной регуляции сердечной деятельности и увеличением энерготрат. К метаболическим нарушениям приводит и клапанная дисфункция, способствующая при клапанном пролапсе развитию регургитации и перегрузки объемом. И все же основной причиной развития метаболических нарушений являются нарушения структуры и функции соединительной ткани сердца.

Наиболее доступным и весьма информативным методом выявления метаболических нарушений при СТД является ЭКГ метод. По данным В.М. Яковлева с соавт. (22), использовавших суточное мониторирование ЭКГ, при СТД отмечено достоверное удлинение интервала QT по сравнению с лицами без этой аномалии. У 25% пациентов с дисплазией СТ выявляются нарушения процессов реполяризации (НПР) в виде горизонтальной депрессии сегмента ST. Все сказанное подтверждает представление о существовании выраженных нарушений межтканевых взаимоотношений и нарушений метаболизма при этой патологии.

Вместе с тем, следует понимать, что ЭКГ дает лишь косвенное представление о нарушениях метаболизма, а НПР могут встречаться не только при метаболических расстройствах, но и при других нарушениях соотношения объемов полостей и массы миокарда камер сердца. Сказанное, с нашей точки зрения, не позволяет использовать ЭКГ данные для классификации степени тяжести или стадийности метаболических нарушений и требует более активного использования для изучения особенностей и нарушений метаболизма при СТД сердца методов лучевой диагностики.

Аритмии сердца

Нарушения сердечного ритма и проводимости весьма характерны для диспластического сердца. По данным В.М. Яковлева с соавт. (2003) сравнение частоты выявления аритмий сердца на ЭКГ покоя и динамической ЭКГ свидетельствует о том, что частота самых разных нарушений ритма и проводимости при ДС существенно выше. При суточном мониторировании СА- и АВ-блокады выявляются у 20% лиц с признаками СТД сердца, экстрасистолические аритмии у 78% обследованных, пароксизмальные тахикардии в 32% случаев, фибрилляция предсердий в 6,2%, эпизоды желудочковой тахикардии в 2,4%, феномен WPW в 17% случаев.

На развитие аритмий при ДС влияет и характерная для лиц с СТД вегетативная дисфункция. Речь идет о повышении активности симпатoadреналовой системы при ДС и роли катехоламинов в развитии тахисистолических аритмий и развитии экстрасистолии. С пролапсом митрального клапана связывают экстрасистолические аритмии, вызванные непосредственным механическим воздействием избыточного клапана на эндокард ЛЖ. Гипертрофия и дилатация полостей, сопровождающая клапанную регургитацию также способна приводить к нарушениям ритма и проводимости. Наконец, в основе аритмогенеза могут лежать и метаболические нарушения, столь часто сопровождающие ДС.

Развитию аритмий при ДС способствуют ложные хорды и аномальные трабекулы, которые нередко имеют внутри элементы мышечной и проводящей системы, что,

в свою очередь, создает условия для развития аритмий по механизму re-entry.

Диагностика синдрома соединительнотканной дисплазии сердца

Больные с синдромом СТДС часто предъявляют разнообразные неспецифические жалобы, связанные с сопутствующей НРСТ астенизацией, вегетативной дисфункцией и разнообразными аритмиями.

Диагностика СТДС должна основываться на выявлении необходимого набора внешних и внутренних фенов, характерных для соответствующего диспластического фенотипа, эхокардиографических и клинических признаков малых аномалий сердца (включая перечисленные выше клинико-патологические варианты, степень которых в каждом конкретном случае определяется выраженностью тех или иных нарушений функции сердечно-сосудистой системы).

Лабораторная диагностика СТДС. Речь может идти об исследованиях, подтверждающих наличие нарушений метаболизма СТ. Наиболее доступными являются исследования оксипролина в крови и в моче, повышение концентрации которого косвенным образом свидетельствует об усиленном распаде коллагена. Однако есть данные [10], что определение оксипролина не обладает достаточной информативностью в распознавании различных вариантов СТД.

Основными *инструментальными методами* исследования СТДС являются ЭКГ покоя и нагрузки, ЭхоКГ. На ЭКГ в покое, при нагрузке и при суточном ЭКГ мониторинге удается обнаружить различные нарушения ритма и проводимости, выявить наличие добавочных путей проведения а также нарушения реполяризации. Последние нередко ошибочно трактуются как проявление ишемии или как свидетельство воспалительных изменений миокарда. Особая роль в диагностике СТДС принадлежит ЭхоКГ. Полипозиционное исследование позволяет выявить малые аномалии сердца, оценить сократительную и диастолическую функцию сердца, выявить нарушения центральной гемодинамики. Не вызывает сомнений перспективность использования радионуклеидных методов исследования для диагностики нарушений метаболизма миокарда при СТДС.

Алгоритм диагностики синдрома соединительнотканной дисплазии сердца

Вопрос о критериях диагностики синдрома СТДС остается открытым. Как мы уже отмечали, многие авторы полагают необходимым и достаточным для постановки такого диагноза выявления клинически значимых малых аномалий сердца. Исходя из данного выше определения понятия синдрома СТДС, мы полагаем, что для *его диагностики необходимо выявление как минимум двух из трех его проявлений.*

Речь идет о необходимости одномоментного выявления как минимум сочетания дефектов клапанного аппарата сердца с нарушениями межтканевых отношений или пространственным несоответствием между размерами сердца и грудной клетки. Диагноз может быть поставлен и при наличии сочетания пространственного несоответствия с признаками нарушения межтканевых интракардиальных отношений.

Речь, разумеется, должна идти о клинически значимых нарушениях центральной гемодинамики, вызванных пространственным несоответствием между размерами сердца и грудной клетки, гемодинамически значимых клапанных дефектах и клинически значимых нарушениях метаболизма миокарда, проявляющихся изменениями ЭКГ и/или выявлением аритмий высоких градаций.

Поскольку признаки синдрома СТДС могут выявляться как при известных моногенных НРСТ, так и при различных диспластических фенотипах а также выступать в качестве изолированных наследственных дефектов, подходы к диагностике ДС могут быть различны.

В случае известного моногенного НРСТ или синдрома нет нужды говорить о синдроме СТД сердца внутри синдрома Марфана. В подобных случаях при постановке диагноза описанные варианты МАС, метаболических нарушений и нарушений центральной гемодинамики должны следовать за описанием наследственной патологии, лежащей в основе их развития.

К примеру: *Синдром Марфана. Проллапс митрального клапана. Митральная регургитация 3 степени. Вегетативная соматоформная дисфункция (гиперадренэргический вариант).*

или

Первичный пролапс митрального клапана. Митральная регургитация 2 степени.

В тех случаях, когда клинически значимые варианты МАС или признаки нарушений центральной гемодинамики или метаболических нарушений выявляются при известных диспластических фенотипах вероятно следует выделять наиболее значимые клинические синдромы в том числе синдром СТДС.

Марфаноподобный фенотип. Синдром соединительнотканной дисплазии сердца: астенический вариант ремоделирования сердца, асимметричный трехстворчатый аортальный клапан.

В тех случаях, когда МАС обнаруживаются у лиц с неклассифицируемым фенотипом, их следует рассматривать в контексте системного наследственного дефекта соединительной ткани, оценивая их количество, степень выраженности связанных с их наличием клинических проявлений и конкретный вклад каждой из МАС в развитие кардиальной патологии. К примеру:

Синдром соединительнотканной дисплазии сердца: малая аневризма межпредсердной перегородки, желудочковая экстрасистолия IV гр. по Лаун, Соматоформная вегетативная дисфункция.

В тех случаях, когда клинически значимый вариант МАС выявляется как изолированная аномалия соединительной ткани сердца диагноз формулируется таким образом, что соответствующий дефект рассматривается как ведущая кардиальная патология.

Прогноз

Прогноз СТДС до настоящего времени не определен, вместе с тем, косвенные признаки могут указывать на существование тесной взаимосвязи между ДС высоким риском внезапной сердечной смерти (ВСС).

Причинами ВСС при СТДС являются фатальные нарушения ритма и проводимости, разрыв хорд или створок клапанов, разрывы аневризмы аорты или коронарных и мозговых артерий, с последующим развитием острого инфаркта миокарда или инсульта. Есть основа-

ние полагать, что аномальное отхождение коронарных артерий и мышечные мостики также могут лежать в основе развития острых эпизодов ишемии и инфаркта миокарда. Косвенным подтверждением высказанного нами предположения являются литературные данные о том, что у половины внезапно умерших лиц молодого возраста обнаруживаются признаки СТД [6].

В заключение необходимо подчеркнуть, что лишь дальнейшие совместные исследования генетиков, кардиологов, морфологов и специалистов, работающих в смежных областях медицины, позволят оценить клиническую значимость и уточнить алгоритмы диагностики синдрома СТДС.

Литература

1. Boudoulas H. Etiology of Valvular Heart Disease in the 21st Century // Hellenic J. Cardiol. - 2002. - V.43. P.183-188.
2. Мутафьян О.А. Пороки и малые аномалии сердца у детей и подростков. - СПб.: Издательский дом СПбМАПО, 2005. - 480с.
3. Ягода А.В., Гладких Н.Н. Малые аномалии сердца. - Ставрополь, 2005. - 248с.
4. Яковлев В.М., Нечаева Г.И. Кардио-респираторные синдромы при дисплазии соединительной ткани. - Омск, 1994. - 217с.
5. Земцовский Э.В. Диспластические фенотипы. Диспластическое сердце. - СПб, 2007. - 80с.
6. Нечаева Г.И. Викторова И.А. Дисплазия соединительной ткани: терминология, диагностика, тактика ведения пациентов. - Изд-во ООО «Типография БЛАНКОМ», 2007. - 188с.
7. Земцовский Э.В. Спортивная кардиология. - СПб, 1995. - 448с.
8. Гусаев С.Ф., Белозеров Ю.М. Рабочая классификация малых аномалий сердца // Ультразвуковая диагностика. - 1997. - №3. - С.21-27.
9. Яковлев В.М., Нечаева Г.И., Викторова И.А. Взгляд клинициста на проблему дисплазии соединительной ткани. Классификационная концепция // Дисплазия соединительной ткани: Материалы симпозиума. Омск, 2002. - С.3-10.
10. Клеменов А.В. Недифференцированные дисплазии соединительной ткани // М., 2005. - 136с.

11. Boudoulas H., Wooley C.F. Mitral valve: floppy mitral valve, mitral valve prolapse, mitral valve regurgitation. - NY, 2000. - 753p.

12. Яковлев В.М. Терминология, определенная с позиций клиники, классификация врожденной дисплазии соединительной ткани. Врожденные дисплазии соединительной ткани: тезисы симпозиума. - Омск, 1990. - С.3-5.

13. Перетолчина Т.Ф., Иорданиди, С.А., Антиофьев В.П. Аритмогенное значение аномальных хорд сердца // Доктор Лендинг. - 1995. - №3. - С.23-25.

14. Горохов С.С. Функциональное состояние сердечно-сосудистой системы у мужчин призывного возраста с аномально расположенными хордами левого желудочка // Кардиоваскулярная терапия и профилактика. - 2004. - №4. - (прил 2). - С.123.

15. Трисветова Е.Л., Юдина О.А. Анатомия малых аномалий сердца // Минск, 2006. - 104 с.

16. Земцовский Э.В., Красовская Ю.В., Парфенова Н.Н., Антонов Н.Н. Критерии диагностики и клиническая оценка асимметрии трехстворчатого аортального клапана // Тер. Архив. - 2006. - 12. - С.50-55.

17. Bonow R.O. et al. ACC/AHA 2006 Guideline for the Management of Patient with Valvular Heart Disease // Journal of the American College of Cardiology. - 2006. - Vol. 48. - No. 3. - P.e1-e148.

18. Mattioli A.V., Aquilina M., Oldani A. et al. Atrial septal aneurism as a cardioembolic source in adult patients with stroke and normal carotid arteries // European Heart Journal. - 2001. - V.22. - P.261-268.

19. Разумов В.В. О причинности некоторой отчужденности для клинической медицины представлений о стромально-паренхиматозных взаимодействиях (аналитический обзор). Актуальные вопросы внутренней патологии. Дисплазия соединительной ткани. Матер. 1 Всероссийской научно-практической конференции. // Омск, 2005. с.9-15.

20. Фомина И.Г. Клинико-генетические аспекты синдрома преждевременного возбуждения желудочков: Автореф. дис. доктора мед. наук // М. 1991. - 45с.

21. Gazit Y., Nahir M., Grahame R., Jacob G. Dysautonomia in the joint hypermobility syndrome // Am. J. Med. - 2003. - V.15. - P. 40.

22. Яковлев В.М., Карпов Р.С., Белан Ю.Б. Нарушения ритма и проводимости при соединительнотканной дисплазии сердца. - Омск, 2001. - 160с.

Постперикардиотомный синдром после операции на открытом сердце: современные методы диагностики

Е.В. Накацева¹, О.М. Моисеева¹, О.Т. Титаренко², М.В. Андросова³, В.П. Никулина³

ФГУ «Федеральный центр сердца, крови и эндокринологии им. академика В.А. Алмазова Росмедтехнологий», г. Санкт-Петербург¹,

ФГУ «Санкт-Петербургский научно-исследовательский институт фтизиопульмонологии Росмедтехнологий», г. Санкт-Петербург²,

Научноисследовательский институт скорой помощи им. Н.В. Склифосовского, г. Москва³.

Резюме

Постперикардиотомный синдром (ПКТС) является частым осложнением кардиохирургического вмешательства. В работе предпринята попытка установить наиболее значимые факторы риска ПКТС и оценить возможности ранней лабораторной диагностики для выбора оптимального лечения пациентов. Обследовано 35 пациентов с ПКТС. 10 пациентов, перенесших аортокоронарное шунтирование составили контрольную группу. Убедительных данных о влиянии тяжести основного заболевания на частоту развития ПКТС по результатам настоящего исследования не получено. Экстренность оперативного вмешательства, объем механической реваскуляризации миокарда и назначение антикоагулянтной терапии увеличивали риск развития ПКТС. Отмечена высокая диагностическая ценность исследования прокальцитонина в сыворотке крови высокочувствительным количественным методом, а также информативность определения относительных показателей белковых фракций, лактатдегидрогеназы и активности аденозиндеаминазы в сыворотке крови и плевральной/перикардиальной жидкостях у больных с ПКТС.