

Эпилепсия еды

И.Г. Рудакова¹, К.Ю. Мухин², М.Б. Миронов², М.О. Абрамов²

¹ГБУЗ МО «Московский областной научно-исследовательский клинический институт им. М.Ф. Владимирского»;

²ООО «Институт детской неврологии и эпилепсии им. Святителя Луки», Москва

Контакты: Ирина Геннадьевна Рудакова i.g.rudakova@yandex.ru

Эпилепсия еды (ЭЕ) представляет собой одну из разновидностей рефлекторной эпилепсии. Авторы приводят определение, классификационное положение, возможные патогенетические механизмы и этиологические факторы, связанные с ЭЕ, а также семиологию приступов, данные нейровизуализации и электроэнцефалограммы и подходы к ведению больных и медикаментозной терапии. Представлено описание собственного наблюдения ЭЕ у девочки 11 месяцев с симптоматической фокальной височной эпилепсией с фокальными диалептическими приступами, провоцируемыми кормлением.

Ключевые слова: эпилепсия еды, этиология, патогенез, клинические проявления, диагностика, лечение

EATING EPILEPSY

I.G. Rudakova¹, K.Yu. Mukhin², M.B. Mironov², M.O. Abramov²

¹*M.F. Vladimirsky Moscow Regional Research Clinical Institute;*

²*Svt. Luka's Institute of Child Neurology and Epilepsy, Moscow*

Eating epilepsy (EE) is one of the types of reflex epilepsy. The authors give the definition, classification position, possible pathogenic mechanisms and etiological factors associated with EE, as well as the semiology of seizures, the data of neuroimaging and electroencephalography and approaches to patient management and drug treatment. They also describe their observation of an 11-month-old girl with symptomatic focal temporal lobe epilepsy with focal dialeptic seizures provoked by eating.

Key words: eating epilepsy, etiology, pathogenesis, clinical manifestations, diagnosis, treatment

Эпилепсия еды (ЭЕ) представляет собой одну из разновидностей рефлекторной эпилепсии (РЭ). В соответствии с рекомендациями комиссии по терминологии и классификации Международной анти-эпилептической лиги (ИЛАЕ; 2001), термин «рефлекторная эпилепсия» ограничен случаями, когда все или практически все приступы спровоцированы и не встречаются спонтанные приступы [9]. На практике у больных РЭ чаще наблюдается сочетание как рефлекторных приступов (РП), так и спонтанных [1]. В этой связи следует отметить, что РП, ассоциированные также со спонтанными эпилептическими приступами, в классификации обозначены именно как типы приступов, а не форма эпилепсии [9]. При этом РП классифицируются согласно вызывающим их стимулам (триггерам), которые могут быть простыми или сложными [5, 12]. Среди РП, связанных с простыми сенсорными стимулами, выделяют приступы, вызванные:

- 1) фотосенситивностью (в том числе ТВ-индуцированные);
- 2) паттерновой чувствительностью (чередование светлых и темных полос);
- 3) соматосенсорными стимулами;
- 4) простыми сенсорными стимулами (обонятельные, вкусовые, звуковые, вестибулярные и др.).

Сложные триггеры включают стимулы, в структуре которых задействованы праксис, гнозис, а также компоненты мыслительной активности, при этом могут иметь значение качество и модальность стимула. РП, связанные со сложными стимулами, могут быть вызваны:

- 1) чтением (первичная и вторичная эпилепсия чтения) [29];
- 2) определенным видом праксиса (праксис-индуцируемые) [7, 13];
- 3) едой [1, 3];
- 4) сложными сенсомоторными стимулами (чистка зубов, погружение в горячую воду) [16];
- 5) познавательной деятельностью [7];
- 6) сложными звуковыми стимулами (определенной музыкой, голосом);
- 7) сложными зрительными стимулами;
- 8) эмоциональными стимулами (психогенные).

Важно отметить, что по своим клиническим проявлениям РП неотличимы от спонтанных приступов, за исключением того факта, что они вызваны определенным стимулом. То есть с точки зрения кинематики пароксизмов рефлекторный тонико-клонический приступ ничем не отличается от спонтанного тонико-клонического приступа.

Исследуются генетические факторы, лежащие в основе некоторых форм РЭ. В частности, известно,

что фотосенситивность может быть связана с хромосомами 7q32, 16p13 и 13q31 [28]. Эпилепсия горячей воды (приступы, возникающие при погружении в горячую воду) была идентифицирована в нескольких больших индийских семьях и связана с мутацией на хромосоме 4q24–28 в 1 семье и 10q21–22 в 6 семьях [24]. У больных аутосомно-доминантной височной эпилепсией (редкая наследственная локализационно обусловленная эпилепсия) приступы могли провоцироваться речью или другими слуховыми стимулами. Этот синдром связан с мутациями в гене *LGII* на хромосоме 10q22–24 [6].

Первичная эпилепсия чтения – единственный эпилептический синдром, который был признан Международной классификацией эпилепсии и эпилептических синдромов (ILAE, 1989) нозологически самостоятельной формой РЭ [5, 11]. Характеристики этой формы эпилепсии включают дебют в возрастном интервале от 15 до 25 лет, положительный семейный анамнез по эпилепсии; основной вид приступов – периоральный миоклонус, возникающий в связи с любыми действиями, связанными с языком (чтение, разговор), иногда дизлексические или глазодрогательные ауры. Комиссия по терминологии и классификации ILAE (2001) также признает самостоятельность некоторых форм РЭ: идиопатической фотосенситивной затылочной эпилепсии, других зрительно-сенситивных форм эпилепсии, стартл-эпилепсии, первичной эпилепсии чтения [9].

ЭЕ в предложенной классификации, как и прежде, не получила статуса отдельной формы эпилепсии. Таким образом, приступы, возникающие во время еды, следует определять не как самостоятельный эпилептический синдром, а как РП, ассоциированные с едой (РПЕ) [2]. РПЕ обычно ассоциированы с фокальной, чаще – с височной эпилепсией, но жестко не связаны с определенным эпилептическим синдромом. Чаще вызванные едой эпилептические приступы происходят у людей с локализационно обусловленной фокальной эпилепсией [2, 3]. Распространенность РПЕ составляет 0,5–1,0 на 1000–2000 пациентов, страдающих эпилепсией. В некоторых областях Индии и Шри-Ланки распространенность РПЕ существенно выше и составляет 25 на 1000 больных эпилепсией [27]. По-видимому, различия эпидемиологических данных связаны с генетическими и этническими особенностями, например такими, как предпочтения в определенных продуктах питания или способе принятия пищи. Возможно, определенное влияние на показатели распространенности РПЕ оказывают методологические факторы эпидемиологических исследований. Эпилепсией с РПЕ болеют люди всех возрастов. В литературе имеются сообщения о РПЕ-ассоциированных приступах в младенческом [23], детском и подростковом возрасте, у взрослых молодого возраста [27]. Гендерных раз-

личий для РПЕ в целом не отмечено, хотя в некоторых публикациях из Индии среди больных РПЕ существенно преобладают лица мужского пола [3].

Патогенетические механизмы РПЕ мало изучены, сложны и разнообразны. В соответствии с теорией критической массы Висера, возникновение РПЕ происходит, по-видимому, в ответ на возбуждение критической массы нейронов коры головного мозга, которые должны быть функционально взаимосвязаны между собой [27]. Наиболее отчетливо при этом просматривается взаимодействие между височной лимбической корой и различными областями экстра-темпоральной коры [10]. Так, повышенная возбудимость лимбической коры ответственна за восприимчивость к вкусовым, обонятельным и эмоциональным стимулам, связанным с едой. Было отмечено, что при первичном поражении лимбической коры часть эпилептических приступов соответствует критериям РПЕ [27]. Первичное поражение экстра-темпоральной проприоцептивной коры вовлекает дополнительные сенсорные афференты, такие как язык, рот, глотка и другие, задействованные в процессе еды и имеющие общий сенсорный вход. Важно отметить, что при экстра-темпоральных поражениях чаще отмечается сочетание РПЕ со спонтанными приступами [18, 25].

Важный компонент семиологии РПЕ – пусковой фактор. Триггеры РПЕ обычно индивидуальны и стереотипны для каждого пациента, однако триггерных факторов может быть несколько, они могут сочетаться определенным образом, трансформироваться у одного и того же больного. Попытки объяснить возникновение РПЕ воздействием строго определенного триггера оказались неудачными [22]; воздействием сложных стимулов, связанных с двигательной и проприоцептивной афферентацией, возникающей во время еды, также не дают достаточного и обоснованного представления о природе приступов [18]. Очевидно, при РПЕ в провокацию приступов вовлечены многочисленные факторы [12, 25]. В индукции приступов принимают участие различные стимулы, возникающие во время еды: вегетативные, эмоциональные, соматосенсорные, проприоцептивные. Причем для возникновения РПЕ требуется не только определенная, но и полная последовательность триггеров, связанных с едой [12]. Триггерами РПЕ могут быть:

- 1) органолептические свойства еды (вид, запах);
- 2) химические факторы пищи (жиры – «тяжелая пища»);
- 3) эмоциональный компонент еды (чувство удовольствия);
- 4) жевание;
- 5) глотание (проприоцепция со стороны глотки и пищевода);
- 6) стимуляция пищей рта или зева;

7) вегетативный компонент еды (выделение слюны);

8) активация по отношению к началу еды (в начале, середине или после приема пищи);

9) растяжение желудка пищей;

10) сам факт приема пищи — удовлетворение пищевой потребности (при этом свойства еды, время приема пищи и другие факторы не имеют значения).

Индийские ученые представили анализ приступов у 17 пациентов (15 мужчин и 2 женщин) с ЭЕ. У 14 (82 %) из них отмечено сочетание РПЕ со спонтанными приступами. У 7 (41 %) пациентов спонтанные приступы предшествовали появлению РПЕ за 4–8 лет. Среди РПЕ доминировали сложные парциальные приступы (70 %), в то время как спонтанные всегда были представлены простыми парциальными и вторично-генерализованными судорожными приступами (ВГСП). По отношению к началу приема пищи отмечены следующие особенности: у 13 (76 %) больных приступы возникали в середине еды, независимо от актов, связанных с едой (помещение пищи в рот, жевание, глотание или другие факторы); у 7 (41 %) — через 5–7 мин от начала еды, у 1 (6 %) — сразу после начала еды. Ожидание или вид и запах еды не провоцировали приступы ни у одного больного. По отношению к месту и ритуалу приема пищи: у 7 (41 %) пациентов приступы происходили только дома независимо от характера пищи, у 3 (18 %) — с одинаковой частотой дома и вне дома [3]. По данным R. Koul et al. (1989), описавших 78 больных с РПЕ из Индии, в 98 % всех случаев РПЕ возникали в момент пережевывания пищи, в 2 % случаев была отмечена связь с актом глотания [15].

Электроэнцефалограмма (ЭЭГ) при РПЕ демонстрирует разнообразие иктальных и интериктальных проявлений. Происхождение приступов может быть связано с различными областями мозга (лобная, височная, теменная кора); приступы могут быть фокальными или билатеральными [22]. В большинстве случаев приступы при РПЕ как клинически, так и электроэнцефалографически имеют локализационно-обусловленный характер, проявляясь в форме сенсорных аур (простые парциальные приступы), психомоторных приступов (сложные парциальные приступы) и ВГСП с отчетливым локальным началом или без него. Было отмечено, что при локализации очага в лимбической коре, как правило, преобладают РПЕ и значительно меньше представлены спонтанные приступы [26]. V. Loreto et al. (1989) при очаге в левой центрально-височной области описали приступы внезапных падений, а при очаге в лобно-височной области — приступы фокального эпилептического миоклонуса [19]. РПЕ, ассоциированные с экстратемпоральной локализацией очага, наиболее часто были связаны с поражением супрасильвиарной зоны [16]. У этих больных отмечалась менее строгая зависимость приступов от рефлекторной стимуляции

едой. Чаще были представлены спонтанные приступы, причем преобладали простые парциальные. Триггеры включали различные формы проприоцептивной стимуляции (вероятно, таламо-кортикальная афферентация), относящиеся к ротовой полости или щеке: чистка зубов, поцелуй и пр. Экстралимбические РПЕ были более чувствительны к проприоцептивным и соматосенсорным стимулам, индукция приступов могла быть предотвращена или уменьшена изменениями сенсорных особенностей еды (питье через трубочку, измельчение пищи, изменение ритуала приема пищи).

В доступной литературе имеются единичные сообщения об идиопатической природе РПЕ [10, 14].

Этиология фокальных эпилепсий с РПЕ включает разнообразные поражения головного мозга, в ряде случаев она может быть не идентифицирована. РПЕ при криптогенной фокальной эпилепсии были описаны G. M. Rémillard et al. [26, 28]. Симптоматические фокальные эпилепсии с РПЕ описаны при менингоэнцефалите [20], перисильвиарной полимикрогирии [14], медуллярной гемангиобластоме и менингиоме [4], синдроме Леннокса–Гасто, инфантильной эпилептической энцефалопатии [4], гидроцефалии [19], микроцефалии [17].

Y. Navelet et al. (1989) описали РПЕ у 4 младенцев в возрасте до 6 месяцев [23]. У всех пациентов приступы развивались внезапно во время кормления, проявлялись нарастающим цианозом, мышечным гипотонусом или гипертонусом, нарушением дыхания (чаще апноэ), клоническими подергиваниями конечностей. Отмечено, что у всех детей имел место гастроэзофагеальный рефлюкс, однако приступы остались частыми и после его лечения. Триггерный механизм приступов и их соотношение с гастроэзофагеальным рефлюксом обсуждаются и до конца не ясны. В дальнейшем развивалась тяжелая симптоматическая ($n = 3$) или криптогенная ($n = 1$) фокальная эпилепсия. Мы представляем наблюдение случая эпилепсии с РПЕ у ребенка 11 месяцев.

Пациентка М., 11 месяцев. Впервые родители обратились в Институт детской неврологии и эпилепсии им. Святителя Луки, когда ребенку было 7 месяцев, с жалобами на пароксизмы, которые возникли у девочки с возраста 4 месяцев в бодрствовании. Приступы проявлялись стереотипными симптомами: общим напряжением тела, мелкой дрожью в руках, поисковыми движениями глаз, вегетативными нарушениями, включающими гиперсаливацию, гиперемию лица, учащенное сердцебиение. Длительность приступов изначально не превышала 20 с. С течением времени мать ребенка обнаружила, что приступы стали возникать преимущественно в период кормления грудью после пробуждения. Появилась тенденция к нарастанию их продолжительности и частоты.

При проведении видео-ЭЭГ-мониторинга в возрасте 7 месяцев была выявлена региональная эпилептиформная

активность в структуре регионального замедления в правой височной области.

На основании клинических и анамнестических данных был установлен диагноз: предположительно симптоматическая фокальная височная эпилепсия. Назначена антиэпилептическая терапия (вальпроевая кислота в дозе 30 мг/кг/сут), на фоне которой отмечалось временное неустойчивое улучшение. В возрасте 10 месяцев отмечено возобновление приступов, возникающих сначала с частотой 1 раз в неделю, в последующем — с нарастанием частоты.

К моменту исследования в 11 месяцев приступы возникали ежедневно, 1–2 раза в сутки, продолжительностью в среднем 15 с (периодически до 30 с). Клинически во время приступа девочка замирает, глаза «стекленеют», начинает озираться; отмечается гиперсаливация и гиперемия лица. Следует отметить, что в большинстве случаев приступы отмечались в период кормления в примерном соотношении 5:2.

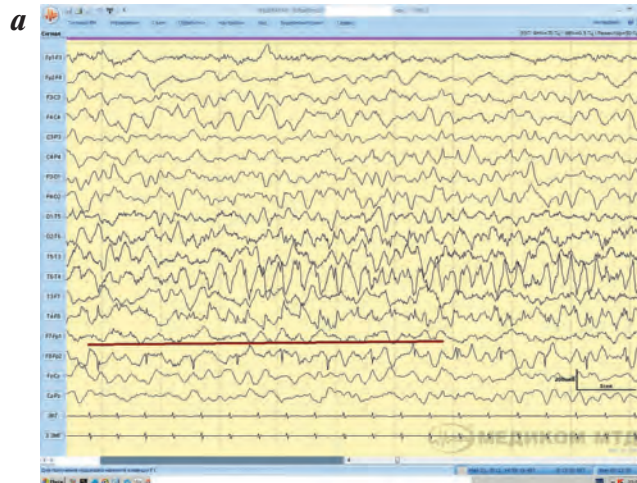
Из анамнеза жизни: беременность, наступившая путем ЭКО, отмечались эпизоды угрозы прерывания беременности на сроках 25 и 33 нед с кратковременным кровотечением. Роды в срок, со стимуляцией, вес при рождении 3400 г, рост 51 см. Семейный анамнез по эпилепсии неотягощен.

В неврологическом статусе очаговых симптомов нет. Моторные навыки развиты в соответствии с возрастом. Эмоциональна, эмоции адресные. Предречевое развитие не нарушено.

Магнитно-резонансная томография: диффузная структурная незрелость мозга; умеренная кортикальная гипотрофия. Кистозная трансформация нижнего рога правого бокового желудочка, вероятно, как результат интравентрикулярного кровоизлияния в перинатальном периоде.

Дневной видео-ЭЭГ-мониторинг (ДВЭМ) в возрасте 7 месяцев: региональная эпилептиформная активность в структуре периодического регионального замедления в правой височной области.

ДВЭМ в возрасте 11 месяцев: в состоянии бодрствования и во сне регистрируется периодическое региональное замедление в правой лобно-височной области, в структуре которого констатируется эпилептиформная активность в виде спайков, острых волн, комплексов пик–волна, острая–медленная волна. В ходе исследования зарегистрирован фокальный диалептический приступ, возникший в период кормления. Пациентка перестает сосать, замирает. Со слов мамы, в этот период у ребенка отмечается «стеклянный, испуганный взгляд». На ЭЭГ во время данного состояния отмечалось появление ритмичного регионального замедления дельта-диапазона в правой лобно-височной области с включением спайков, комплексов пик–волна, с последующим распространением дельта-замедления на все отделы правого полушария и далее диффузно (с сохранением амплитуд-



ного преобладания в правой височно-лобной области) (рисунок).

На основании проведенных обследований был установлен диагноз: симптоматическая фокальная (височная справа) эпилепсия с фокальными диалептическими приступами. К депакину добавлен тегретол в дозе 20 мг/кг/сут с отчетливым положительным эффектом.

Лечение РПЕ в части тактики выбора противозлептического препарата осуществляется по общим принципам в соответствии с преобладающим типом приступов, предшествующим анамнезом терапии, возрастом, полом, коморбидностью, потенциалом побочных эффектов. Некоторые исследователи отмечают высокую частоту резистентных форм РПЕ и большую

чувствительность к терапии спонтанных приступов по сравнению с РПЕ [21]. При медикаментозно-резистентных РПЕ отмечена высокая эффективность применения стимуляции *n. vagus* (блуждающего нерва), достигающая 75 % [8]. Хирургическое лечение РПЕ предполагает тщательный поиск иктальной зоны с учетом высокой степени миграции возбуждения по коре и локализационным полиморфизмом РПЕ. Существенно улучшить результаты лечения позволяет предотвращение активации пусковых механизмов РПЕ, в частности применение методов сенсорного переключения во время еды: измельчение пищи, еда через трубочку, изменение ритуала приема пищи, переключение внимания [11].

Л И Т Е Р А Т У Р А

1. Вольф П. Рефлекторные эпилепсии. Междунар неврол журн 2006;1(5):75–8.
2. Темин П.А., Мухин К.Ю. Эпилепсия еды. Журн неврол психиатр 1996;96(2):88–9.
3. Ahuja G.K., Pauranik A., Behari M., Prasad K. Eating epilepsy. J Neurol 1988;235(4):444–7.
4. Auvin S., Lamblin M.D., Pandit F. et al. Infantile epileptic encephalopathy with late-onset spasm: report of 19 patients. Epilepsia 2010;51(7):1290–6.
5. Binnie C.D. Simple reflex seizures. In: Epilepsy: a comprehensive textbook. J. Engel Jr., T.A. Pedley (eds.). Philadelphia: Lippincott-Raven Publishers, 1997. Pp. 2489–505.
6. Brodtkorb E., Michler R.P., Gu W., Steinlein O.K. Speech-induced aphasic seizures in epilepsy caused by LGI1 mutation. Epilepsia 2005;46(6):963–6.
7. Ch'en H.P., Ch'in C., Ch'ü C.P. Chess epilepsy and card epilepsy: two new patterns of reflex epilepsy. Chin Med J 1965;84(7):470–4.
8. Cukiert A., Mariani P.P., Burattini J.A. et al. Vagus nerve stimulation might have a unique effect in reflex eating seizures. Epilepsia 2010;51(2):301–3.
9. Engel J. Jr., International League Against Epilepsy (ILAE). A proposed diagnostic scheme for people with epileptic seizures and epilepsy: report of the ILAE Task Force on Classification and Terminology. Epilepsia 2001;42(6):796–803.
10. Fiol M.E., Leppik I.E., Pretzel K. Eating epilepsy: EEG and clinical study. Epilepsia 1986;27(4):441–5.
11. Ganga A., Sechi G.P., Porcella V. et al. Eating seizures and distraction-arousal functions. A case study. Eur Neurol 1988;28(3):167–70.
12. Gastaut H. Synopsis and conclusions of the International Colloquium on reflex seizures and epilepsies, Geneva 1988. In: Reflex Seizures and Reflex Epilepsies. A. Beaumanoir, H. Gastaut, R. Naquet (eds.). Genève: Editions Médecine et Hygiène, 1989. Pp. 497–507.
13. Iriarte J., Sanchez-Carpintero R., Schlumberger E. et al. Gait epilepsy. A case report of gait-induced seizures. Epilepsia 2001;42(8):1087–90.
14. Kishi T., Moriya M., Kimoto Y. et al. Congenital bilateral perisylvian syndrome and eating epilepsy. Eur Neurol 1999;42(4):241–3.
15. Koul R., Koul S., Razdan S. Eating epilepsy. Acta Neurol Scand 1989;80(1):78–80.
16. Koutroumanidis M., Pearce R., Sadoh D.R., Panayiotopoulos C.P. Tooth brushing-induced seizures: a case report. Epilepsia 2001;42(5):686–8.
17. Labate A., Colosimo E., Gambardella A. et al. Reflex periodic spasms induced by eating. Brain Dev 2005;28(3):170–4.
18. Loiseau P., Guyot M., Loiseau H. et al. Eating seizures. Epilepsia 1986;27(2):161–3.
19. Loreto V., Nocerino C., Striano P. et al. Eating epilepsy. Heterogeneity of ictal semiology: the role of video-EEG monitoring. Epileptic Disord 2000;2(2):93–8.
20. Mateos V., Salas-Puig J., Campos D.M. et al. Acquired bilateral opercular lesions or Foix-Chavany-Marie syndrome and eating epilepsy. J Neurol Neurosurg Psychiatry 1995;59(5):559–60.
21. Nagaraja D., Chand R.P. Eating epilepsy. Clin Neurol Neurosurg 1984;86(2):95–9.
22. Nakazawa C., Fujimoto S., Watanabe M. et al. Eating epilepsy characterized by periodic spasms. Neuropediatrics 2002;33(6):294–7.
23. Navelet Y., Wood C., Robieux I., Tardieu M. Seizures presenting as apnoea. Arch Dis Child 1989;64(3):357–9.
24. Ratnapriya R., Satishchandra P., Dilip S. et al. Familial autosomal dominant reflex epilepsy triggered by hot water maps to 4q24-q28. Hum Genet 2009;126(5):677–83.
25. Reder A.T., Wright F.S. Epilepsy evoked by eating: the role of peripheral input. Neurology 1982;32(9):1065–9.
26. Rémillard G.M., Andermann F., Zifkin B.G. et al. Eating epilepsy. A study of ten surgically treated patients suggests the presence of two separate syndromes. In: Reflex Seizures and Reflex Epilepsies. A. Beaumanoir, H. Gastaut, R. Naquet (eds.). Genève: Editions Médecine et Hygiène, 1989. Pp. 289–300.
27. Rémillard G.M., Zifkin B.G., Andermann F. Seizures induced by eating. In: Reflex Epilepsies and Reflex Seizures: Advances in Neurology, vol. 75. B.G. Zifkin, F. Andermann, A. Beaumanoir et al. (eds.). Philadelphia: Lippincott-Raven Publishers, 1998. Pp. 227–40.
28. Tauer U., Lorenz S., Lenzen K.P. et al. Genetic dissection of photosensitivity and its relation to idiopathic generalized epilepsy. Ann Neurol 2005;57(6):866–73.
29. Valenti M.P., Rudolf G., Carré S. et al. Language-induced epilepsy, acquired stuttering, and idiopathic generalized epilepsy: phenotypic study of one family. Epilepsia 2006;47(4):766–72.