

## Энцефалит Кожевникова–Расмуссена. Описание клинического случая

А.С. Котов<sup>1</sup>, И.Г. Рудакова<sup>1</sup>, К.Ю. Мухин<sup>2</sup>, М.Б. Миронов<sup>2</sup>, Н.Е. Кваскова<sup>2</sup>, А.А. Алиханов<sup>3</sup>

<sup>1</sup>Кафедра неврологии факультета усовершенствования врачей ГБУЗ МО  
«Московский областной научно-исследовательский клинический институт им. М.Ф. Владимирского»;

<sup>2</sup>ООО «Институт детской неврологии и эпилепсии им. Святителя Луки», Москва;

<sup>3</sup>ФГБУ «Российская детская клиническая больница» Минздрава России, Москва

**Контакты:** Алексей Сергеевич Котов alex-013@yandex.ru

*Энцефалит Кожевникова–Расмуссена (ЭКР) – редкое воспалительное заболевание головного мозга, проявляющееся резистентной эпилепсией, односторонним прогрессирующим моторным дефицитом с контралатеральной атрофией гемисферы головного мозга. Авторы описывают клинические особенности, данные электроэнцефалографии и магнитно-резонансной томографии, динамику течения заболевания в течение 12 лет у пациента с ЭКР с дебютом во взрослом возрасте.*

**Ключевые слова:** энцефалит Кожевникова–Расмуссена, клинические проявления, данные электроэнцефалографии, нейровизуализация, диагноз, лечение

### KOZHEVNIKOV–RASMUSSEN’S ENCEPHALITIS. A CASE REPORT

A.S. Kotov<sup>1</sup>, I.G. Rudakova<sup>1</sup>, K.Yu. Mukhin<sup>2</sup>, M.B. Mironov<sup>2</sup>, N.E. Kvaskova<sup>2</sup>, A.A. Alihanov<sup>3</sup>

<sup>1</sup>Department of Neurology, Faculty for Graduate Training of Physicians,  
M.F. Vladimirsky Moscow Regional Research Clinical Institute;

<sup>2</sup>Svt. Luka’s Institute of Child Neurology and Epilepsy, Moscow;

<sup>3</sup>Russian Children’s Clinical Hospital, Ministry of Health of Russia, Moscow

*Kozhevnikov–Rasmussen’s encephalitis (KRE) is a rare inflammatory brain disease characterized by severe intractable epilepsy and unilateral progressive motor defect associated with contralateral hemispheric atrophy. Authors described clinical features, electroencephalography and magnetic resonance tomography data and course of the disease during 12 years of patient with adult onset KRE.*

**Key words:** Kozhevnikov–Rasmussen’s encephalitis, clinical manifestations, electroencephalography data, neuroimaging, diagnosis, treatment

Энцефалит Кожевникова–Расмуссена (ЭКР) – прогрессирующий очаговый энцефалит – представляет собой хроническое заболевание головного мозга, вероятно, вирусной этиологии, проявляющееся фокальными моторными и миоклоническими приступами в сочетании с гемипарезом [5]. Первое описание ЭКР дано Т. Rasmussen et al. в 1958 г. как «фокальные приступы, вызванные хроническим локальным энцефалитом» [13].

Этиология ЭКР до настоящего времени остается неизвестной. Согласно разным гипотезам, в основе заболевания лежит вирусная инфекция или аутоиммунное поражение с участием аутоантител и/или цитотоксических Т-лимфоцитов [6]. Подтверждением аутоиммунного компонента в патогенезе ЭКР служит обнаружение в сыворотке крови и ликворе больных аутоантител к глутаматным GluR2- и GluR3-рецепторам [14, 15]. Впрочем, следует отметить, что последние выявляются и у пациентов с другими формами резистентной фокальной эпилепсии [12, 19]. Патоморфологическое исследование при ЭКР выявляет диффузную гипертрофию астроцитов, наиболее выраженную в глубоких слоях коры и в области

U-образных волокон, где она ассоциируется с вакуолярными изменениями и пролиферацией капилляров. Также определяются периваскулярные лимфоцитарные инфильтраты, столбчатая пролиферация микроглии и узелковый глиоз. Структурные изменения захватывают обычно только одно полушарие [9].

Заболевание в большинстве случаев начинается в детском возрасте, нередко дебюту предшествуют различные инфекции [4]. Развитие ЭКР у взрослых встречается реже. Тем не менее точка зрения на ЭКР как на драматический эпилептический синдром исключительно детского возраста является ошибочной [9, 11, 17].

Клиническим «ядром» ЭКР являются резистентные фокальные эпилептические приступы, исходящие, как правило, из одной гемисферы, а также гемипарез с нарушением двигательных функций. При магнитно-резонансном исследовании выявляются характерные изменения в виде локальной гиперинтенсивности белого вещества и инсулярной кортикальной атрофии. Электроэнцефалография (ЭЭГ) обнаруживает высокоамплитудную медленную активность в контралатеральном полушарии [6].

Приводим описание клинического наблюдения.

**Пациентка Ф.** (32 года), дебют заболевания в 19 лет на фоне внутрисемейных конфликтов. Больная предъявляла жалобы на неопределенные ощущения: «что-то возникло у меня в голове», эпизоды *déjà vu*, трудноописуемые зрительные галлюцинации, вегетативные ощущения в виде жара и покраснения правой половины лица, иногда трудности в подборе слов. Подобные эпизоды повторялись практически ежедневно, по поводу чего пациентка получала вначале недифференцированную сосудистую терапию, затем вегетостабилизирующие и седативные препараты (был установлен диагноз «вегетоневроз»). На фоне проводимого лечения отмечалось некоторое субъективное улучшение.

Проведенная в 22 года рентгеновская компьютерная томография (РКТ) головного мозга выявила незначительное расширение переднего рога левого бокового желудочка, что было расценено как локальная атрофия вещества головного мозга.

Проведенная через несколько месяцев магнитно-резонансная томография (МРТ) обнаружила массивную зону гиперинтенсивного сигнала в T2 и слабогипоинтенсивного в T1 в области левой гемисферы перисильвиарно, преимущественно в лобной доле с распространением на глубинные отделы левой височной доли.

Дуплексное сканирование брахиоцефальных артерий выявило двустороннюю S-образную деформацию внутренних сонных артерий (ВСА) с формированием клинически значимого стеноза (> 75 %) левой ВСА.

Неврологический статус: незначительная моторная неловкость в правой руке с некоторым оживлением сухожильных рефлексов, эпизодические речевые нарушения по типу амнестической афазии.

ЭЭГ: периодическое региональное замедление в ритме тета в передних отделах левой гемисферы.

Было диагностировано хроническое нарушение мозгового кровообращения по ишемическому типу, назначены дезагреганты, сосудистые, нейрометаболические препараты, проводилось активное немедикаментозное лечение (без существенного эффекта). От оперативного вмешательства на ВСА было решено воздержаться, учитывая непредсказуемый эффект в отношении приступов, которые были расценены как симптоматическая постинсультная эпилепсия. Назначен карбамазепин (препарат отменен самостоятельно в связи с аллергией).

В 23 года у пациентки, находившейся на 4-м месяце беременности, возник эпизод повышения мышечного тонуса в левой руке с трансформацией в серию генерализованных тонико-клонических приступов с длительной утратой сознания.

На 7-м месяце беременности произошел повторный генерализованный тонико-клонический приступ длительностью 2–3 мин, пациентка госпитализирована в акушерское отделение, где проведено успешное досрочное родоразрешение кесаревым сечением. В отделении

имели место приступы неясного характера, сама пациентка амнезировала все произошедшее.

После выписки имели место приступы замиранья с гиперемией лица, подергиванием правого глаза, завершающиеся непроизвольным подъемом вверх правой руки. Продолжительность приступов – 1–2 мин. Постиктальный ступор. Перед приступами было специфическое ощущение кома в пищеводе и горле, глотательные движения. Также участились вторично-генерализованные тонико-клонические приступы (до 3 ежедневно), которые затем постепенно эволюционировали в височные синкопы.

Этапы терапии антиэпилептическими препаратами (АЭП): после выписки из роддома назначен топирамат 200 мг/сут, затем добавлен вальпроат натрия 2500 мг/сут, однако приступы оставались ежедневными. Топирамат заменен на леветирацетам 2500 мг/сут, что позволило в первый и единственный раз за все время болезни достичь полной клинической ремиссии на 6 мес, затем фокальные приступы возобновились, их частота начала нарастать. При добавлении карбамазепина 600 мг/сут отмечалось временное снижение частоты приступов.

Осмотр 2006 г. (25 лет): получает леветирацетам 2500 мг/сут, вальпроат натрия 2400 мг/сут и карбамазепин 600 мг/сут.

Неврологический статус: справа определяются парез VII и XII пар черепных нервов по центральному типу и оживление сухожильных рефлексов, больше в руке. Патологических стопных и кистевых рефлексов, атрофий и парезов нет. Амнестическая афазия (больная испытывает трудности в подборе слов), дислексия.

Приступы в настоящее время представлены 5 типами.

Состояние дереализации, ощущение *déjà vu* и нарушение ориентации в пространстве. Частота в среднем 1 раз в день.

Соматосенсорные приступы с онемением пальцев правой руки и правой стороны лица. Частота в среднем 4–8 раз в день.

Гемифациальные приступы с подергиванием правой щеки и перекосом лица вправо. Частота: несколько раз в месяц, нерегулярно.

Комплексные парциальные приступы, начинающиеся с восходящего эпилептического ощущения с последующим замиранием, гиперемией лица, подергиванием левого глаза и непроизвольным подъемом правой руки вверх. Частота – до 3 раз в день, нерегулярно.

Вторично-генерализованные судорожные приступы. Частота около 1 раза в месяц, нерегулярно.

ЭЭГ: продолженное региональное замедление в ритме тета в левой лобно-центральной области (рис. 1).

МРТ (2005 г.): практически все нижние отделы левой лобной доли вовлечены в процесс, релаксационными характеристиками которого являются незначительная пролонгация T2-сигнала при изоинтенсивности

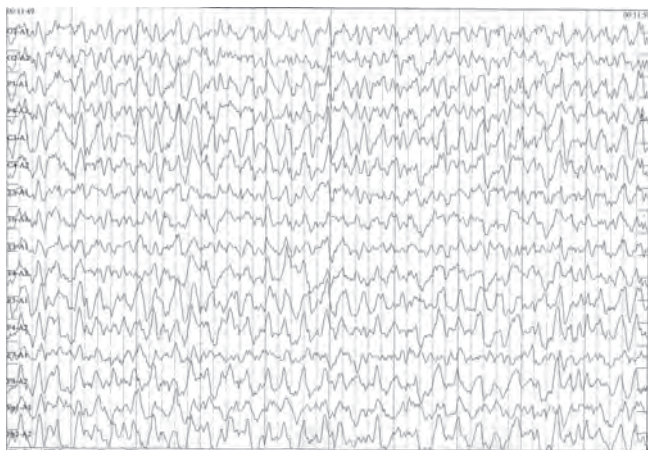


Рис. 1. ЭЭГ: продолженное региональное замедление в ритме тета в лобно-центральных отведениях слева на дезорганизованном фоне

в T1-взвешенном изображении и гиперденсивности в последовательности FLAIR. Диффузно-взвешенные изображения не обнаружили регионарных расстройств микроциркуляции. Субтотально вовлечены кора оперкулюма, включая его лобную и теменную части, и нижняя поверхность нижней лобной извилины. Кроме того, отмечается фрагментарное поражение верхней и средней височных извилин. Локализация зон поражения амбивалентна — изменения регистрируются как в подкорковых слоях белого вещества, так и в кортикальной пластинке (преимущественно). Явных объемных эффектов, рубцово-глиотических деформаций или какой-либо отчетливой перифокальной реакции не зарегистрировано. Кроме того, отмечается перивентрикулярная зона повышения T2-сигнала по наружному контуру передних отделов тела левого бокового желудочка. По сравнению с данными РКТ и МРТ от 2004 г. обращает на себя внимание прогрессирующее изолированное расширение переднего рога левого бокового желудочка и прогрессирующая атрофия головки хвостатого ядра (рис. 2).

Рекомендованная терапия: леветирацетам 3000 мг/сут, карбамазепин 1500 мг/сут, клобазам 10 мг/сут, иммуноглобулин человеческий (октагам) 0,4 г/кг один раз в день — 5 инфузий, далее по 1 инфузии в месяц постоянно.

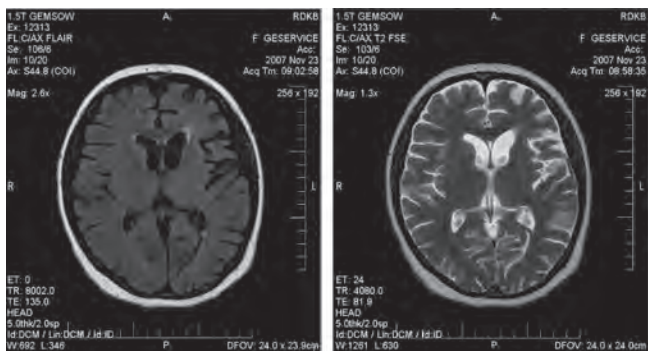


Рис. 2. МРТ от 2005 г.: снижение объема передних отделов левой гемисферы с расширением переднего рога левого бокового желудочка

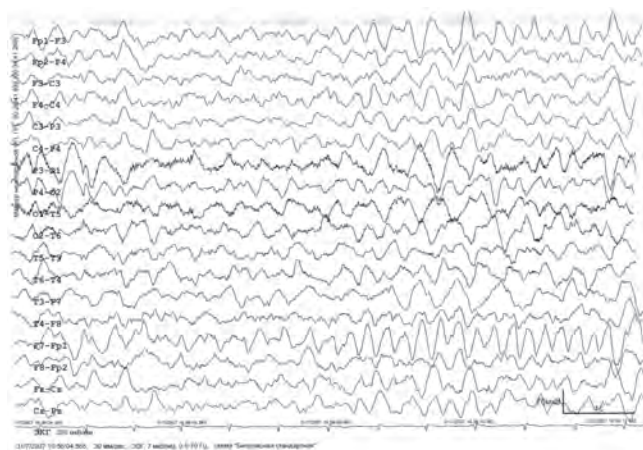


Рис. 3. ВЭМ от 2007 г.: продолженное диффузное замедление в ритме дельта, максимально выраженное в передних отведениях слева

Осмотр 2008 г. (26 лет): получает леветирацетам 3000 мг/сут, карбамазепин 1500 мг/сут, клобазам 10 мг/сут, октагам 0,4 г/кг 1 раз в месяц, преднизолон 80 мг/сут (период снижения дозы). За истекший период отмечалось существенное снижение частоты приступов в начале приема клобазамы, однако затем их частота вновь увеличилась. В настоящее время фокальные сенсорные и моторные приступы ежедневные, десятки в сутки, комплексные парциальные приступы и эпизоды *déjà vu* — нерегулярно, от нескольких раз в день до единичных за месяц, вторично-генерализованных приступов нет. Осенью 2007 г. отмечалась серия генерализованных судорожных приступов без полного восстановления сознания в межприступном периоде — судорожный эпилептический статус. АЭП и наркоз (с применением тиопента-ла натрия) — без эффекта, улучшение достигнуто при пульс-терапии метилпреднизолоном, затем пациентка переведена на пероральный преднизолон. На фоне этого лечения — прибавка в весе 25 кг, массивные отеки на ногах, повышение артериального давления.

Неврологический статус — без изменений.

МРТ головного мозга — без динамики.

Видео-ЭЭГ-мониторинг (ВЭМ): в состоянии бодрствования на фоне диффузного замедления выявляется региональное в левой лобной области, периодически имеющее характер ритмического. В структуре продолженного регионального замедления в левой лобной области регистрируется региональная эпилептиформная активность в виде комплексов острая—медленная волна (рис. 3).

Иммунологический анализ: увеличено относительное содержание T-лимфоцитов.

Вирусологическое обследование: в крови не обнаружено ДНК цитомегаловируса, вирусов герпеса I, II и IV типов, Эпштейна—Барр, в ликворе также не обнаружено ДНК вирусов герпеса I, II и IV типов.

Осмотр 2009 г. (28 лет): после «обращения к яснovidящей», со слов матери, произошло временное прекраще-

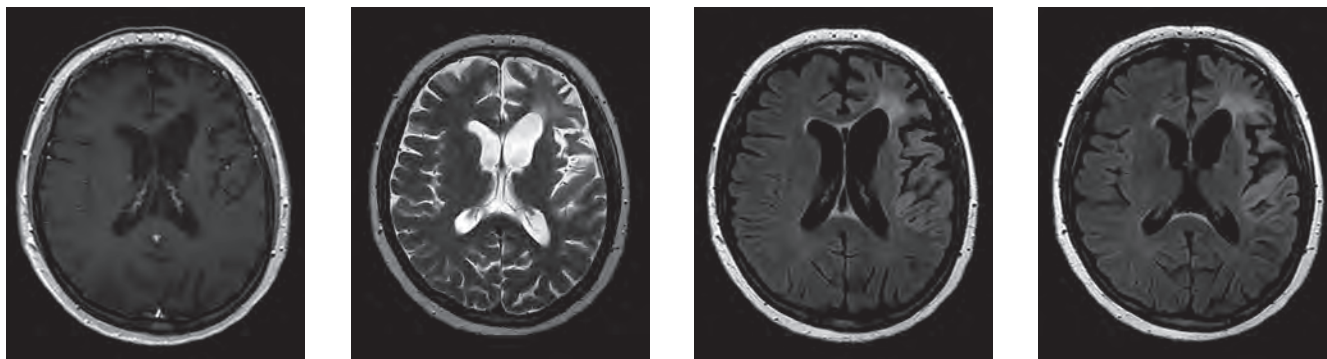


Рис. 4. МРТ от 20.09.13: расширение области патологических изменений, которая теперь вовлекает большую часть левой лобной и височной долей

ние всех видов приступов с появлением психических симптомов (беспокойство, чрезмерная агрессивность). Самостоятельно проведена постепенная отмена перорального преднизолона, начали снижение доз принимаемых АЭП. На этом фоне развилась серия комплексных парциальных приступов, перешедших в эпилептический статус. Пациентка госпитализирована в стационар, вновь проведена пульс-терапия метилпреднизолоном с переводом на пероральный преднизолон, начала принимать АЭП в прежней дозе. Больной было рекомендовано лечение иммуносупрессором такролимусом (програф), однако назначение препарата было отложено в связи с общим тяжелым состоянием пациентки, лейкопенией по данным клинического анализа крови и, что самое главное, невозможностью получить или приобрести препарат.

Осмотр в 2013 г. (32 года): пациентка поступила в стационар в связи с учащением приступов. Каждые 5–7 мин отмечается покраснение лица, застывание, дистоническая установка или нерегулярные подергивания правой руки (иногда двигательная активность в руке минимальна и едва уловима) и правой щеки, отведение глазных яблок вверх и вправо с клоническим подергиванием. Во время приступов речь у пациентки отсутствует, произошедшее во время приступа пациентка частично амнезирует. Длительность приступов составляет от 5 до 30 с. Также, по словам родственников, несколько раз в день отмечаются более сильные приступы с полным отключением сознания, слюнотечением из угла рта, некоторые приступы сопровождаются хаотичной двигательной активностью. В случае если во время «сильных» приступов пациентка находится в вертикальном положении, она может упасть. Иногда во время таких приступов отмечается непроизвольное мочеиспускание.

На момент осмотра пациентка получает терапию: леветирацетам 4000 мг/сут, окскарбазепин 1200 мг/сут, вальпроат натрия 1300 мг/сут, клобазам 15 мг/сут, преднизолон 5 мг/сут.

МРТ демонстрирует отрицательную динамику по сравнению с предыдущими исследованиями (рис. 4).

Во время регистрации рутинной ЭЭГ у пациентки начался фокальный приступ (рис. 5).

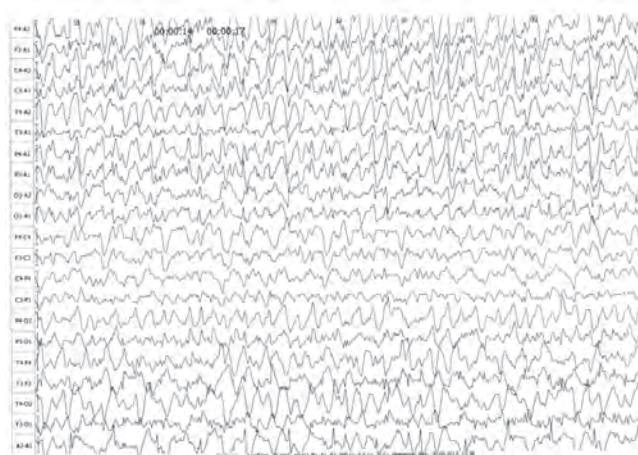


Рис. 5. На ЭЭГ во время фокального приступа – диффузная медленная активность тета-, дельта-диапазона, перемежающаяся острыми волнами, с амплитудным акцентом по правым отведениям

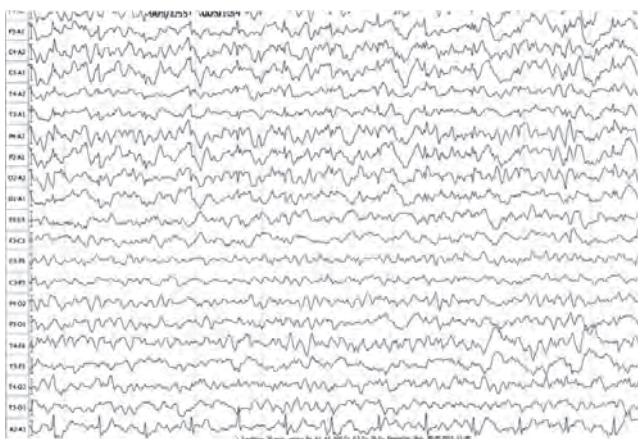


Рис. 6. На интериктальной ЭЭГ – продолженное диффузное замедление в ритме тета

Следует отметить, что и ЭЭГ в интериктальном периоде также была изменена, хотя изменения менее выражены (рис. 6).

Для облегчения состояния пациентки в дополнение к базовой терапии были назначены:

– ежедневные внутривенные (в/в) инфузии вальпроата натрия по 1000 мг дважды в день (с учетом пер-

орального приема общая суточная доза составила 3300 мг);

– пульс-терапия метилпреднизолоном по схеме: 1000 мг – 1000 мг – 500 мг – 500 мг – 250 мг – 250 мг;

– диазепам 10 мг в/в капельно медленно на 50 мл физиологического раствора дважды в день.

Однако существенного снижения частоты или тяжести приступов добиться не удалось, в связи с чем пациентка была переведена в реанимационное отделение для проведения управляемого наркоза пропофолом. После перевода в реанимационное отделение состояние пациентки неожиданно улучшилось. Можно предположить, что данный феномен объясняется, во-первых, делегированием обязанности давать пациентке пероральные препараты от ее родственников персоналу реанимационного отделения; во-вторых – достижением стабильной концентрации вальпроата в крови за счет применения инфузомата.

### Обсуждение

Начало приступов на фоне стресса, а также их клинический полиморфизм и бессудорожный характер послужили причиной диагностических ошибок на начальных стадиях заболевания. В дальнейшем данные нейровизуализации в сочетании с доказанной патологией сосудов шеи и очаговыми неврологическими симптомами позволили, казалось, обоснованно установить диагноз сосудистого поражения головного мозга. Однако понятие «хроническое нарушение мозгового кровообращения» отсутствует в Международной классификации болезней 10-го пересмотра и является абсурдным, а постепенно возникшее и неуклонно прогрессирующее нарастание неврологического дефицита и частоты приступов нехарактерно для инсульта.

Неправильная трактовка данных нейровизуализации служит косвенным подтверждением авторитетного мнения J. Von Oertzen et al., согласно которому врачи – интерпретаторы МРТ, не имеющие специальной подготовки в области эпилептологии, выдают неадекватные заключения больным с резистентной фокальной эпилепсией почти в 60 % случаев [18].

Диагноз ЭКР подтверждается характерными изменениями на МРТ в сочетании с резистентными эпилептическими приступами и гемипарезом, данными ВЭМ. Заболевание в данном случае протекает как мезиальная височная эпилепсия, что может встречаться у взрослых [11].

Увеличение уровня Т-лимфоцитов в крови пациентки служит косвенным подтверждением одной из гипотез патогенеза ЭКР, согласно которой в иммунных «атаках» на вещество головного мозга участвуют цитотоксические Т-лимфоциты [6].

В своем «классическом» варианте ЭКР дебютирует в детском возрасте и сочетается с *epilepsia partialis*

*continua*, впервые описанной А.Я. Кожевниковым в 1894 г. Дискуссии о ее нозологической принадлежности и таксономических взаимоотношениях с синдромом Расмуссена продолжают и в настоящее время [1, 2, 5]. По данным F. Villani et al. (2006), проанализировавших истории болезни 7 пациентов с ЭКР, дебютировавшим во взрослом возрасте, можно выделить 2 фенотипа заболевания: эпилептический, проявляющийся фокальной моторной эпилепсией, и миоклонический, для которого характерен корковый миоклонус. Авторы отмечают прогрессирующую атрофию мозга и односторонний неврологический дефицит в обеих группах, однако пациенты с эпилептическим фенотипом отличаются более быстрым развитием патологических изменений [16]. Очевидно, что вышеописанный случай можно отнести к эпилептическому фенотипу ЭКР.

Одной из отличительных особенностей ЭКР является абсолютная резистентность к терапии АЭП, что мы видим и в данном случае. Единственным радикальным методом лечения, способным остановить прогрессирование болезни, остается гемисферэктомия, которая обычно не применяется у взрослых, учитывая неизбежность грубого послеоперационного неврологического дефицита, а также более медленное прогрессирование церебральной атрофии [11].

Динамика изменений ЭЭГ, в том числе зарегистрированный в 2013 г. фокальный приступ, подтверждают тезис об эпилептическом фенотипе ЭКР у данной пациентки. Действительно, высокоамплитудная медленная активность, перемежаемая острыми волнами, типична для фокальных приступов, исходящих из височной доли мозга. Амплитуда иктальной активности на ЭЭГ выше в здоровом (в данном случае в правом) полушарии. Подобный феномен встречается при ЭКР, как уже отмечалось ранее, в том числе и нами [3, 6]. Предложенная ранее версия о том, что аномальная активность на ЭЭГ преобладает по амплитуде в контралатеральном полушарии из-за атрофии пораженной процессом гемисферы, в данном случае представляется сомнительной, так как во время интериктальной записи четкого амплитудного акцента в правых отведениях не выявляется. Другим объяснением может служить распространение патологического воспалительного очага на контралатеральное полушарие, что служит грозным предвестником неэффективности оперативного лечения ЭКР (однако в нашем случае вовлечения здорового полушария в патологический процесс, по данным МРТ, нет) [1]. Еще одной версией, объясняющей преобладание патологической активности над здоровым полушарием, может быть особенность распространения иктальной эпилептиформной активности. Как уже отмечалось выше, для развернутой стадии ЭКР характерна высокоам-

плитудная медленная активность в контралатеральном полушарии [6].

Динамика изменений на МРТ — постепенное увеличение размеров и понижение плотности первичного инфекционного очага — полностью соответствует логике течения ЭКР [1].

Общепризнанных стандартов консервативной терапии ЭКР в настоящее время не существует [6]. По данным ряда публикаций, иммуноглобулины (ИГ) эффективны в лечении ЭКР у взрослых, в частности, Y. Hart et al. (1994) описывают улучшение у 8 из 9 пациентов с ЭКР, получавших человеческий ИГ. Оказывая иммуномодулирующий эффект, ИГ тормозят развитие аутоиммунного поражения головного мозга. С другой стороны, ИГ не влияют на частоту эпилептических приступов, их долгосрочный терапевтический эффект при ЭКР изучен недостаточно [8, 10, 17].

В отличие от ИГ, глюкокортикоиды (ГК) оказывают положительный эффект в отношении частоты приступов. Пульс-терапия ГК у детей позволила в некоторых случаях добиться полного прекращения приступов на 1–4 года (с последующим рецидивом), у взрослых — временного клинического улучшения. Тем не менее ГК не влияют на выраженность патологических изменений головного мозга и неврологический дефицит [7, 10].

Помимо АЭП, ИГ и ГК в консервативной терапии ЭКР используются противовирусные препараты, плазмаферез, иммуноадсорбция, иммунодепрессанты и иммуномодуляторы разных классов [6]. Стремительно увеличивающиеся знания в области иммунологии и генетики, очевидно, позволят в ближайшем будущем создать патогенетически более обоснованные и эффективные алгоритмы лечения этого редкого и тяжелого эпилептического синдрома.

## ЛИТЕРАТУРА

- Алиханов А.А. Эпилептогенные воспалительные очаги. В кн.: Алиханов А.А. (ред.), Генералов В.О., Демущкина А.А. и др. Визуализация эпилептогенных поражений мозга у детей. М.: Издательский дом «Видар-М», 2009. С. 219–234.
- Зенков Л.Р. Клиническая эпилептология (с элементами нейрофизиологии). М.: ООО «Медицинское информационное агентство», 2002.
- Котов А.С., Рудакова И.Г., Мухин К.Ю. и др. Энцефалит Расмуссена. Описание двух клинических случаев. Рус журн дет неврол 2009;4(2):42–51.
- Мухин К.Ю., Глухова Л.Ю. Синдром Расмуссена (хронический прогрессирующий очаговый энцефалит, энцефалит Расмуссена) и эпилепсия Кожевникова. В кн.: Мухин К.Ю., Петрухин А.С., Глухова Л.Ю. Эпилепсия. Атлас электро-клинической диагностики. М.: Альварес Паблишинг, 2004. С. 416–25.
- Петрухин А.С., Гуляева С.Е., Мухин К.Ю. Эпилепсия Кожевникова и энцефалит Расмуссена. В кн.: Петрухин А.С., Мухин К.Ю., Благосклонова Н.К., Алиханов А.А. Эпилептология детского возраста: Руководство для врачей. М.: Медицина, 2000. С. 117–31.
- Bahi-Buisson N., Nabbout R., Plouin P. et al. Recent advances in pathogenic concepts and therapeutic strategies in Rasmussen's encephalitis. *Rev Neurol (Paris)* 2005;161(4):395–405.
- Bahi-Buisson N., Villanueva V., Bulteau C. et al. Long term response to steroid therapy in Rasmussen encephalitis. *Seizure* 2007;16(6):485–92.
- Granata T. Rasmussen's syndrome. *Neurol Sci* 2003;24 Suppl 4:239–43.
- Gray F., Serdaru M., Baron H. et al. Chronic localized encephalitis (Rasmussen's) in an adult with epilepsy partialis continua. *J Neurol Neurosurg Psychiatry* 1987;50(6):747–51.
- Hart Y.M., Cortez M., Andermann F. et al. Medical treatment of Rasmussen's syndrome (chronic encephalitis and epilepsy): effect of high-dose steroids or immunoglobulins in 19 patients. *Neurology* 1994;44(6):1030–6.
- Jaillon-Riviere V., Dupont S., Bertran F. et al. Late onset Rasmussen's syndrome: clinical and therapeutic characteristics. *Rev Neurol (Paris)* 2007;163(5):573–80.
- Mantegazza R., Bernasconi P., Baggi F. et al. Antibodies against GluR3 peptides are not specific for Rasmussen's encephalitis but are also present in epilepsy patients with severe, early onset disease and intractable seizures. *J Neuroimmunol* 2002;131(1–2):179–85.
- Rasmussen T., Obszewski J., Lloyd-Smith D. Focal seizures due to chronic localized encephalitis. *Neurology* 1958;8(6):435–45.
- Rogers S.W., Andrews P.I., Gahring L.C. et al. Autoantibodies to glutamate receptor GluR3 in Rasmussen's encephalitis. *Science* 1994;265(5172):648–51.
- Takahashi Y., Mori H., Mishina M. et al. Autoantibodies and cell-mediated autoimmunity to NMDA-type GluRepsilon2 in patients with Rasmussen's encephalitis and chronic progressive epilepsy partialis continua. *Epilepsia* 2005;46 Suppl 5:152–8.
- Villani F., Pincherle A., Antozzi C. et al. Adult-onset Rasmussen's encephalitis: anatomical-electrographic-clinical features of 7 Italian cases. *Epilepsia* 2006;47 Suppl 5:41–6.
- Villani F., Spreafico R., Farina L. et al. Positive response to immunomodulatory therapy in an adult patient with Rasmussen's encephalitis. *Neurology* 2001;56(2):248–50.
- Von Oertzen J., Urbach H., Jungbluth S. et al. Standard magnetic resonance imaging is inadequate for patients with refractory focal epilepsy. *J Neurol Neurosurg Psychiatry* 2002;73(6):643–74.
- Wiendl H., Bien C.G., Bernasconi P. et al. GluR3 antibodies: prevalence in focal epilepsy but no specificity for Rasmussen's encephalitis. *Neurology* 2001;57(8):1511–4.