УДК 616.37-006.6:616.072

В.Г. Неустроев, Е.А. Ильичева, Р.И. Расулов, А.А. Владимирова, В.А. Хмельницкая

ЭНДОСОНОГРАФИЯ В ДИФФЕРЕНЦИАЛЬНОЙ ДИАГНОСТИКЕ РАКА ПОДЖЕЛУДОЧНОЙ ЖЕЛЕЗЫ И ХРОНИЧЕСКОГО ПАНКРЕАТИТА

Иркутский областной клинический консультативно-диагностический центр (Иркутск)
НЦ РВХ ВСНЦ СО РАМН (Иркутск)
Иркутский областной онкологический диспансер (Иркутск)

Трудности диагностики рака поджелудочной железы и хронического панкреатита связаны с особенностями анатомического расположения поджелудочной железы, отсутствием патогномоничных симптомов и клинических проявлений при небольших размерах опухоли. Разные авторы оценивают форму, контуры, эхогенность и однородность очагового образования, однако их оценки значительно различаются. В исследование включено 153 пациента: 96 больных раком поджелудочной железы и 57 пациентов панкреатитом. В результате анализа получена математическая формула, позволяющая по соотношению размеров очага предсказывать его природу, и формула расчета для дифференциальной диагностики рака поджелудочной железы от хронического панкреатита по совокупности ЭУС-признаков, которая позволяет объективизировать результаты исследования с точностью от 67 % до 98 %.

Ключевые слова: *рак поджелудочной железы, эндосонография*

ENDOSONOGRAPHY IN DIFFERENTIAL DIAGNOSTICS OF PANCREATIC CANCER AND CHRONIC PANCREATITIS

V.G. Neustroyev, Ye.A. Ilyichiova, R.I. Rasulov, A.A. Vladimirova, V.A. Khmelnitskaya

Irkutsk Regional Clinical Diagnostic Center, Irkutsk
SC ESSC SB RAMS, Irkutsk
Irkutsk Regional Oncologic Dispensary, Irkutsk

The difficulty of diagnosis of pancreatic cancer and chronic pancreatitis depends on anatomic position of pancreas and the absence of pathognomonic clinic symptoms of small tumor. Different authors assess the form, the contour, the echogenicity and the homogeneity of tumor but they opinions are varied. The study includes 153 patients: 96 pancreatic cancer patients and 57 chronic pancreatitis patients. We developed the mathematical formula and the regressive model which permit to prognosis the nature of lesion by size ratio and other EUS-criteria with accuracy from 67 to 98 %.

Key words: *pancreatic cancer, endosonography (EUS)*

ВВЕДЕНИЕ

До настоящего времени рак поджелудочной железы чаще диагностируют на поздних стадиях заболевания. Трудности ранней диагностики связаны с особенностями анатомического расположения поджелудочной железы, отсутствием патогномоничных симптомов и клинических проявлений при небольших размерах опухоли. Наиболее частой болезнью, требующей дифференциальной диагностики с опухолью поджелудочной железы является хронический очаговый псевдотуморозный панкреатит. И одно, и другое заболевание часто имеют сходную клиническую картину — боль, похудание, явления механической желтухи. При инструментальных методах обследования (УЗИ, КТ, ЭРХПГ) выявляется диффузное или очаговое изменение паренхимы железы, расширение желчевыводящего и (или панкреатического протока) дистальнее области поражения [2, 3].

Алгоритм дальнейшего лечения зависит от установленного диагноза. В случае рака поджелудочной железы приоритет остается за хирургическим лечением, причем выживаемость во многом определяется стадией процесса. Средняя продолжительность жизни после радикального хирургического лечения в I стадии составляет 38,7 месяцев, во II — 8,5 месяцев [2].

При отсутствии хирургического лечения при нерезектабельном раке поджелудочной железы средняя продолжительность жизни составляет около 4 месяцев [4], 2 года не живет никто [1].

Как недооценка патологии, так и гипердиагностика могут привести к серьезным последствиям: выполнению ненужной расширенной панкреато-дуоденальной резекции по поводу панкреатита, который можно лечить консервативно, или смерти больного при недиагностированном опухолевом процессе без оперативного лечения [7].

В настоящее время «золотым стандартом» в диагностике заболеваний панкреато-билиарной зоны заслуженно признана эндоскопическая ультрасонография (ЭУС) [7].

Ультразвуковой датчик, смонтированный на конце эхоэндоскопа, под эндоскопическим контролем проводится в ДПК и желудок, из просвета которых, непосредственно через стенку

органа проводится осмотр поджелудочной железы, что исключает наличие артефактов и позволяет получить детализированное изображение как паренхимы, так и протоковой системы железы. Высокая частота сканирования позволяет обнаруживать очаговые изменения поджелудочной железы размерами менее 5 мм, что недоступно другим методам медицинской визуализации [7, 9].

Эндосонографически опухоль поджелудочной железы описывают как очаговое неоднородное образование неправильной формы, чаще пониженной эхогенности, с нечеткими контурами [11]

Для панкреатита более характерен однородной очаг пониженной эхогенности округлой формы, с четкими границами.

По данным Фокенса и Хьюза (2006) [7] эндосонографически можно оценить не только размеры, эхогенность, форму и контуры очага, но и асимметричность поджелудочной железы, расширение протока выше образования. Эти авторы описывают неопластические массы как более гомогенные, и значимо более гипоэхогенные, чем окружающая ткань, в них теряется так называемый «панкреатический рисунок». «Панкреатический рисунок» отражает тонкое строение паренхимы поджелудочной железы и имеет вид чередующихся темных и светлых участков. Ацинарные структуры выглядят более темными, междольковые соединительно-тканные септы — более светлые по типу «соль с перцем» [5].

В случае далеко зашедшего развития опухоли возможно определение опухолевой ткани в крупных окружающих сосудах. Однако за инвазию можно принять сдавление сосуда измененными воспаленными тканями, особенно если это сдавление сопровождается тромбозом вен [7, 8].

Кроме того, зачастую опухоль развивается на фоне предшествующего панкреатита, или же развитие рака приводит к вторичному изменению окружающей паренхимы [6, 7, 9]. Это обуславливает дополнительные трудности, искажая характерную эндосонографическую картину и изменяя клиническое течение заболевания.

Таким образом, несмотря на то, что авторы оценивают форму, контуры, эхогенность и однородность очагового образования, их оценки значительно различаются. Поэтому мы провели собственное ретроспективное исследование, посвященное дифференциальной диагностике опухолей поджелудочной железы и панкреатита, охватывающее период с января 2000 по декабрь 2005 г.

В процессе исследования определяли прогностическую значимость ЭУС-признаков очаговых образований в дифференциальной диагностике рака поджелудочной железы и хронического панкреатита. В результате анализа разработан комплексный критерий оценки очаговых образований поджелудочной железы, позволяющий оптимизировать диагностический процесс.

МАТЕРИАЛЫ И МЕТОДЫ

С января 2000 по август 2004 г. ЭУС выполняли ультразвуковым фиброгастроскопом GF-UM20 с ультразвуковым обрабатывающим блоком EU-M30 производства «Olympus» (Япония), смонтированным с видеосистемным центром EVIS CV-140. С августа 2004 г. по настоящее время используем в работе ультразвуковой видеогастроскоп GF-UM160 с ультразвуковым центром EU-M60, смонтированным с системным видеоцентром CV-160 EVIS EXERA, также производства «Olympus» (Япония). Методика проведения исследования полностью соответствует стандартной эндосонографии панкреатобилиарной зоны, принятой в Японии [10].

В исследование включено 153 пациента: 96 больных раком поджелудочной железы и 57 больных панкреатитом.

Критерием включения в исследование стало наличие очаговых и диффузных изменений в паренхиме поджелудочной железы.

Критериями исключения стали: 1) невозможность оценить состояние паренхимы всей поджелудочной железы из-за перенесенных резекций желудка по Бильрот-2 или гастрэктомий, а также стеноза ДПК; 2) достоверно установленное метастатическое поражение поджелудочной железы; 3) неизвестный гистологический диагноз или исход заболевания при сроках динамического наблюдения менее 2 лет.

В группе больных раком поджелудочной железы (96 человек) в большинстве случаев диагноз подтвержден патоморфологически (65), в основном при исследовании операционного материала (49). Кроме того, гистологическое подтверждение диагноза получено при эндоскопической биопсии у 7 пациентов при прорастании опухоли головки железы в стенку ДПК и при лапароскопии — у 4 пациентов. У пятерых пациентов проведено цитологическое исследование материала, полученного при пункции образования головки железы под контролем УЗИ.

Остальные пациенты включены в эту группу по результатам интраоперационного исследования (14) и (или) по клиническому исходу (смерть от развития ракового процесса в течение ближайших месяцев — 17), подтвержденными данными Ракового Регистра.

В группе больных хроническим панкреатитом из 57 человек послеоперационное гистологическое подтверждение диагноза имеют 5 человек. Остальным диагноз установлен на основе данных других методов обследования и клинического исхода при динамическом наблюдении не менее 2 лет.

В группе больных раком поджелудочной железы мужчин было 50 (52,08 %), медиана возраста составила 60 (54—65) лет. Женщин было 46 (47,92 %), медиана возраста составила 63 (53—72) лет.

В группе больных хроническим панкреатитом из 57 человек преобладали мужчины — 38 (66,66 %), медиана возраста составила 44 (35—52) года. Женщин было 19 (33,33 %), медиана возраста составила 48 (42—53) лет.

Ретроспективно оценены следующие эндосонографические характеристики очаговых образований: контуры, панкреатический рисунок, наличие включений в очаге и вне очага, отношение очага к протоковым структурам железы, а также к крупным сосудистым структурам, прилежащим к очагу, структура (гомогенность или однородность), эхогенность, размеры очага и их соотношение, состояние поджелудочной железы вне очага. Анализ выполнялся в программе «Statistica 6».

РЕЗУЛЬТАТЫ

При раке поджелудочной железы и хроническом панкреатите очаговые образования поджелудочной железы выявлены у 111 больных, в том числе при раке — у 95 больных (98,96 %), при хроническом панкреатите — у 16 (28,07 %).

Как видно из таблицы, форма и четкость контура очагового образования не являются достоверными дифференциально-диагностическими признаками между хроническим панкреатитом и раком поджелудочной железы.

При раке поджелудочной железы значимо чаще выявлялся гипоэхогенный ободок по всему контуру опухоли или его части. Этот признак, обусловленный отеком окружающей опухоль паренхимы на фоне воспаления и фиброза, может быть отнесен к дифференциально-диагностическим признакам рака поджелудочной железы.

Наличие панкреатического рисунка в очаговом образовании при хроническом панкреатите встречается значимо чаще, чем при раке ПЖ и данный признак может быть отнесен к дифференциально-диагностическим критериям (рис. 1, 2). Кальцинаты также значимо чаще встречались при хроническом панкреатите.

При опухолевом поражении поджелудочной железы, в случае четкой визуализации контакта опухоли и холедоха или вирсунгова протока, в половине случаев мы наблюдали прорастание опухоли в просвет протоков в виде мелкобугристых выбуханий (рис. 1) или даже достаточно крупных фрагментов опухолевой ткани в просвете протоков. Контур протока при этом был как бы обрубленным.

На поздних стадиях развития рака мы визуализировали рост опухоли в просвет крупных сосудов, окружающих железу, в первую очередь в воротную вену, в 35 из 96 случаев — 36,5 %. Этот признак с высокой вероятностью указывает на опухолевый характер очагового образования ($p < 0,01$). Тромбоз воротной вены на фоне воспаления при хроническом панкреатите был диагностирован в одном наблюдении.

При анализе однородности очага статистически значимых различий структуры очаговых образований обнаружено не было ($p > 0,5$). И при раке, и при панкреатите этот признак широко варьирует от практически гомогенного до выражено неоднородного.

Также статистически недостоверным было отличие рака железы от очагового панкреатита по признаку эхогенности, однако, опухоли все же чаще были более низкой эхогенности.

Вертикальный размер очагового образования при раке составил 29 (24—35) мм, при хроническом панкреатите — 22 (12—38) мм ($p < 0,05$). Горизонтальный размер очагового образования составил, соответственно 39 (30—48) мм и 33 (25—43) мм ($p > 0,1$) (рис. 1, 2).

При статистическом анализе размеров очага между вертикальным и горизонтальным размерами очагового образования выявлена значимая непараметрическая корреляция как при раке, так и при хроническом панкреатите, в случаях, когда горизонтальный размер не превышал 41 мм. Корреляционные коэффициенты различались, и составили, соответственно, 0,69 ($p < 0,001$) для хронического панкреатита и 0,9 ($p < 0,01$) для рака поджелудочной железы. При хроническом панкреатите очаг был более вытянут по длиннику железы параллельно панкреатическому протоку.

Выявленные различия позволили сформулировать гипотезу, что соотношение вертикального и горизонтального размеров при очаговом образовании поджелудочной железы является независи-

Таблица 1

Сравнительные характеристики очага поражения при раке поджелудочной железы и хроническом панкреатите

Характеристики очага поражения	Рак ПЖ абс. (%); n = 96	ХП абс. (%); n = 15	p
Контур: неровный нечеткий, размытый	91 (94,1 %) 49 (51 %)	13 (86,7 %) 11 (73 %)	> 0,5 > 0,1
Гипоэхогенный ободок по всему или части контура опухоли	47 (48,9 %)	1 (6,66 %)	< 0,01
«Панкреатический рисунок» в области очага: - прослеживается - сомнительный - не дифференцируется	1 (1,04 %) 16 (16,7 %) 79 (82,29 %)	34 (59,65 %) 20 (35,1 %) 3 (5,26 %)	< 0,001
Наличие кальцинатов в: - очаговом образовании - вирсунгиановом протоке	5 (5,21 %) –	28 (49,12 %) 6 (10,53 %)	< 0,01
Прорастание опухоли в просвет протоков	47 (49 %)	(0 %)	< 0,001
Сдавление холедоха без признаков инвазии	10 (10,4 %)	5 (8,7 %)	> 0,5
Рост опухоли в просвет крупных сосудов	35 (35,6 %)	–	< 0,01

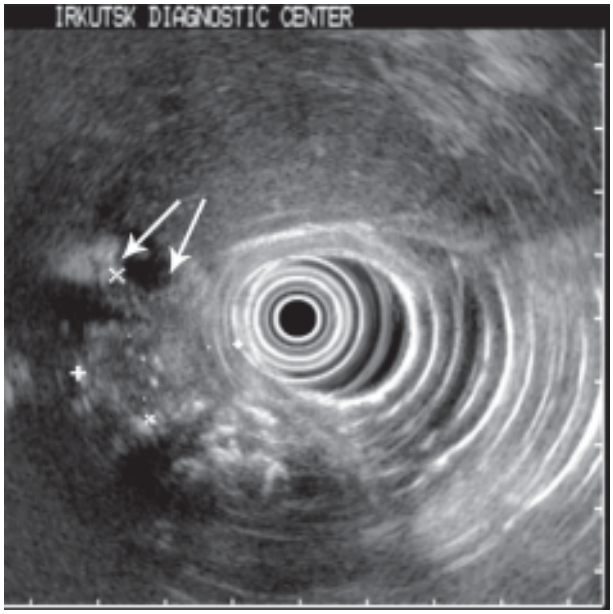

Рис. 1. Низкодифференцированная аденокарцинома головки поджелудочной железы на фоне хронического калькулезного псевдотуморозного панкреатита. Крестиками обозначен гипоэхогенный, более однородный, чем окружающая паренхима очаг аденокарциномы, стрелками – выбухания опухолевой ткани в просвет холедоха. Контур холедоха на границе опухоли «обрублен». Вертикальный размер образования практически равен горизонтальному, обычный панкреатический рисунок в очаге не прослеживается.

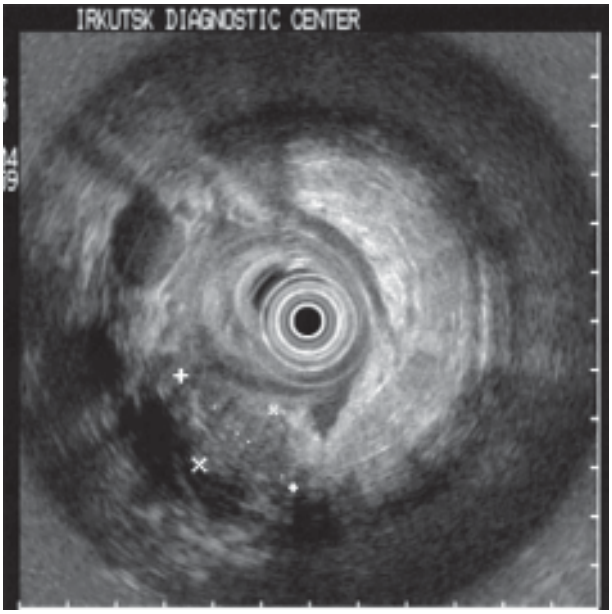

Рис. 2. Очаговый псевдотуморозный панкреатит головки поджелудочной железы. Крестиками обозначены границы очага. Горизонтальный размер образования гораздо больше вертикального, в очаге прослеживается панкреатический рисунок.

мой величиной и может характеризовать нозологическую форму заболевания.

Для проверки гипотезы выполнен математический анализ, основанный на количественной оценке наиболее стабильной корреляции — зависимости между вертикальным и горизонтальным размерами очагового образования при хроническом панкреатите. В результате анализа получена математическая формула, позволяющая по соотношению размеров очага предсказывать его природу.

При горизонтальном размере очага менее 41 мм вертикальный размер при хроническом панкреатите рассчитывается по формуле:

$$Y = 4,1795 + 0,43873 \times X,$$

где Y — прогнозируемый горизонтальный размер в мм, X — реальный вертикальный размер в мм.

Сравнение прогнозируемого вертикального размера очагового образования, рассчитанного по представленной формуле, при раке и хроническом панкреатите подтвердило результаты корреляционного анализа. При хроническом панкреатите ошибка прогноза составила в среднем значении 0 мм (при значении квартилей от — 1 до 2 мм), при раке поджелудочной железы среднее значение составило 8 мм (при значении квартилей от 3 до 12 мм). Представленные данные позволяют в пределах 95% доверительного интервала в дифференциальной диагностике рака поджелудочной железы и хронического панкреатита использовать соотношение вертикального и горизонтального размеров очагового образования, горизонтальный размер которого не превышает 41 мм.

Операционные характеристики предложенного коэффициента соотношения размеров составили: точность — 77,05 %, чувствительность — 76,92 %, специфичность — 77,78 %, ПЦПР — 95,23 %, ПЦОР — 36,84 %.

Комплексная оценка структуры паренхимы с учетом наличия или отсутствия очаговых изменений показала значимое преобладание признака однородной структуры с очаговым изменением при раке поджелудочной железы, признак выявлен у 87 (92 %) больных. При хроническом панкреатите этот признак выявлен у 9 (16 %) больных.

Для хронического панкреатита более характерным оказалось наличие неоднородной структуры паренхимы без очаговых изменений. Признак выявлен у 25 (44 %) больных при хроническом панкреатите и ни у одного пациента при раке поджелудочной железы ($p < 0,001$).

Результаты анализа стали основанием для последовательного тестирования устойчивости выявленных признаков в многофакторном анализе. Самыми устойчивыми признаками в многофакторном анализе оказались соотношение горизонтального и вертикального размера очагового образования, наличие панкреатического рисунка в очаге, контур образования в протоковых структурах и комплексный критерий, оценивающий очаг и структуру окружающей паренхимы ($p < 0,001$).

Таблица 2

Балльная оценка признаков, используемых для расчета комплексного критерия дифференциальной диагностики рака поджелудочной железы и хронического панкреатита

Признак	Свойства признака	балл
Прогнозируемый диагноз по формуле зависимости вертикального и горизонтального размеров очага	рак поджелудочной железы	1
	нет условий для определения критерия	1,5
	хронический панкреатит	2
Оценка однородности структуры паренхимы ПЖ и наличия или отсутствия очагового образования	неоднородная структура без очага	3
	однородная структура без очага	2
	неоднородная структура с очагом	1
	однородная структура с очагом	0
Контур образования в области контакта с холедохом или вирсунговым протоком	не визуализирован	0
	просвет сдавлен без роста	1
	мелкобугристый рост	2
	крупные выросты	3
Панкреатический рисунок в очаге	нет	1
	сомнительный	2
	есть	3

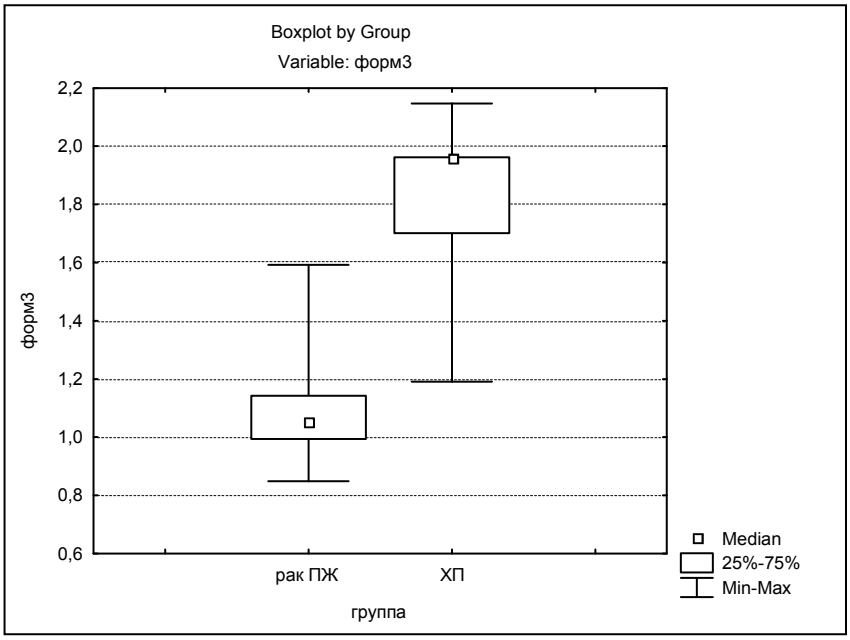

Рис. 3. Различия коэффициента D при раке поджелудочной железы и хроническом панкреатите.

В соответствии с регрессионными коэффициентами, каждому предиктору присвоен балл, максимальное значение которого соотносили со значением регрессионного коэффициента (табл. 2).

Формула расчета для дифференциальной диагностики рака поджелудочной железы и хронического панкреатита имеет следующий вид:

$$D = 0{,}53246 + 0{,}21578 \times C - 0{,}048315 \times K + \\ + 0{,}24554 \times P + 0{,}18461 \times O\ (\pm\ 0{,}22666),$$

где C — коэффициент соотношения вертикального и горизонтального размеров очага, K — контур образования в месте контакта с холедохом и вирсунговым протоком, P — панкреатический рисунок, O — очаг и структура поджелудочной железы вне очага.

При значении коэффициента D меньше 1,5 образование поджелудочной железы имеет опухолевую природу, при значении D равном или большем 1,5 более вероятен хронический панкреатит (рис. 3).

Точность предложенной формулы составила 94,12 %, чувствительность — 97,92 %, специфичность — 87,72 %, ПЦПР — 91,26 %, ПЦОР — 96,15 %.

ОБСУЖДЕНИЕ

Что касается известных критериев ЭУС диагностики рака и хронического панкреатита, то в нашем исследовании не нашла подтверждения целесообразность использования таких признаков как: четкость и форма контура очагового образо-

вания (за исключением области контакта с панкреатическим и желчевыводящим протоками), деформация вирсунгова протока.

Эхогенность и однородность очагового образования варьировали в широких пределах как при раке поджелудочной железы, так и при хроническом панкреатите. Поэтому, по нашему мнению, их нужно использовать как дополнительные критерии в комплексной оценке всех признаков. Остальные выявленные признаки (наличие гипоэхогенного ободка, отсутствие кальцинатов в очаге, инвазия опухоли в просвет сосудов), характерные для рака, были более значимыми, но утратили свою значимость при включении их в многофакторный анализ.

Панкреатический рисунок в очаговом образовании и симптомокомплекс, оценивающий наличие очагового образования и структуру поджелудочной железы, при включении в многофакторный анализ сохранили свою значимость.

Для рака поджелудочной железы характерно наличие очагового образования и отсутствие нормального панкреатического рисунка в нем на фоне неизмененной однородной паренхимы поджелудочной железы, окружающей очаг поражения. Для хронического панкреатита более характерны сохранение панкреатического рисунка в очаговом образовании и неоднородная структура поджелудочной железы с наличием очагового образования (или без него).

Наличие опухолевых тканей в просвете протока не является признаком раннего рака поджелудочной железы. Однако, этот признак в нашем исследовании встретился почти в половине случаев (47 из 96, 49 %) в группе пациентов с раком поджелудочной железы из-за объективных трудностей диагностики заболевания, отсутствия патогномоничных симптомов и поздней обращаемости пациентов.

Мы не встретили в доступной литературе описания контура очагового образования в области контакта с холедохом или вирсунговым протоком и коэффициента соотношения вертикального и горизонтального размеров, однако эти признаки оказались среди наиболее значимых в регрессионной модели. При хроническом панкреатите очаг был более вытянут по длиннику железы параллельно панкреатическому протоку

Наибольшие трудности в дифференциальной диагностике рака поджелудочной железы и очагового панкреатита возникали в случае обнаружения небольших очаговых образований на фоне неизмененной паренхимы поджелудочной железы. В этих ситуациях панкреатический рисунок в очаге часто оставался сомнительным, гипоэхогенный ободок не успевал сформироваться, не было прорастания в холедох и в крупные сосудистые структуры. Мы считаем, что в данном случае необходимо использовать все доступные методы для получения патоморфологического подтверждения диагноза (от цитологического исследования аспирата панкреатического сока и пунктата очага, полученного разными способами) вплоть до резекции железы. При отказе пациента от хирургической операции и обоснованных сомнениях в окончательном диагнозе считаем необходимым активное динамическое наблюдение с повторными эндосонографиями через 1 – 2 месяца на фоне качественной противопанкреатической терапии. При соблюдении этих условий увеличение очага расцениваем как показатель злокачественного процесса и настаиваем на оперативном лечении.

ЗАКЛЮЧЕНИЕ

Использование предложенного комплексного ЭУС-критерия дифференциальной диагностики рака поджелудочной железы и хронического панкреатита позволяет объективизировать степень уверенности в диагнозе с точностью 94 %.

ЛИТЕРАТУРА

1. Ильичева Е.А. Морфофункциональное обоснование хирургической тактики при новообразованиях поджелудочной железы и хроническом панкреатите: Дис. ... докт. мед. наук. – Иркутск, 2004.

2. Кубышкин В.А. Рак поджелудочной железы / В.А. Кубышкин, В.А. Вишневский. – М.: ИД Медпрактика-М, 2003. – 386 с.

3. Малярчук В.И. Билиопанкреатодуоденальный рак: монография / В.И. Малярчук, А.Е. Климов, Ю.Ф. Пауткин. – М.: Изд-во РУДН, 2006. – 444 с.

4. Манзюк Л.В. Химиотерапия рака поджелудочной железы – первые обнадеживающие результаты / Л.В. Манзюк // РМЖ. – 2002. – Т. 10, № 24.

5. Орлов С.Ю. Эндоскопическая ультрасонография при заболеваниях поджелудочной железы: Пособие для врачей / С.Ю. Орлов, Е.Д. Федоров. – М.: РГМУ, 2000.

6. Differential diagnosis of focal pancreatitis and pancreatic cancer / T.M. van Gulik, T.M. Moojen, R. van Geenen, E.A. Rauws et al. // Ann. Ital. Chir. – 1999 Mar-Apr. – Vol. 70 (2). – P. 217 – 222.

7. Hawes R.H. Endosonography / R.H. Hawes, P. Fockens. – Elsevier Inc., 2006. – 329 p.

8. Levy M.J. Chronic pancreatitis: Focal pancreatitis or cancer? Is there a role for FNA/biopsy? Autoimmune pancreatitis / M.J. Levy, M.J. Wiersema, S.T. Chari // Endoscopy. – 2006. – Vol. 38 (S1). – P. S30 – S35.

9. Small pancreatic lesions: Is there need for EUS-FNA preoperatively? What to do with the incidental lesions? / H. Maguchi, K. Takahashi, M. Osanai, A. Katanuma // Endoscopy. – 2006. – Vol. 38 (S1). – P. S53 – S56.

10. Standard imaging techniques in the pancreatobiliary region using radial scanning endoscopic ultrasonography / K. Inui, M. Kida, N. Fujita, H. Maguchi et al. // Digestive Endoscopy. – 2004. – Vol. 16 Suppl. – P. S118 – S133.

11. Yasuda K. The handbook of endoscopic ultrasonography in digestive tract / K. Yasuda. – Blackwell Science, Japa K.K., 2000. – 152 p.