

## Эндоскопические и эндосонографические критерии язвенной формы неходжкинских лимфом желудка

О.А. Малихова<sup>1</sup>, И.В. Поддубная<sup>2</sup>, А.О. Туманян<sup>1</sup>,  
Ю.П. Кувшинов<sup>1</sup>, Г.В. Унгиадзе<sup>1</sup>

<sup>1</sup> ФГБНУ «Российский онкологический научный центр им. Н.Н. Блохина», Каширское ш., д. 24, Москва, Российская Федерация, 115478

<sup>2</sup> Российская медицинская академия постдипломного образования, Каширское ш., д. 24, Москва, Российская Федерация, 115478

## Endoscopic and Endosonographic Criteria of Ulcerative Forms of Gastric Non-Hodgkin's Lymphoma

O.A. Malikhova<sup>1</sup>, I.V. Poddubnaya<sup>2</sup>, A.O. Tumanyan<sup>1</sup>,  
Yu.P. Kuvshinov<sup>1</sup>, G.V. Ungiadze<sup>1</sup>

<sup>1</sup> N.N. Blokhin Russian Cancer Research Center, 24 Kashirskoye sh., Moscow, Russian Federation, 115478

<sup>2</sup> Russian Medical Academy of Postgraduate Education, 24 Kashirskoye sh., Moscow, Russian Federation, 115478

### РЕФЕРАТ

**Актуальность и цели.** На современном этапе использование только стандартной визуальной эндоскопии и рентгенологического метода исследования патологии желудка не отвечает требованиям онкологов. Несмотря на то что эти методики продолжают оставаться базовыми и первоочередными при обследовании пищеварительного тракта, ведущая роль в уточнении характера поражения верхних отделов ЖКТ отводится в настоящее время комплексной эндоскопической и эндосонографической диагностике. Цель настоящей работы — установить эндоскопические и эндосонографические критерии диагностики язвенной формы неходжкинских лимфом (НХЛ) желудка. **Методы.** Для изучения возможностей комплексной эндоскопической диагностики язвенной формы НХЛ желудка были проанализированы данные 37 пациентов в период с 2007 по 2009 г. Всем пациентам после видеогастроскопии с увеличением и в узком спектре света осуществлялось внутриполостное сканирование, далее проводилась биопсия опухоли. **Результаты.** Нами определены эндоскопические критерии язвенной формы НХЛ желудка: в 18 (48,6 %) случаях язвенный дефект выглядит как глубокая хроническая каллезная пептическая язва. Другой вариант язвенной формы НХЛ — наличие неглубокого язвенного дефекта полигональной формы, окруженного неизменной слизистой оболочкой, который встретился в нашем исследовании у 11 (29,7 %) пациентов. Следующий вариант является эволюцией узловой или бляшковидной формы в язвенную, отмеченный у 8 (21,6 %) пациентов. Язвенная форма НХЛ желудка при сканировании изучена нами у 6 пациентов, что составляет 13 %. **Заключение.** Эндосонографические критерии НХЛ желудка: эхографически при язвах желудка определяется симптом поражения полого органа. Кроме того, при НХЛ по периферии язвы имеется четкое утолщение подслизистой основы до 6–7 мм, которое распространяется за пределы визуально определяемых границ язвенного дефекта более чем на 50 мм.

**Ключевые слова:** неходжкинские лимфомы желудка, эндосонография, эндоскопия.

### ABSTRACT

**Background & Aims.** At present, the use of a standard visual endoscopy and X-ray methods alone for examination of gastric lesions does not meet oncologists' requirements. Although these techniques are still used as basic and primary test methods for examination of the digestive tract, a comprehensive endoscopic and endosonographic (EUS) diagnostics is playing a leading role in evaluation of the nature of injuries in the upper gastrointestinal tract. The objective of this study is to establish endoscopic and EUS criteria for diagnosing of the ulcerative form of non-Hodgkin's lymphomas of the stomach. **Methods.** In order to evaluate the potential of the complex endoscopic diagnosis of ulcerative form of non-Hodgkin's lymphoma of the stomach, 37 patients were examined over the period from 2007 to 2009. All patients underwent intracavitary scanning after video-assisted gastroscopy with zoom at narrow-spectrum UV light, and then a tumor biopsy was performed. **Results.** We established endoscopic criteria of gastric ulcerative NHL: in 18 (48.6 %) cases the ulcerative defect looks like a deep chronic callous peptic ulcer. A shallow polygonal-shaped ulcerative defect surrounded by unchanged mucosa is another form of non-Hodgkin's lymphoma found in 11 (29.7 %) patients within the frames of this study. Another form of the disease is the evolution of nodular or plaque-like type registered in 8 (21.6 %) patients. Ulcerative gastric NHL was diagnosed by scanning in 6 (13.0 %) patients. **Conclusion.** EUS criteria for non-Hodgkin's gastric lymphoma: echography demonstrated hollow organ defects in gastric ulcers. It should also be noted that in case of NHL, there is evident thickening of the submucosal membrane up to 6–7 mm along the edge of ulcer, which extends beyond visually detected borders of the ulcerative defect for more than 50 mm.

**Keywords:** non-Hodgkin's gastric lymphomas, endosonography, endoscopy.

**Получено:** 14 октября 2014 г.

**Принято в печать:** 27 октября 2014 г.

*Для переписки:* Ольга Александровна Малихова, д-р мед. наук, Каширское ш., д. 24, Москва, Российская Федерация, 115478; тел.: +7(499)324-43-27; e-mail: malikhova@inbox.ru

*Для цитирования:* Малихова О.А., Поддубная И.В., Туманян А.О., Кувшинов Ю.П., Унгиадзе Г.В. Эндоскопические и эндосонографические критерии язвенной формы неходжкинских лимфом желудка. *Клин. онкогематол.* 2015; 8(1): 54–61.

**Received:** October 14, 2014

**Accepted:** October 27, 2014

*For correspondence:* Ol'ga Aleksandrovna Malikhova, MD, DSci, 24 Kashirskoye sh., Moscow, Russian Federation, 115478; Tel.: +7(499)324-43-27; e-mail: malikhova@inbox.ru

*For citation:* Malikhova O.A., Poddubnaya I.V., Tumanyan A.O., Kuvshinov Yu.P., Ungiadze G.V. Endoscopic and Endosonographic Criteria of Ulcerative Forms of Gastric Non-Hodgkin's Lymphoma. *Klin. Onkogematol.* 2015; 8(1): 54–61 (In Russ.).

## ВВЕДЕНИЕ

В России лимфомы составляют 2,8 % всех злокачественных опухолей, лимфомы ЖКТ — 1–15 % всех злокачественных опухолей ЖКТ. С наибольшей частотой поражается желудок (50–75 %), тонкая кишка (20–35 %), и наиболее редко опухоли возникают в толстой кишке (5–10 %). Несмотря на это, в современной литературе практически отсутствуют обобщающие сведения об особенностях диагностики этой патологии, эндоскопической семиотике лимфом желудка, их дифференциально-диагностических критериях [1–3].

В настоящее время не вызывает сомнений, что эндоскопический метод является ведущим в диагностике лимфом желудка. Он позволяет визуально оценить состояние слизистой оболочки, выявить характерные признаки опухолевого поражения подслизистой основы, вовлечение в процесс стенки органа и обеспечить прицельное получение материала, достаточного для морфологического и дополнительных уточняющих методов исследования: иммунофенотипического, цитогенетического, молекулярно-биологического. Результаты этих методов диагностики дают возможность детально охарактеризовать тип опухоли, установить вариант неходжкинских лимфом (НХЛ), что имеет принципиальное значение для выбора лечебной тактики [4–6].

Полиморфизм макроскопических проявлений НХЛ при поражении желудка настолько выражен, что представляет значительные сложности для установления правильного диагноза и дифференциации заболевания с широким спектром доброкачественных и злокаче-

ственных опухолей, неопухолевого патологий. Одной из самых трудных в дифференциальной диагностике является язвенная форма НХЛ желудка.

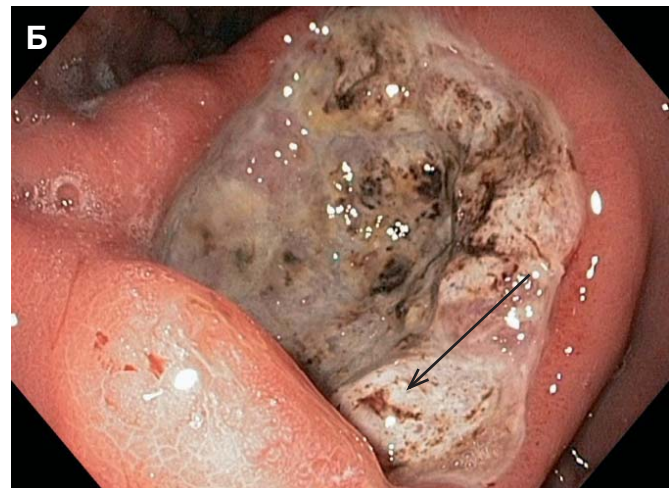
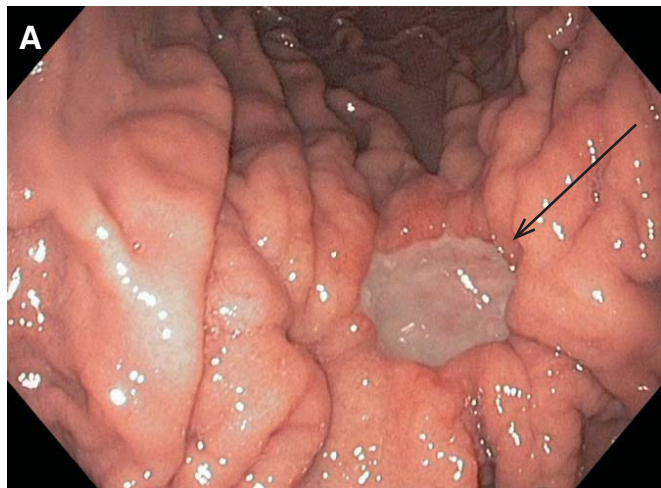
## ЭНДОСКОПИЧЕСКАЯ СЕМИОТИКА ЯЗВЕННОЙ ФОРМЫ НХЛ ЖЕЛУДКА

Язвенная форма НХЛ желудка выявлена нами у 37 пациентов. Ее проявления в желудке весьма вариабельны. В настоящее время при язвенной болезни общепринята классификация язв по Н.Д. Johnston (1965). Выделяют три типа язв:

- I тип — язва тела желудка;
- II тип — язва желудка, сочетающаяся с дуоденальной язвой;
- III тип — язва кольца привратника и препилорического канала.

В дополнение к указанной выше классификации В.Н. Чернышев и соавт. (1993) предлагают выделять язвы IV типа — множественные язвы и V типа — вторичные язвы желудка.

При язвенной форме НХЛ желудка в 18 (48,6 %) случаях язвенный дефект выглядит как глубокая хроническая каллезная пептическая язва округлой формы с ровным дном, покрытым фибринозно-некротическим налетом, валикообразными краями и выраженной конвергенцией складок. Дифференциально-диагностическим признаком могут служить более приподнятые утолщенные края язвы, что обусловлено перифокальной подслизистой опухолевой инфильтрацией (рис. 1).



**Рис. 1.** (А, Б) Язвенная форма неходжкинских лимфом желудка

**Fig. 1.** (A, B) Ulcerative non-Hodgkin's gastric lymphoma



Другим вариантом язвенной формы НХЛ желудка является наличие неглубокого полигональной формы язвенного дефекта, окруженного неизменной слизистой оболочкой, с гладкой поверхностью (рис. 2). Такой язвенный дефект встретился в нашем исследовании у 11 (29,7 %) пациентов. Он может быть одиночным, но чаще имелось несколько язв, которые располагались в различных отделах желудка с интактными участками слизистой оболочки желудка между ними (рис. 3).

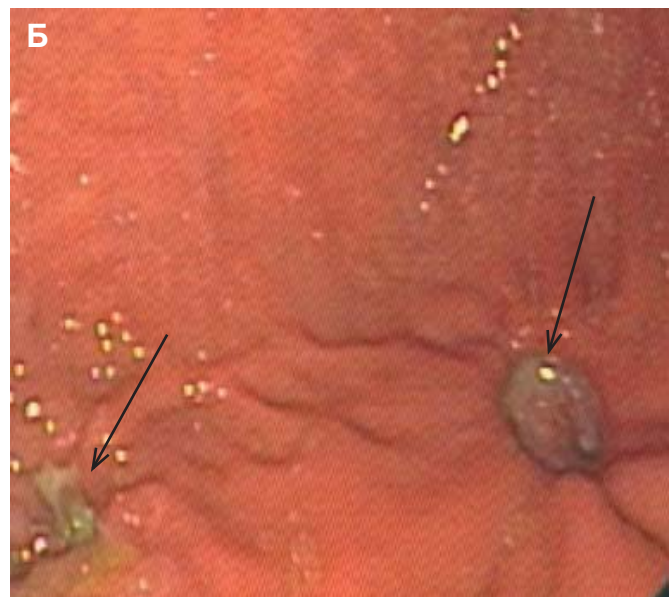
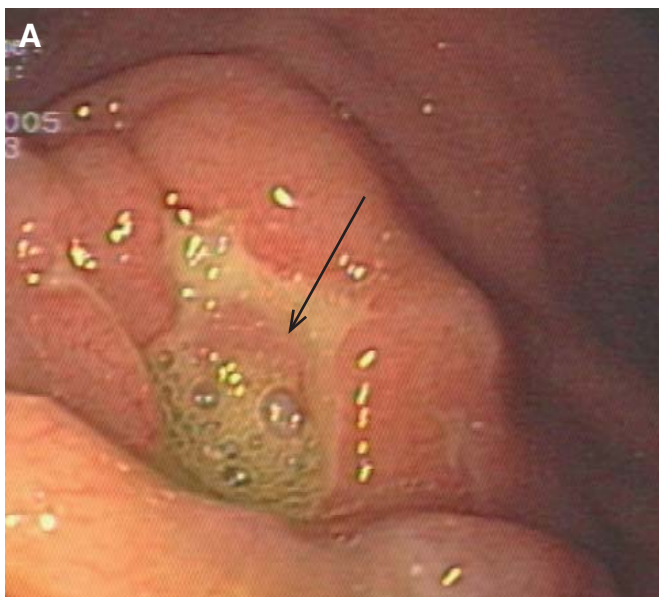
Следующий вариант является, вероятно, эволюцией узлового или бляшковидного варианта. Он отмечен у 8 (21,6 %) пациентов и представляет собой глубокий язвенный дефект, в ряде случаев выходящий за стенку желудка с образованием перигастральной полости с массивными, кольцевидно нависающими краями (рис. 4).

Таким образом, в нашем исследовании выявлено три типа язвенных дефектов НХЛ желудка, которые представлены на рис. 5.

### ЭНДОСОНОГРАФИЧЕСКАЯ СЕМИОТИКА ЯЗВЕННОЙ ФОРМЫ НХЛ ЖЕЛУДКА

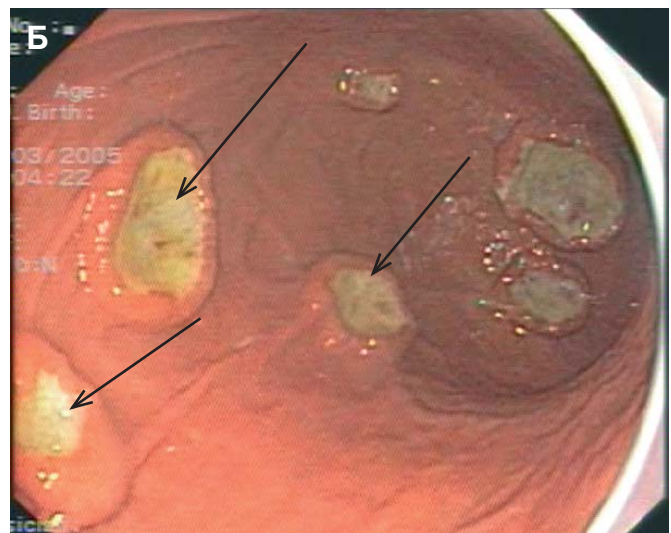
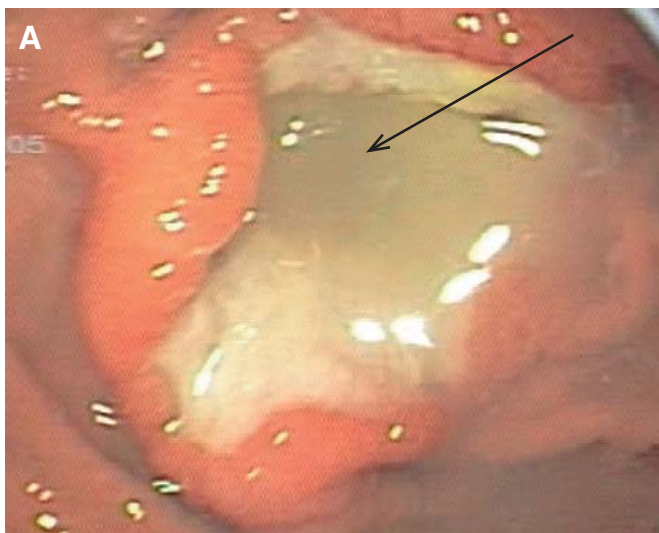
Эндосонография — это высокотехнологическое ультразвуковое исследование, одновременно сочетающее в себе возможности эндоскопической и ультразвуковой диагностики заболеваний ЖКТ, поджелудочной железы, желчных протоков и печени. Исследование проводится с помощью видеоэндоскопа, на конце которого расположен радиально сканирующий ультразвуковой датчик.

Язвенная форма НХЛ желудка при сканировании изучена нами у 6 пациентов, что составляет 13 %. Ее прояв-



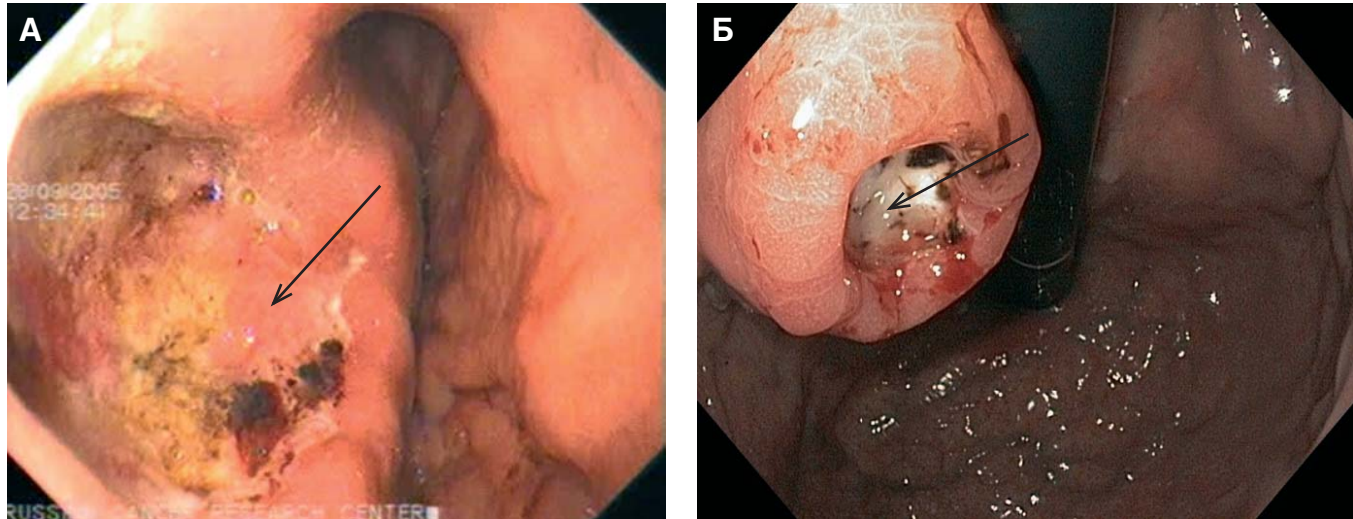
**Рис. 2.** (А, Б) Язвенная форма неходжкинских лимфом желудка. Стрелками указаны язвы тела желудка полигональной формы с неизменной слизистой оболочкой по краям язвенного дефекта

**Fig. 2.** (А, Б) Ulcerative non-Hodgkin's gastric lymphoma. Arrows point to polygonal-shaped ulcers of the gastric body with unaffected mucous membrane along the edges of the ulcerative defect



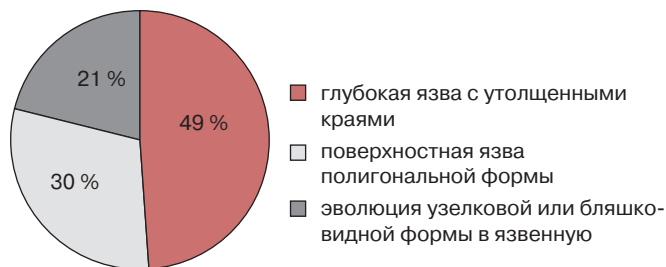
**Рис. 3.** (А, Б) Язвенная форма неходжкинских лимфом желудка. Стрелками указаны множественные язвы антрального отдела и нижней трети тела желудка с интактными участками слизистой оболочки между ними

**Fig. 3.** (А, Б) Ulcerative non-Hodgkin's gastric lymphoma. Arrows point to numerous ulcers of the antral part and of the lower third of the stomach with intact areas of the mucous membrane between them



**Рис. 4.** (А, Б) Язвенная форма неходжкинских лимфом желудка (лимфомы Беркитта). Глубокий язвенный дефект с валикообразными утолщенными краями, дно язвы покрыто фибринозно-некротическим налетом с прожилками гемосидерина

**Fig. 4.** (A, B) Ulcerative non-Hodgkin's gastric lymphoma (Burkitt lymphoma). Deep ulcerative defect with cushion-like thickened edges; the bottom of the ulcer is covered with fibrous necrotic scurf with hemosiderin streaks



**Рис. 5.** Частота макроскопических вариантов язвенной формы НХЛ желудка

**Fig. 5.** Incidence of macroscopic types of the ulcerative non-Hodgkin's gastric lymphoma

ления в желудке весьма вариабельны. Эхографически при язвах желудка определяется симптом поражения полого органа (ППО). Ультразвуковые признаки неосложненных язв желудка включают два основных симптома: язвенный дефект (ниша) и околоязвенное инфильтративное утолщение стенки желудка.

Гипоэхогенная область вокруг язвы на эхограмме соответствует воспалительному валу, это и представляет собой симптом ППО на отдельном сегменте окружности поперечного сечения желудка. При язве пораженный участок имеет вид вала справа и слева от ниши язвы, относительно небольшие размеры. Размер утолщенной стенки желудка в этой области в среднем составляет 10 мм. При наличии язвенного дефекта более 1 см в диаметре в его центре определяется скопление воздуха. Язвенная ниша обычно заполнена содержимым, которое включает в себя фибринозно-некротический детрит, грануляционную ткань, микропузырьки газа в углублениях язвы и, следовательно, имеет вид гиперэхогенных включений. При эндосонографии также регистрируется нарушение целостности слизистого и подслизистого слоев, иногда при глубоких массивных язвах вовлекается мышечный слой в виде гиперэхогенного участка деструкции, в дне которого визуализируются гиперэхогенные некротические

массы. Толщина стенки желудка при опухолевых язвах составляет более 10 мм и достигала 18 мм.

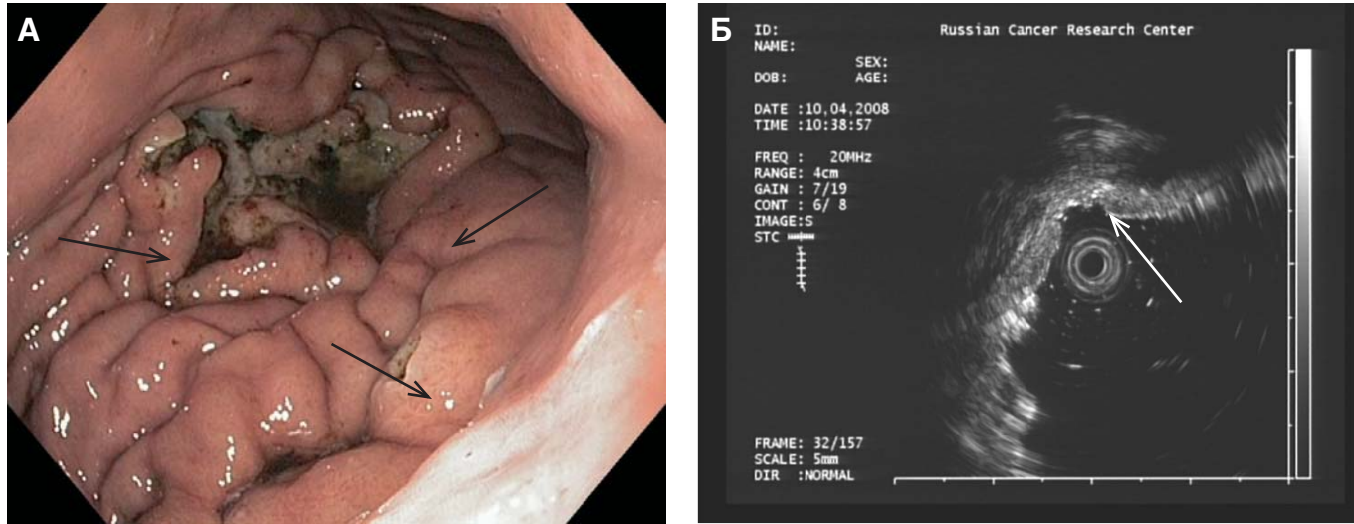
Окружающая язву воспалительная инфильтрация распространяется на слизистую оболочку, подслизистую основу, иногда и мышечную оболочку стенки желудка, нарушая их дифференцировку, в отличие от хронической язвы желудка, при которой дифференцировка слоев всегда четко прослеживается. Кроме того, определяется симметричное утолщение стенки желудка за счет воспалительного отека вокруг язвенного дефекта, не превышающее 1 см. Наиболее типичными и надежными признаками опухолевой природы язвы желудка являются появление на эхограмме закругленного нависающего периферического края околоязвенного инфильтрата и протяженность периульцерозного отека стенки желудка, превышающая размер язвенного дефекта в 2 раза.

Кроме того, следует отметить, что при НХЛ по периферии язвы имеется четкое утолщение подслизистой основы до 6–7 мм, которое распространяется за пределы визуально определяемых границ язвенного дефекта более чем на 50 мм (рис. 6).

#### ЭНДОСКОПИЧЕСКАЯ ОЦЕНКА ЭФФЕКТИВНОСТИ ЛЕЧЕНИЯ ЯЗВЕННОЙ ФОРМЫ НХЛ ЖЕЛУДКА

Одним из основных методов лечения НХЛ желудка считается лекарственная противоопухолевая терапия, предусматривающая использование различных схем. Методом выбора контроля за эффективностью проведенной медикаментозной терапии является эндоскопическое исследование. Сравнительный анализ методов контроля (рентгенография желудка, ультразвуковое исследование, компьютерная томография, магнитно-резонансная томография) показывает, что информативность эндоскопического исследования с использованием всех уточняющих методик выгодно отличается не только в выявлении данного поражения, но и в определении динамики опухолевого процесса. Это, в свою очередь, требует знания закономерностей регрессии лимфоидной опухоли желудка.





**Рис. 6.** Язвенная форма НХЛ желудка:  
А — эндоскопическая картина; Б — эндосонограмма

**Fig. 6.** Ulcerative non-Hodgkin's gastric lymphoma:  
A — endoscopic presentation; Б — endosonography

В последние годы существенно изменились представления о механизмах регуляции репаративных процессов. Воздействие на эти процессы требует осторожного подхода и глубокого понимания основных закономерностей.

**Регенерацией** называют процесс восстановления разрушенных или утраченных тканей, органов и отдельных частей тела живых существ. Различают физиологическую и репаративную регенерацию.

В многоклеточном организме **физиологической регенерацией** называют процесс постоянного обновления клеток различных тканей. Биологический смысл процесса регенерации у многоклеточного организма заключается в восстановлении структуры, способной к выполнению специализированной функции. Достигается это либо восстановлением клеточной массы органа за счет гиперплазии клеток (клеточный тип регенерации), либо путем гиперплазии клеточных ультраструктур (внутриклеточный тип регенерации).

В ходе **репаративной регенерации** при восстановлении клеток, поврежденных патологическим процессом, включаются дополнительные механизмы, способствующие ускорению клеточного обновления. Репаративная регенерация может быть полной (**реституция**) при замещении дефекта тканью, идентичной ранее существовавшей ткани, и неполной (**субституция**), когда дефект ткани замещается тканью с более низким уровнем организации, например рубцом.

## РЕЗУЛЬТАТЫ И ОБСУЖДЕНИЕ

В настоящее исследование включено 37 пациентов, которым диагноз язвенной формы НХЛ желудка был установлен при первичном обращении в ФГБНУ «РОНЦ им. Н.Н. Блохина» РАМН в период с 2007 по 2009 г. (табл. 1). Только с 2007 г. стало возможным проведение всем пациентам с диагнозом «лимфомы желудка» уточняющих методов диагностики: эндосонографии, увеличительной и узкоспектральной эндоскопии.

Проводилось комплексное динамическое эндоскопическое исследование: на этапе диагностики, в процессе и по

**Таблица 1.** Иммуноморфологические варианты язвенных форм неходжкинских лимфом желудка

Вариант НХЛ	Число больных, л (%)
Диффузная В-крупноклеточная	12 (32,4)
Фолликулярная	7 (18,9)
Мантийноклеточная	2 (5,4)
Беркитта	11 (29,8)
Другие варианты	5 (13,5)

завершении лекарственной противоопухолевой терапии, а также с целью динамического контроля. Последний включал в себя стандартное эндоскопическое исследование видеогастроскопами, оснащенными функциями увеличения и осмотра в узком спектре света, а также эндоскопическое ультразвуковое исследование, позволяющее на основании таких объективных данных, как толщина стенки желудка, глубина инвазии опухоли и ее площадь, объективно оценивать эффективность проводимой терапии.

Наибольшие трудности в трактовке полноты эффекта лекарственной противоопухолевой терапии возникают на этапе, когда врач-эндоскопист не видит явных признаков опухоли, а остающиеся изменения могут трактоваться как остаточные проявления специфического поражения или как воспалительный процесс. В подобных ситуациях морфологическая трактовка материала биопсии может вызывать значительные затруднения. В связи с этим изучение динамики макроскопических признаков в зависимости от формы опухолевого поражения и локализации самого опухолевого процесса в желудке позволяет проводить дифференциальную диагностику с точки зрения полноты лечебного эффекта. Это представляется одним из наиболее важных аспектов эндоскопической оценки эффективности лечения НХЛ желудка.

Макроскопические эндоскопические признаки лечебного патоморфоза при поражении желудка весьма переменчивы. Эффективная лекарственная терапия приводит к полному исчезновению всех проявлений опухолевого процесса с восстановлением нормальной структуры слизистой оболочки.

Следовательно, мы считаем целесообразным останавливаться на выявлении эндоскопических и эндосонографических признаков регрессии опухоли в зависимости от ее макроскопической формы. Эндоскопическая картина оценена нами у всех 37 пациентов с язвенной формой НХЛ желудка.

Язвы желудка разделялись нами на острые и длительно существующие (т. е. хронические) [1].

Острая язва представляет собой глубокий дефект слизистой оболочки, часто и подслизистой основы; могут быть поражены все слои стенки желудка. В основе острой язвы может лежать не воспалительный процесс, а некроз с отчетливыми изменениями в сосудах. Заживает острая язва без рубца, т. е. происходит полная реституция.

Хроническая язва отличается развитием фиброзной ткани, уплотнением ее краев и дна, развитием соединительной ткани, изменением сосудов с потерей их эластичности. Вокруг язвы часто образуются инфильтраты. Визуально язвенные дефекты в процессе противоопухолевой терапии претерпевают ряд стадий.

#### Стадии заживления неопухолевых язв желудка:

- I стадия — язва контактно кровоточит;
- II стадия — дно язвы покрыто фибрином, наметилась тенденция к заживлению язвы;
- III стадия — наблюдается эпителизация язвы;
- IV стадия — «розового рубца» с остаточными воспалительными изменениями слизистой оболочки вокруг язвы;
- V стадия — «белого рубца», воспалительно-дистрофические изменения слизистой оболочки, как правило, отсутствуют.

В стадии заживления язвы гиперемия окружающей слизистой оболочки, а также воспалительный вал вокруг язвы начинают уменьшаться. Язва становится менее глубокой, постепенно очищается от фибринозного налета. При ее очищении на дне можно видеть регенерирующую слизистую оболочку.

Репаративные процессы при этом заключаются в разрастании грануляционной ткани на дне язвы и «наполнении» эпителия с краев язвы. Это соответствует стадии «розового рубца». В дальнейшем на месте бывшей язвы выявляется более гиперемированный участок слизистой оболочки, образуется рубцовое изменение с конвергенцией складок к краям язвы. При этом грануляционная ткань замещается соединительной и рубец становится белесоватым — стадия «белого рубца». В этот период признаки воспаления в материале биопсии отсутствуют.

Эндоскопическим критерием активности язвенного процесса служит также выраженность воспалительных изменений вокруг язвы (отек, гиперемия, характер и степень эрозивного поражения луковицы двенадцатиперстной кишки, величина язвы). Размер, форма, глубина язвы в определенной степени зависят от стадии развития язвенного процесса, который, согласно Р.М. Филимонову (1987), условно можно разделить на следующие:

**I стадия** — острая (язва округлой или овальной формы с отчетливыми приподнятыми краями, легко ранимыми, дно язвы покрыто белым или фибринозным налетом, при этом слизистая оболочка луковицы двенадцатиперстной кишки отечна, гиперемирована, складки ее утолщены и плохо расправляются воздухом, имеются мелкоточечные эрозии, покрытые белым налетом и часто сливающиеся в обширные поля);

**II стадия** — стадия стихания воспалительных явлений (язва постепенно становится плоской, может быть неправильной формы из-за конвергенции складок слизистой оболочки к краям язвы, ее отек и гиперемия заметно уменьшаются, однако эрозии все еще видны);

**III стадия** — стадия рубцевания (язва становится щелевидной формы с небольшой инфильтрацией и гиперемией вокруг нее, на слизистой оболочке в отдалении от язвы могут быть участки незначительной гиперемии, отека и единичных эрозий);

**IV стадия** — стадия рубца (этот участок на месте бывшей язвы обычно ярко-красного цвета, с конвергенцией складок слизистой оболочки к нему и зоной гиперемии вокруг; рубец линейной формы, реже — звездчатой) (рис. 7).

При глубоких язвах спустя 2–3 мес. с помощью эндоскопического исследования выявляют рубец белесоватого цвета, конвергенцию складок и деформацию просвета желудка. При поверхностных язвах часто невозможно определить место бывшего изъязвления.

Нами отмечено, что чем ближе располагаются язвы желудка к выходному отделу, тем длительнее срок их заживления. Так, язва выходного отдела желудка в среднем заживает в течение  $97 \pm 13$  дней, в теле желудка — в среднем  $75 \pm 11$  дней, а язвы проксимального отдела —  $47 \pm 12$  дней. Кроме того, одиночные язвы заживают быстрее, чем множественные.

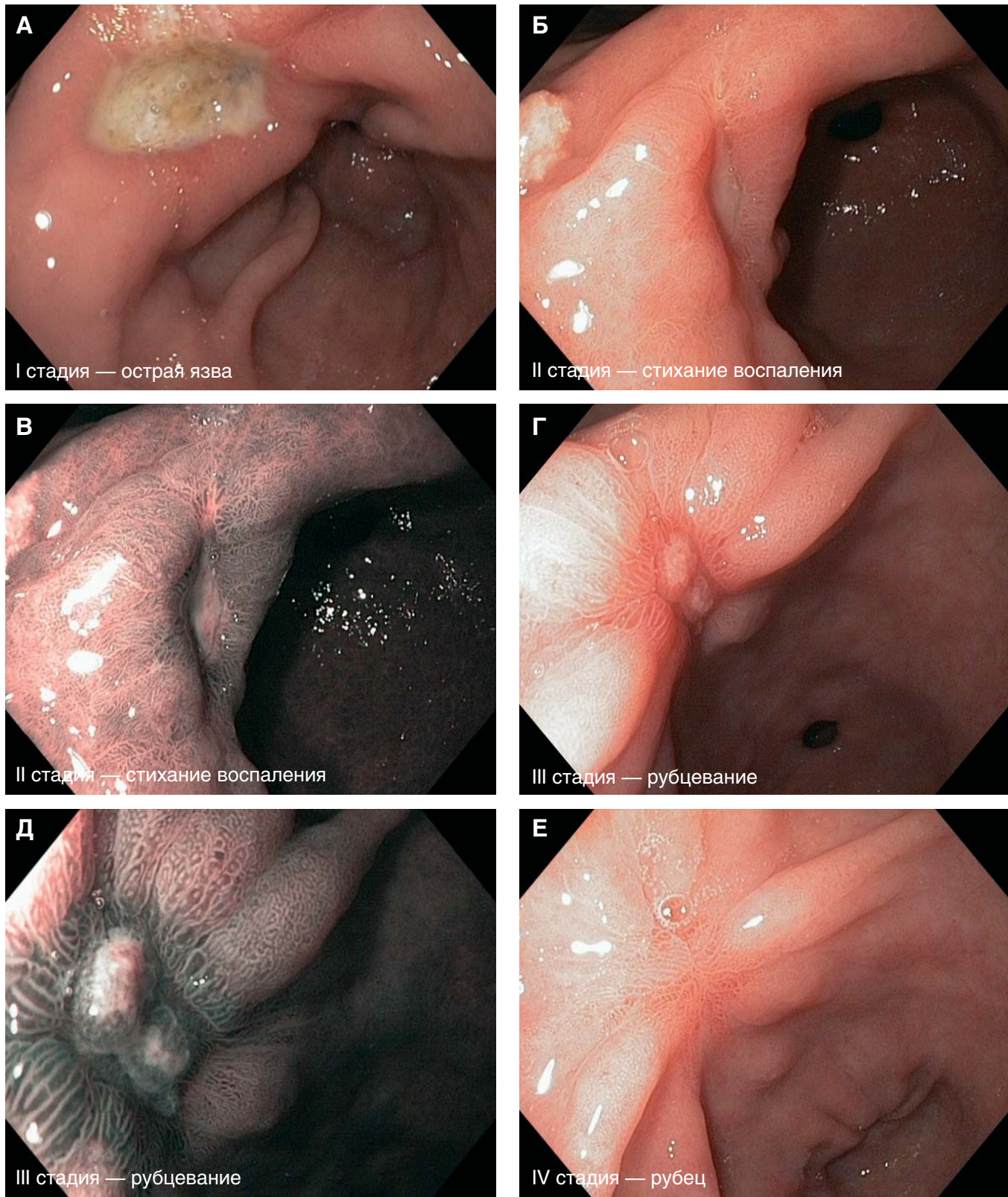
Учитывая морфофункциональные особенности различных отделов желудка, нами была поставлена задача найти различия в динамике опухоли в процессе противоопухолевой терапии в зависимости от ее локализации при наличии язвенного дефекта. В анализ включены данные 108 пациентов с язвенной и инфильтративно-язвенной формами поражения желудка. Показано, что в своде желудка у 28 (25,9 %) больных выявлена полная реституция язвенных дефектов. В теле желудка у 56 (51,9 %) пациентов рубцы визуализируются в виде белесоватых площадок с выраженной конвергенцией складок неизменной слизистой оболочки к ее центру. В выходном отделе желудка, включая его угол, у 24 (22,2 %) больных выявлена выраженная деформация просвета вплоть до стенозирования выходного отдела органа (табл. 2).

Ультразвуковая динамика рубцевания язвенного дефекта характеризовалась уменьшением воспалительного отека и язвенного кратера (диаметра и глубины), восстановлением послойного строения стенки желудка в месте язвенного дефекта. После эндоскопической констатации рубцевания язвы желудка (начиная с красного рубца) ультразвуковые признаки воспалительных внутрстеночных изменений язвы желудка сохранялись еще в течение 1–2 мес. Они проявлялись утолщением, уплотнением первого и (частично) второго эхографических слоев, соответствующих слизистой, подслизистой и (частично) мышечному слоям.

Как показывают наши наблюдения, динамика эндоскопической картины в процессе химиотерапии при язвенной форме НХЛ желудка имеет особенности, знание которых позволяет избежать ошибочных трактовок с точки зрения эффективности лечения.

Так, на различных этапах лечения размеры язвы могут оставаться неизменными или даже увеличиваться, что может привести к ошибочному заключению о неэффективности применяемой схемы лекарственной противо-





**Рис. 7.** (А–Е) Стадии развития язвенного процесса

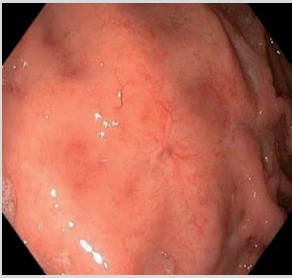
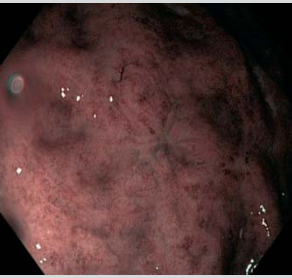
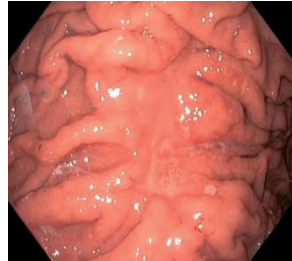
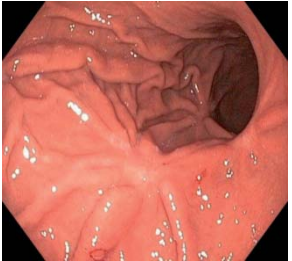
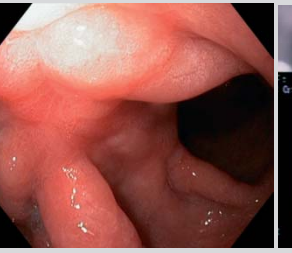
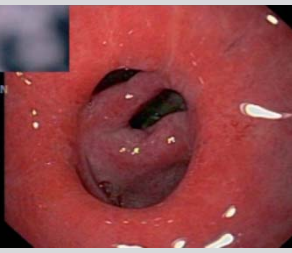
**Fig. 7.** (A–E) Stages of the ulcerative process

опухолевой терапии. Однако в ряде случаев эндоскопический мониторинг позволяет наблюдать так называемый феномен «доброкачественной трансформации» опухолевой язвы. Иными словами, анализ эндоскопической картины в динамике демонстрирует изменение характера язвенного дефекта в желудке. Он становится сходным с доброкачественной пептической язвой, что в наших наблюдениях подтверждалось отсутствием опухоли при

многочисленных морфологических и иммунофенотипических исследованиях. Кроме того, это подкреплялось характером дальнейшей динамики заживления язвы с образованием типичного послеязвенного рубца.

При множественных язвах эффективная противоопухолевая терапия приводит к образованию многочисленных звездчатых рубцов. В подобных ситуациях оценить наличие или отсутствие остаточных проявлений

**Таблица 2.** Типы рубцевания язвы в различных отделах желудка

Отдел желудка	Число больных		Тип рубцевания	
	абс.	%		
Проксимальный отдел	28	25,9		
Тело желудка	56	51,9		
Антральный отдел, угол желудка, препилорический отдел	24	22,2		

лимфомы по визуальным критериям бывает затруднительно. Эндоскопическое ультразвуковое исследование, как правило, не дает дополнительной информации из-за фиброзных изменений, которые вызывают нарушение дифференциации слоев стенки желудка. Оптимальным подходом в таких случаях остается множественная биопсия с иммуноморфологическим исследованием в процессе динамического наблюдения.

#### КОНФЛИКТЫ ИНТЕРЕСОВ

Авторы заявляют об отсутствии конфликтов интересов.

#### ИСТОЧНИКИ ФИНАНСИРОВАНИЯ

Исследование не имело спонсорской поддержки.

#### ВКЛАД АВТОРОВ

**Концепция и дизайн:** О.А. Малихова.

**Сбор и обработка данных:** О.А. Малихова, О.А. Туманян.

**Предоставление материалов исследования:** О.А. Малихова.

**Анализ и интерпретация данных:** О.А. Малихова, И.В. Поддубная, Ю.П. Кувшинов, Г.В. Унгиадзе.

**Подготовка рукописи:** О.А. Малихова.

**Окончательное одобрение рукописи:** И.В. Поддубная, Ю.П. Кувшинов, Г.В. Унгиадзе.

#### ЛИТЕРАТУРА/REFERENCES

1. Машалов А.А. Эндоскопическая семиотика и диагностика лимфосарком желудочно-кишечного тракта: Дис. ... канд. мед. наук. М., 1981. 183 с.  
[Mashalov A.A. *Endoskopicheskaya semiotika i diagnostika limfosarkom zheludochno-kishechnogo trakta*. (Endoscopic semiotics and diagnosis of lymphosarcomas of the gastrointestinal tract.) PhD Diss. (Med.) Moscow, 1981. 183 p.]
2. Портной Л.М., Вятчанин О.В., Сташук Г.А. Новые взгляды на лучевую диагностику рака желудка (методико-семиотические и организационные аспекты). М.: Видар, 2004. 284 с.  
[Portnoi L.M., Vyatchanin O.V., Stashuk G.A. *Novye vzglyady na lucheuyu diagnostiku raka zheludka (metodiko-semioticheskie i organizatsionnye aspekty)*. (New approaches to radiodiagnosis of gastric cancer (methodology and symptomatology).) Moscow: Vidar Publ., 2004. 284 p.]
3. Орлов Е.Ю., Федоров Е.Д., Душкина В.А. Возможности эндоскопической ультрасонографии при заболеваниях верхних отделов пищеварительного тракта и панкреатобилиарной зоны. Новые медицинские технологии. 2004; 5: 64–6.  
[Orlov E.Yu., Fedorov E.D., Dushkina V.A. Diagnostic potential of endoscopic ultrasonography for diseases of the upper digestive tract and pancreatobiliary area. *Novye meditsinskie tekhnologii*. 2004; 5: 64–66. (In Russ.)]
4. Pavlovic A.R., Krstic M., Tomic D. et al. Endoscopic ultrasound (EUS) in initial assessment and follow-up of patients with MALT lymphoma treated drug therapy. *Acta Chir. Iugosl.* 2005; 52(1): 83–9.
5. Puspok A., Rederer M., Chott A. et al. Endoscopic ultrasound in the follow up and response assessment of patients with primary gastric lymphoma. *Gut*. 2002; 51: 691–4.
6. Caletti G., Fusaroli P., Togliani T. et al. Endosonography in gastric lymphoma and large gastric folds. *Eur. J. Ultrasound*. 2000; 11(1): 31–40.