

БОЛЕЗНИ ХИРУРГИЧЕСКОГО ПРОФИЛЯ

ЭНДОПРОТЕЗИРОВАНИЕ У ЛИЦ ПОЖИЛОГО ВОЗРАСТА ПРИ КОКСАРТРОЗАХ

**Н.В. Загородний, А.С. Канаев, Н.П. Акимов,
Т.М. Алиев, М.А. Абдулхабиров**

Кафедра травматологии и ортопедии
Российский университет дружбы народов
Клиника травматологии и ортопедии при ГКБ № 31
ул. Лобачевского, 42-2, Москва, Россия, 119415

На базе ортопедического отделения научно-клинического центра геронтологии, отделения ортопедии ГКБ № 31 и отделения травматологии ГКБ № 12, г. Москва, за период с 2001 г. по 2015 г. были прооперированы 179 пациентов с патологией тазобедренного сустава в возрасте от 65 лет и старше. Приведенные клинические данные показывают, что тотальное эндопротезирование может с успехом применяться при лечении дегенеративно-дистрофических заболеваний тазобедренного сустава у лиц пожилого возраста. Объективная оценка соматического статуса, коррекция сопутствующей патологии, предоперационное планирование, прецизионная техника ее выполнения, а также скорейшая активизация пациента сводят к минимуму риски хирургического лечения. При этом результаты данного метода лечения в сроки от 6 мес. до 3 лет были отличными в 58,6% случаев, хорошими — в 34,6%, удовлетворительными — 3,9%, неудовлетворительными — в 2,9%.

Ключевые слова: тазобедренный сустав, эндопротезирование, пожилой возраст, коксартроз.

Старение населения развитых стран является общей тенденцией демографических процессов [1; 2; 4; 7; 12; 14—16; 20]. Соответственно демографическим тенденциям растет и число пациентов с патологией тазобедренного сустава [6; 9; 11; 19; 22].

Одной из важных и сложных проблем современной ортопедии является совершенствование методов оперативного лечения дегенеративно-дистрофических заболеваний тазобедренного сустава у лиц пожилого возраста. Это обусловлено увеличением средней продолжительности жизни, ростом числа пожилых людей и увеличением количества пациентов с тяжелыми заболеваниями опорно-двигательного аппарата [5; 8; 21].

Наиболее эффективным хирургическим методом лечения патологии сустава при дегенеративно-дистрофических заболеваниях является тотальное эндопроте-

зирование, позволяющее не только восстановить функцию пораженного сустава, но и сопровождается улучшением качества жизни пациентов [3; 5; 10; 13; 18].

При определении показаний к хирургическому лечению требуется выявление и учет значительно большего количества факторов соматического статуса, более тщательной предоперационной подготовки пациента для получения первичной биологической стабильности компонентов эндопротеза.

Оперативное лечение дегенеративно-дистрофических заболеваний тазобедренного сустава у пациентов пожилого возраста направлено на восстановление опорной функции нижней конечности, восстановление стереотипа ходьбы, ликвидацию болевого синдрома и улучшение возможности самообслуживания. При этом создаются условия для быстрой активизации пациентов, ранней нагрузки на оперированную конечность, практически полного восстановления объема движений в суставе [17].

Материалы и методы. На базе ортопедического отделения научно-клинического центра геронтологии, отделения ортопедии ГКБ № 31 и отделения травматологии ГКБ № 12, г. Москва, за период с 2001 г. по 2014 г. были прооперированы 179 пациентов с патологией тазобедренного сустава. Распределение по возрасту и полу показано в табл. 1.

Таблица 1

Распределение больных по возрасту и полу

Возраст больных	Всего больных	В том числе	
		мужчин	женщин
60—64 лет	4 (2,2%)	1 (<0,1%)	3 (<0,1%)
65—74 лет	136 (76%)	41 (22,9%)	95 (53%)
75—84 лет	36 (20%)	8 (<0,1%)	28 (15,6%)
85 лет и более	3 (<0,1%)	1 (<0,1%)	2 (<0,1%)
Итого	179 (100%)	51 (20,6%)	128 (79,4%)

Причиной оперативного вмешательства у 88 ($49 \pm 2,3\%$) пациентов явился первичный коксартроз, у 34 ($19 \pm 1,9\%$) — посттравматический коксартроз, у 39 ($22 \pm 2\%$) — асептический некроз головки бедренной кости, у 4 ($2,8 \pm 0,1\%$) — ложный сустав шейки бедренной кости, и у 13 ($7,2 \pm 0,6\%$) — ревматоидный артрит.

В данной группе пациентов было выполнено 123 эндопротезирования с применением цементной техники, что было обусловлено наличием остеопороза, 69 операций без применения костного цемента и 17 операций с применением гибридной техники. У 15 пациентов было выполнено двустороннее эндопротезирование тазобедренного сустава.

Большинство оперированных нами больных имели различные сопутствующие заболевания в стадии компенсации или субкомпенсации, что учитывалось при проведении предоперационной подготовки, во время операции и в послеоперационном периоде. Абсолютное большинство пациентов (91%) имели от одного до нескольких интеркуррентных заболеваний, что подчеркивает тяжелое состояние

пациентов пожилого возраста с коксартрозом. Ишемическая болезнь сердца I ст. и гипертоническая болезнь I ст. сочетались у 85 (52,4 ± 4,8%) пациентов. У 13 (8 ± 0,2%) больных ишемическая болезнь сердца I ст. сочеталась с сахарным диабетом инсулинонезависимой формы (II тип). Ишемическая болезнь сердца I ст. сочеталась с хроническим бронхитом у 34 (20,1 ± 1,7) больных. У 30 (19,5 ± 1,6%) пациентов гипертоническая болезнь II ст. сочеталась с различными видами нефропатий (в основном хронический пиелонефрит в стадии ремиссии) (табл. 2).

Таблица 2

Характеристика сопутствующих заболеваний оперированных больных

Заболевания	Пациентов	%
ИБС I ст.* + ГБ I ст.**	85	52,4
ИБС I ст. + СД II***	13	8,0
ИБС I ст. + ХБ****	34	20,1
ГБ II ст. + Нефропатия	30	19,5
Всего больных	162	100

*ИБС — ишемическая болезнь сердца; **ГБ — гипертоническая болезнь; ***СД — сахарный диабет; ****ХБ — хронический бронхит.

У всех пациентов имелся остеопороз различной степени выраженности. Исследования состояния костной ткани проводились на остеоденситометре CHALLENGER (DMS, Франция). Диагностику остеопороза проводили по Т-критерию в величинах стандартного отклонения (SD) от пика костной массы: за норму по рекомендациям ВОЗ принимали отклонение Т-критерия не более чем на 1 SD, значения Т-критерия от -1 до -2,5 SD оценивали как остеопения, значения Т-критерия более -2,5 SD — как остеопороз. В результате исследования остеопения была выявлена у 123 (68,7 ± 3,7%), остеопороз — у 56 пациентов (31,3 ± 1,9%).

Ко всем пациентам пожилого возраста с коксартрозом подход был комплексным и с участием врача-анестезиолога, ответственного за анестезиологическое и реанимационное сопровождение операции. При выявлении декомпенсации сопутствующего заболевания на предварительном осмотре пациент направлялся на консультацию профильного специалиста для коррекции терапии и заключения о возможности проведения операции.

При отрицательной рекомендации о проведении оперативного лечения пациента направляли в профильное отделение для компенсации сопутствующего заболевания. Другой группой риска были пациенты с септическими воспалительными заболеваниями в анамнезе и локализаций воспалительного процесса в области предполагаемой операции. Несмотря на длительное отсутствие признаков активного воспаления в области тазобедренного сустава такие пациенты имеют высокую степень риска септических послеоперационных осложнений, потому оперировать таких пациентов лучше в условиях многопрофильного стационара с наличием отделения гнойной хирургии.

С целью профилактики тромбозомболических осложнений применяли низкомолекулярные гепарины (клексан, фраксипарин) в течение 30 суток с первых

6 часов после операции, в дополнение к этому обе конечности перебинтовывались эластическим бинтом или надевались компрессионные чулки. Также в целях профилактики гипостатических осложнений применяли раннюю активизацию пациентов с участием инструктора ЛФК на 1—2 сутки после операции. Кроме того, в дополнение к физическим упражнениям использовали аппараты СРМ-терапии уже на первые сутки после оперативного лечения, что становилось возможным при применении продленной эпидуральной анестезии. Несмотря на проводимые мероприятия, было диагностировано 12 случаев тромбоза вен нижних конечностей, подтвержденных при ультразвуковом исследовании. Возникшие осложнения не потребовали оперативного вмешательства, велись консервативно, с учетом рекомендаций ангиохирурга, и были купированы.

Также было зафиксировано 27 случаев острой постгеморрагической анемии, потребовавших переливания одногруппной эритроцитарной массы.

2 случая поверхностного нагноения послеоперационной раны сопровождались образованием лигатурных свищей. После удаления лигатур проводились ежедневные перевязки с антисептиками, использовались антибиотики широкого спектра, в результате чего свищевое отверстие закрылось, признаков воспаления не наблюдалось. Случаев глубокой перипротезной инфекции за время наблюдения выявлено не было.

Результаты и обсуждение. Нами были изучены ближайшие и отдаленные результаты эндопротезирования у 179 пациентов пожилого возраста с коксартрозами в сроки наблюдения от 6 до 108 месяцев. Послеоперационные осмотры пациентов проводились через 3, 6, 12 месяцев после операции и далее ежегодно в течение 3-х лет.

Оценка интенсивности болевого синдрома до и после операции в разных отделах бедра в целом демонстрирует существенное снижение уровня болевых ощущений во всех отделах уже на первом контрольном осмотре во всех группах наблюдения. Минимум болевого синдрома отмечен к 12 месяцам с момента операции и в дальнейшем существенно не менялся.

В послеоперационном периоде боль в суставе отсутствовала у 105 больных (58,6%), слабой она была у 62 больных (34,6%), умеренная эпизодическая — у 7 больных (3,9%). У остальных 5 (2,9%) больных боль была умеренной или сильной. Таким образом, положительный эффект эндопротезирования по наличию болевого синдрома нами был достигнут у 174 (97,2%) больных.

Анализ исследования функционального состояния пациентов по шкале W.H. Harris в динамике до и после операции выявил прогрессивное улучшение функции, причем наибольший темп улучшения отмечен в течение первых 6 месяцев, в последующие месяцы повышение показателей происходит постепенно, а начиная со второго года существенно не изменяется, оставаясь на стабильно высоком уровне (рис. 1). Таким образом, по мере увеличения времени после операции отмечено устойчивое улучшение функционального состояния.

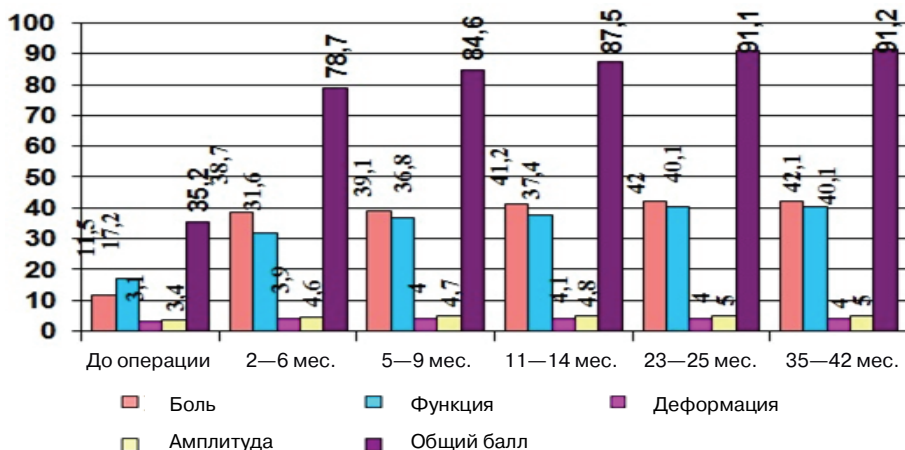


Рис. 1. Динамика функциональных показателей по шкале Harris Hip Score после операции ($n = 179$)

При рентгенографии не были зафиксированы миграция компонентов эндопротеза (в том числе оседание ножки), линии просветления со склерозированной костью вокруг ножки эндопротеза и зоны остеолита вокруг ацетабулярного или бедренного компонентов. Также не отмечено явлений асептической нестабильности как бедренного, так и ацетабулярного компонентов. Выживаемость эндопротеза составила 100% в сроки наблюдения 3 года.

Не были выявлены случаи перипротезных перелом, вывихов головки эндопротеза, его нестабильности.

Опережение снижения показателя боли по сравнению с функцией можно объяснить тем, что все оперированные пациенты имели значительную длительность заболевания и существенные морфологические изменения пораженного сустава и параартикулярных тканей, в частности атрофические изменения мышц, что требовало квалифицированного реабилитационного лечения. Отмеченная нормализация костной плотности при имевшихся до операции признаках остеопороза позволяет сделать вывод о нормализации нагрузки на кость после произведенной операции.

Признаки изменений костной ткани в перипротезной зоне являются нормальной реакцией кости на имплантат, связанной с перераспределением нагрузок на кость.

Клинический пример 1.

Пациент 3., 71 год. Диагноз — Первичный двусторонний коксартроз 3 степени. Длительность заболевания — около 8 лет. Пенсионер, не работает. Рентгенологическая картина соответствует типичному варианту первичного коксартроза (рис. 2). Выполнено тотальное эндопротезирование правого тазобедренного сустава (рис. 3). Через три месяца с момента операции произведено тотальное эндопротезирование левого тазобедренного сустава эндопротезом бесцементной фиксации (рис. 4). При рентгенографии патологические изменения перипротезной зоны не отмечены (рис. 5).

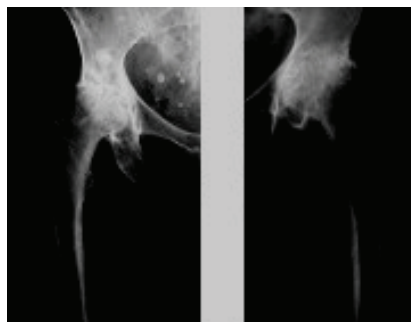


Рис. 2. Рентгенограммы пациента 3. до операции

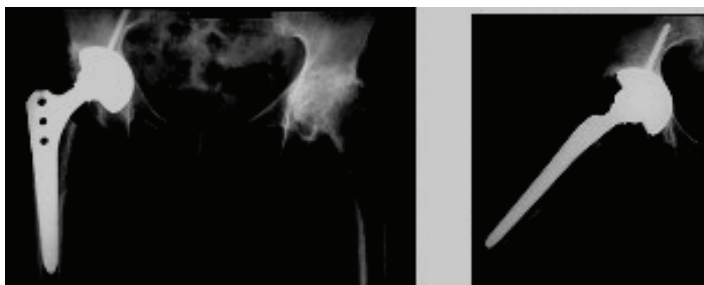


Рис. 3. Рентгенограмма пациента 3. после тотального эндопротезирования правого тазобедренного сустава

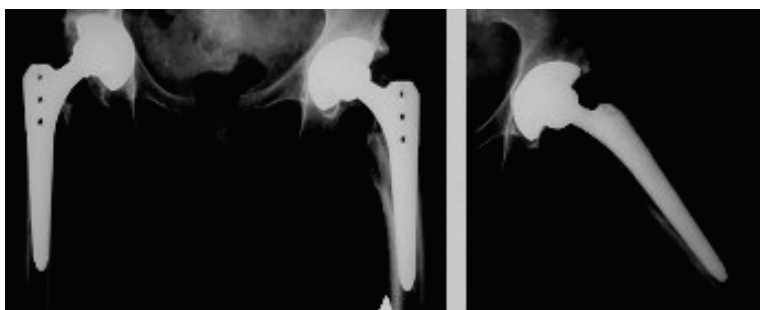


Рис. 4. Рентгенограмма пациента 3. после тотального эндопротезирования левого тазобедренного сустава

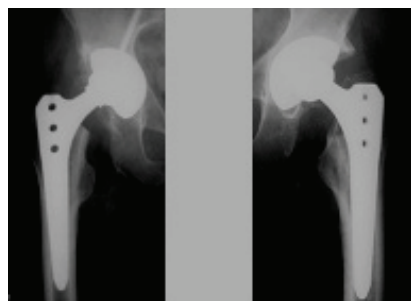

Рис. 5. Рентгенограмма пациента 3. через 35 мес. после тотального эндопротезирования правого тазобедренного сустава

Клинический пример 2.

Пациент И., 74 года. Диагноз — Первичный левосторонний коксартроз 4 степени. Длительность заболевания — около 10 лет. Пенсионер, не работает. Выраженный болевой синдром, ограничение функции сустава. Выполнено тотальное эндопротезирование левого тазобедренного сустава с применением цементной техники (рис. 6).

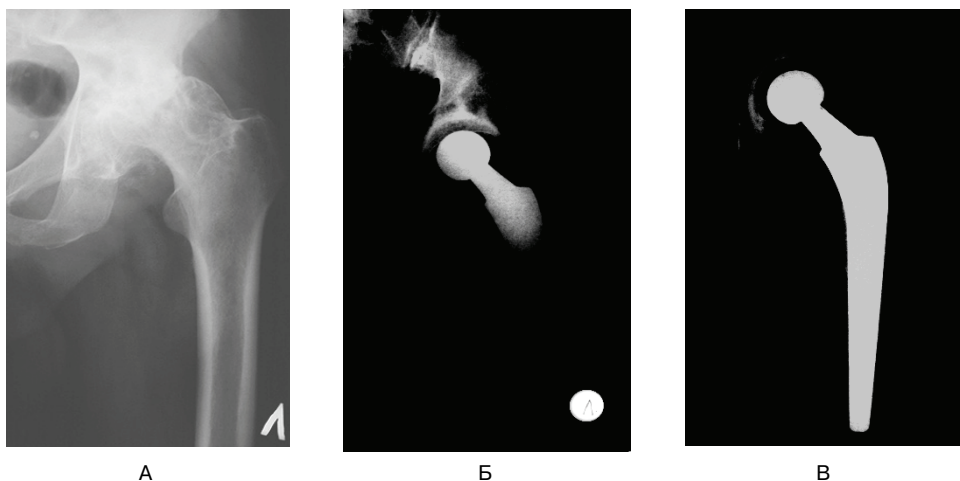


Рис. 6. Рентгенологическая картина до оперативного (А), на первые сутки после операции (Б), спустя 30 месяцев на контрольном осмотре (В)

Выводы

Таким образом, приведенные клинические исследования на основании лечения пациентов пожилого возраста показывают, что тотальное эндопротезирование является методом выбора при лечении коксартрозов у лиц пожилого возраста. Тщательная оценка соматического статуса до операции, коррекция сопутствующей патологии, предоперационное планирование операции, прецизионная техника ее выполнения, а также ранняя активизация пациента сводят к минимуму риски хирургического лечения. При этом эффективность данного метода лечения в сроки от 6 мес. до 3 лет стремится к 100%.

ЛИТЕРАТУРА

- [1] Брискин Б.С. Полиморбидность пожилых и хирургические проблемы // Клиническая геронтология. 2007. № 5. С. 3—7.
- [2] Буачидзе О.Ш., Оноприенко Г.А., Волошин В.П., Зубиков В.С. Хирургия тазобедренного сустава. М., 2002. С. 58—70.
- [3] Загородний Н.В. Эндопротезирование тазобедренного сустава. Основы и практика: руководство. М., 2011.
- [4] Карюхин Э.В. Старение населения — демографические показатели // Клиническая геронтология. 2000. № 1—2. С. 56—61.
- [5] Надев А.В. с соавт. Рациональное эндопротезирование тазобедренного сустава. М., 2004.
- [6] Оноприенко Г.А. Ретроспективный анализ частоты и стоимости лечения переломов проксимального отдела бедра и дистального отдела предплечья в Московской области (1998—2002 гг.) // Вестник травматологии и ортопедии им. Н.Н. Приорова. 2006. № 2. С. 10—16.

- [7] *Boutron I., Poiraudau S., Ravaud P. et al.* Social and personal consequences of disability in adults with hip and knee arthroplasty. A French national community based survey // *J Rheumatol.* 2004 Apr; 31(4)- p.759—766.
- [8] *Laurenza F.* Planning the future: problems and solutions about the treatment of the injuries in elderly patients // *Giornale Ital. Ortop. Traumatol.* 2000. T. 26, Suppl. I. P. 455—462.

THE TOTAL HIP ARTHROPLASTY IN THE ELDERLY WITH COXARTHROSIS

**N.V. Zagorodnii, A.S. Kanaev, M.D. Abakirov,
N.P. Akimov, T.M. Aliyev, M.A. Abdulhabirov**

Department of Traumatology and Orthopedics
Peoples' Friendship University of Russia
Clinic of Traumatology and Orthopedics, Hospital № 31
Lobachevskogo str., 42-2, Moscow, Russia, 119415

From 2001 to 2015 yrs 179 patients with hip joint pathology aged 65 years and older were treated in the Scientific Clinical Center of Gerontology, in the departments of orthopedics and traumatology of Moscow clinical hospitals № 12 and 31. Clinical data show that total hip arthroplasty can be successfully used in the treatment of degenerative and dystrophic diseases of the hip in the elderly. Objective assessments of somatic status, correction of comorbidities, preoperative planning, precise surgery technique, as well as early activation of the patient minimize the risks of surgery. The results of this treatment in a period of 6 months up to 3 years were excellent in 58.6% of cases, good — in 34.6%, satisfactory — in 3.9%, unsatisfactory — in 2.9%.

Key words: hip, arthroplasty, old age, coxarthrosis.

REFERENCES

- [1] Briskin B.S. Polymorbidity of elderly patients and surgical problems. *Clinical Gerontology.* 2007. № 5. P. 3—7.
- [2] Buachidze O.Sh., Onopriyenko G.A., Voloshin V.P., Zubikov V.S. Hip surgery. M., 2002. P. 58—70.
- [3] Zagorodnii N.V. Hip replacement. Theory and Practice: A Guide. M., 2011.
- [4] Karyuhin E.V. The aging of the population — demographics. *Clinical Gerontology.* 2000. N 1—2. P. 56—61.
- [5] Nadev AV. et al. Rational hip replacement. M., 2004.
- [6] Onopriyenko G.A. Retrospective analysis of the frequency and cost of treatment of fractures of the proximal femur and distal forearm in the Moscow region (1998—2002 yy.). *Bulletin of Traumatology and Orthopedics n.a. N.N. Priorov.* 2006. N 2. P. 10—16.
- [7] *Boutron I., Poiraudau S., Ravaud P. et al.* Social and personal consequences of disability in adults with hip and knee arthroplasty. A French national community based survey. *J Rheumatol.* 2004 Apr; 31 (4). P. 759—766.
- [8] *Laurenza F.* Planning the future: problems and solutions about the treatment of the injuries in elderly patients. *Giornale Ital. Ortop. Traumatol.* 2000. T. 26, Suppl. I. P. 455—462.