

УДК: 591.8+611.013.12+611.08

ЭМБРИОТОКСИЧЕСКОЕ ЗНАЧЕНИЕ НИЗКИХ ДОЗ ФОРМАЛЬДЕГИДА: СТРУКТУРНЫЕ ФАКТОРЫ, ЗАКОНОМЕРНОСТИ ГЕСТАЦИИ, ИСХОДЫ БЕРЕМЕННОСТИ

© 2014 Д.А. Боков, М.А. Сеньчукова, Е.И. Шурыгина, Л.В. Ковбык, А.К. Логинова

Оренбургская государственная медицинская академия

Поступила в редакцию 03.10.2014

Определено значение формальдегидной интоксикации для комплекса явлений репродуктивной активности самцов и самок. Условия эксперимента разработаны с учётом экологически обусловленного риска интоксикации формальдегидом на урбанизированных территориях. Установлены структурные факторы утраты фертильного потенциала, нарушение параметров беременности и её исходов, показаны эмбриотоксические эффекты и причины нежизнеспособности новорождённых крысят.

Ключевые слова: *формальдегид, интоксикация, семенник, яичник, эмбрион, фертильность*

По данным министерства природных ресурсов и экологии Оренбургской области, приводимыми в отчёте за 2013 г., ежемесячный уровень загрязнения атмосферного воздуха формальдегидом в г. Оренбурге в течение года всегда не меньше 2 ПДК, в один из месяцев достиг величины 3 ПДК [2]. При этом формальдегид – это вещество второго класса опасности и имеет значимый токсикогенный потенциал, для которого доказан комплекс патогномичных биологических эффектов, в том числе, в развитии неоплазий [1, 6]. Накопление в среде урбанизированных территорий формальдегида имеет и общероссийское значение [1]. Данное вещество определяется и в питьевой воде, и в биологических жидкостях людей [3, 7]. На сегодняшний день нет исчерпывающих сведений о влиянии хронической низкоинтенсивной формальдегидной интоксикации на всю систему явлений репродуктивной активности. К таким явлениям относятся: спермато- и овогенез и качество половых продуктов; уровень фертильности особей обоего пола; становление необходимых условий взаимоотношений организмов зародыша и матери; гисто-органо- и системогенез структур эмбриона; параметры беременности; характер закономерных и незаконномерных форм завершения беременности. При этом важна верификация сохранения репродуктивного потенциала в прогностическом

аспекте, достижения необходимых/значимых уровней конкурирующих процессов адаптации/альтерации тканевых элементов всех изучаемых структур родительских организмов и организмов и организма эмбриона. Кроме того, важнейшим аспектом таких исследований следует считать выработку морфологических критериев токсического поражения организма формальдегидом для протоколов патологоанатомической и судебно-медицинской практики. К сожалению, микрофотографические каталогизированные изданные документы поражения организма формальдегидом отсутствуют. Справочные данные недостаточны.

Цель работы: дать морфогенетическое обоснование уровням репродуктивного потенциала и репродуктивной активности крыс в условиях хронической подострой формальдегидной интоксикации с учётом верификации возможности наступления беременности, а также закономерностей развития зародышей и исходов беременностей.

Материалы и методы. Для исследования сформировали 3 группы беспородных крыс: опытную группу самок (n=20), опытную группу самцов (n=20) и контрольную группу (n=20) с массой тела животных 180-220 г. Экспериментальным группам самцов и самок в течение 3 месяцев интрагастрально через зонд вводили 0,02% водный раствор формальдегида в объёме 2 мл. Процедуру проводили 2 раза в неделю через неделю. Данная модель интоксикации разработана и апробирована в Оренбургской медицинской академии как способ канцерогенеза желудка [4-5]. Через три месяца у половины экспериментальных и половины интактных крыс забирали половые железы, а другой половине экспериментальных и контрольных самцов подсаживали оставшихся самок. После рождения крысят их фиксировали для гистологических исследований. Эксперимент проводили в соответствии с правилами «Европейской конвенции по

Боков Дмитрий Александрович, научный сотрудник лаборатории «Морфогенез и регенерация клеток и тканей». E-mail: cells-tissue.bokov2012@yandex.ru

Сеньчукова Марина Алексеевна, кандидат медицинских наук, доцент, докторант кафедры онкологии

Шурыгина Елена Ивановна, клинический ординатор кафедры патологической анатомии

Ковбык Лариса Владимировна, кандидат биологических наук, старший преподаватель кафедры гистологии

Логинова Анастасия Константиновна, кандидат медицинских наук, ассистент кафедры гистологии

защите позвоночных животных, используемых для экспериментальных и других целей» (Страсбург, 1985). Гистологическая техника соответствовала стандартному протоколу. Серийные гистологические срезы окрашивали гематоксилином Майера и эозином.

Полученные результаты. Через 3 месяца интоксикации в половых железах самцов развился отёк (рис. 1). Нагнетаемое скопившейся жидкостью давление деформирует извитые семенные каналцы. Происходит разобщение эндокринных элементов интерстиция и герминативных структур, когда ассоциации клеток Лейдига сохраняются в виде отдельных островков.

В указанных условиях нарушения гемодинамики и прогрессирования дистрофии в семеннике заметно снижается индекс сперматогенеза. В эпителиосперматогенном пласте выражено снижена плотность клеточных элементов. Большинство половых клеток утрачивают связь с sustentоцитами и элиминируются, освободившиеся от половых клеток цитоплазматические апексы клеток Сертоли спадаются и принимают вид «хвостов», придавая характерный вид запустевающему сперматогенному эпителию.

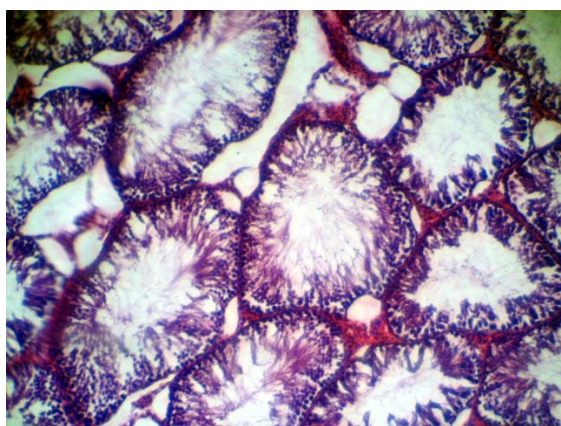


Рис. 1. Отёк семенника через три месяца низкоинтенсивной формальдегидной интоксикации. x150

В яичниках также наблюдается снижение динамики фолликулогенеза. Все типы антральных фолликулов на этапе кистозной трансформации и гиалинизации мембранных структур оболочек (рис. 2). Преантральные фолликулы на этапе облитерационной атрезии с выраженным ослизнением эпителиальных элементов. Нами не обнаружен резерв примордиальных фолликулов. В яичниках интоксигированных крыс только единичные примордиальные и первичные фолликулы. При этом трудно оценить возможности вступления таких фолликулов в большой рост и протекцию свойств яйцеклетки, как способной к завершению мейоза и к оплодотворению. В яичниках характерный отёк стромы. Следует отметить лютеинизацию стромальных предшественников текальных эндокриноцитов. Очевидно, что такая реактивная трансформация клеток интерстиция кортекса с эндокринной активностью изменяет регуляторные условия в системе гипоталамус-гипофиз-гонады, подавляя

созревание фолликулов. Вероятно, их тотальная кистозная трансформация контролируется названным фактором.

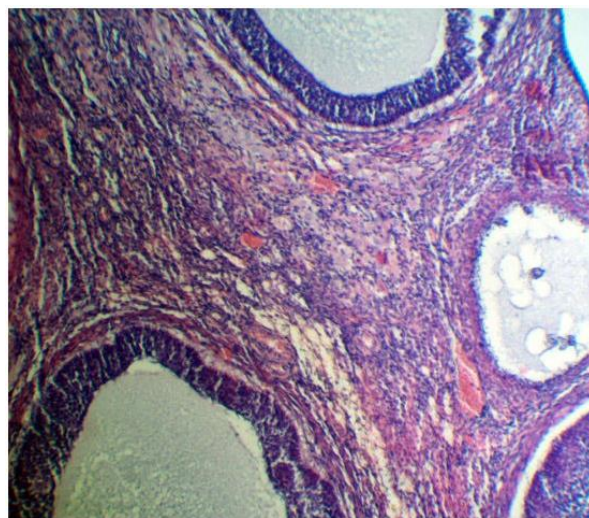


Рис. 2. Поликистоз и отёк яичника при низкоинтенсивной формальдегидной интоксикации. x150

Появление на свет крысят состоялось только через 2 месяца после ссаживания (5-ый месяц эксперимента). Родили только несколько крыс. Крысята обнаружены неживыми. Количество крысят не более 9 (обычно 11-15) с массой тела 2,4-3,3 г, тогда как обычная масса новорождённых крысят 6-8 г. Гистологический анализ показал, что в лёгкие крысят при рождении поступил воздух (рис. 3). Крысята родились живыми, но нежизнеспособными, на сроке значительно меньшем необходимого для нормального завершения развития. В частности, респираторный отдел лёгких не дифференцирован. Здесь объём стромы превышает объём расправленных альвеол. Кроме того, строение стенки альвеол не соответствует уровню её развития, необходимому для эффективного газообмена. Главным признаком данного несоответствия является кубический эпителий альвеолярной выстилки, который ещё не трансформирован в плоский и не замещён им.

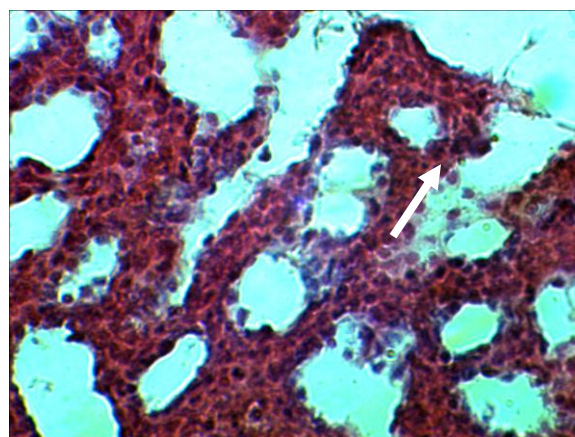


Рис. 3. Лёгкое новорождённого крысёнка при низкоинтенсивной формальдегидной интоксикации самки. → нерасправленная альвеола. x400

Для многих других органов и систем новорождённых крысят определены аналогичные закономерности недостаточной дифференцировки структур. Например, большой объём почек представлен нефрогенной тканью. В будущей коре визуализируются лишь единичные дифференцирующиеся нефроны с чуть наметившейся капсулой, клубочком и афферентной артерией. Развитие кишечника соответствует этапу эпителиальной пробки. Лишь в наиболее каудальных отделах заметен просвет, заполненный меконием. В коже отсутствует сосочковый слой. Эпидермис имеет незначительную толщину и представлен базальным слоем, зернистым и тонким роговым слоями. Иногда над базальным слоем располагается несколько рядов шиповатых клеток (зернистого нет). Все шиповатые клетки либо с характерным пикнозом ядер, либо с их тотальной вакуолизацией (признак гидрорической дистрофии), что соответствует токсическому поражению кожи.

Выводы: полученные результаты доказывают значение формальдегидной интоксикации для репродуктивного потенциала и каждого из явлений репродуктивной активности самцов и самок. Условия хронической подострой формальдегидной интоксикации организма формируют комплекс патогномичных факторов, обуславливающих снижение необходимого качества половых продуктов, стероидный дисбаланс организма и нарушение центральных влияний на гонады, прогрессирующее дистрофии половых желёз и утрату камбиального пула сперматогоний и примордиальных фолликулов, эмбриотоксическое прерывание беременности. Названные процессы носят необратимый характер. Отравление формальдегидом является фатальным фактором для сохранения фертильности. После прекращения интоксикации вследствие инволюции фолликулярного эпителия и депопуляции камбия половых дифферонов, а также гиалинового замещения паренхимы половых желёз развивается пластическая и регенераторная их

несостоятельность. Главным структурным признаком формальдегидной интоксикации в половых железах является стромальный диспротеиноз – гиалиноз. Данный вид дистрофии в условиях отравления формальдегидом развивается в короткие сроки и быстро замещает основной объём герминативных и эндокринных структур. Гиалиноз – основная причина блокады спермато- и стероидогенеза. Гестация характеризуется невозможностью вынашивания и ранним прерыванием беременности. При этом демонстративна нежизнеспособность новорождённых также имеющих признаки дистрофии (в данном случае кожи) при незавершённом системогенезе, дифференцировке органов.

СПИСОК ЛИТЕРАТУРЫ:

1. Луцкий, Д.Л. Влияние химических факторов на состояние мужской репродуктивной системы / Д.Л. Луцкий, С.В. Выборнов, А.М. Луцкая и др. // Проблемы репродукции. 2009. № 6. С. 48-64.
2. Комплексный отчёт о состоянии окружающей среды в Оренбургской области за 2013 год.
3. Онищенко, Г.Г. О состоянии питьевого водоснабжения в Российской Федерации // Гигиена и санитария. 2006. № 4. С. 3-7.
4. Патент на изобретение № 2401463. Способ моделирования экспериментального рака желудка. Авторы: Сеньчукова М.А., Стадников А.А., Козлов А.В., Боков Д.А. Зарегистрировано в государственном реестре изобретений Российской Федерации 10 октября 2010 г.
5. Сеньчукова, М.А. Модель экспериментального рака желудка / М.А. Сеньчукова, А.А. Стадников, А.В. Козлов, Д.А. Боков // Сибирский онкологический журнал. 2009. № 2. С. 173-174.
6. Сеньчукова, М.А. Канцерогенный эффект смеси формальдегида и перекиси водорода при внутрижелудочном введении крысам / М.А. Сеньчукова, А.А. Стадников, Д.А. Боков // Российский биотерапевтический журнал. 2013. Т. 12, № 1. С. 51-54.
7. Тараненко, Н.А. Биомониторинг формальдегида в пробах мочи детского населения Иркутской области / Н.А. Тараненко, Н.В. Ефимова // Гигиена и санитария. 2007. № 4. С. 73-75.

EMBRIOTOXICAL VALUE OF FORMALDEHYDE LOW DOSES: STRUCTURAL FACTORS, GESTATION'S REGULARITIES, PREGNANCY OUTCOMES

© 2014 D.A. Bokov, M.A. Senchukova, E.I. Shurygina, L.V. Kovbyk, A.K. Loginova

Orenburg State Medical Academy

Value of formaldehyde intoxication for a complex of reproductive activity phenomena at males and females is defined. Experimental conditions are developed taking into account ecologically caused risk of intoxication by formaldehyde in urbanized territories. Structural factors of fertile potential loss, violation the parameters of pregnancy and its outcomes are established, embriotoxic effects and reasons of newborn infant rats frailty are shown.

Key words: *formaldehyde, intoxication, testis, ovary, embryo, fertility*

Dmitriy Bokov, Research Fellow at the Laboratory "Morphogenesis and Regeneration of Cells and Tissues". E-mail: cells-tissue.bokov2012@yandex.ru; Marina Senchukova, Candidate of Medicine, Associate Professor, Doctoral Candidate of the Oncology Department; Elena Shurygina, Clinical Intern at the Pathology Anatomy Department; Larisa Kovbyk, Candidate of Biology, Senior Lecturer at the Histology Department; Anastasia Loginova, Candidate of Medicine, Assistant at the Histology Department