

© КОЛЛЕКТИВ АВТОРОВ, 2014

УДК 616.314-089.28-07

Иващенко А.В.¹, Байриков А.И.², Монаков Д.В.¹, Монаков В.А.¹**ЭКСПЕРИМЕНТАЛЬНОЕ ОБОСНОВАНИЕ ИСПОЛЬЗОВАНИЯ НАВИГАЦИОННОЙ СИСТЕМЫ В ДЕНТАЛЬНОЙ ИМПЛАНТОЛОГИИ**¹Кафедра челюстно-лицевой хирургии и стоматологии ГБОУ ВПО «Самарский государственный медицинский университет», 443125, г. Самара; ²кафедра ортопедической стоматологии ГБОУ ВПО «Самарский государственный медицинский университет», 443045, г. Самара

В статье описан анатомический эксперимент по установке имплантатов по классической методике с использованием дентальной навигационной системы. Эксперимент состоял из двух частей: установки имплантатов по стандартной методике без использования дополнительных устройств и использования навигационного устройства, разработанного кафедрой челюстно-лицевой хирургии и стоматологии Самарского государственного медицинского университета.

В результате проведенной первой части эксперимента было выявлено, что снижение обзора для врача операционного поля увеличивает угловые расхождения между осями имплантатов и опорного штифта. Во второй части анатомического эксперимента было выявлено снижение влияния человеческого фактора на результаты установки имплантатов при использовании дентальной навигационной системы.

Ключевые слова: угловые отклонения; ось имплантата.

Для цитирования: Российский стоматологический журнал. 2014; 18(6): 12–14.

Ivashchenko A.V.¹, Bayrikov A.I.², Monakov D.V.¹, Monakov V.A.¹

EXPERIMENTAL SUBSTANTIATION OF THE USE OF THE NAVIGATION SYSTEM IN DENTAL IMPLANTOLOGY

¹Department of oral and maxillofacial surgery and dentistry state budgetary educational institution of higher professional education "Samara state medical University", 443125, Samara, Russia; ²Department of prosthetic dentistry of the state budgetary educational institution of higher professional education "Samara state medical University", 443045, Samara, Russia

The article describes the anatomical experiment on the implants according to the classic method using dental navigation system. The experiment consisted of two parts: the implant according to standard methods without the use of additional devices and with the use of the navigation device, developed by the Department of maxillofacial surgery and dentistry of Samara state medical University. As a result the first part of the experiment it was found that the decrease of the review for the physician of the surgical field increases the angular difference between the axes of the implant and the abutment of the pin. In the second part of the anatomical experiment revealed a decline in the influence of human factors on the results of the installation of the implants with the use of dental navigation system. The study was valeno reduce the impact of human factors on the results of the implants using navigation technology.

Keywords: dental navigation system; angular deviation.

Citation: Rossiyskiy stomatologicheskii zhurnal. 2014; 18(6): 12–14. (in Russian)

Актуальность исследования

Длительное функционирование дентальных имплантатов напрямую зависит от их позиционирования относительно друг друга и имеющихся зубов [1]. Это возможно при равномерном распределении нагрузки по всей внутрикостной части имплантата [2]. Имплантат для своего оптимального функционирования должен распределить жевательную нагрузку на костные ткани таким образом, чтобы не вызывать резорбцию костной ткани [3]. В литературе описано несколько способов установки имплантатов: первый – классический способ – установка без помощи вспомогательных приборов и устройств; второй – с применением механических устройств; третий – с применением хирургических шаблонов и с использованием систем навигации. Первый способ основан на визуальной оценке клинической ситуации и опыте врача-имплантолога. В процессе позиционирования имплантата возникают расхождения между дооперационным планированием и результатом. При такой методике возникающие ошибки обусловлены человеческим фактором [4]. При втором

способе врач применяет различные устройства, у которых есть механические части, изготовленные с различной точностью, приводящие к погрешностям [5]. Одним из способов постановки имплантата в альвеолярный гребень может быть хирургический шаблон, однако использование шаблонов может привести к неточностям из-за податливости слизистой оболочки, в результате чего во время фиксации шаблона план операции расходится с реальностью [6]. В последнее десятилетие развиваются методики установки имплантатов с использованием цифровых навигационных систем [7, 8]. При использовании данного метода перед имплантацией создается трехмерная модель операционной работы, на основе которой осуществляется виртуальное планирование операции, учитывающее все анатомические особенности с точки зрения функциональности и эстетики. В процессе операции навигационная система автоматически распознает позицию, угол, глубину сверла и сравнивает их с данными планирования. При использовании данных систем планирование протезирования и анализ предсказуемых рисков уже на начальной стадии объединяют стоматологов-имплантологов, ортопедов и сотрудников зуботехнических лабораторий, что значительно облегчает дальнейшую коммуникацию между ними [9]. Внедрение дентальных навигационных технологий в процесс работы имплантологов образует основу для перспективной структуры обеспечения, которая оправдывает переход от зубной техники к дентальным технологиям [10].

Для корреспонденции: Иващенко Александр Валериевич, e-mail: ivachencoaveg@rambler.ru

For correspondence: Ivashchenko Aleksandr Valerievich, e-mail: ivachencoaveg@rambler.ru

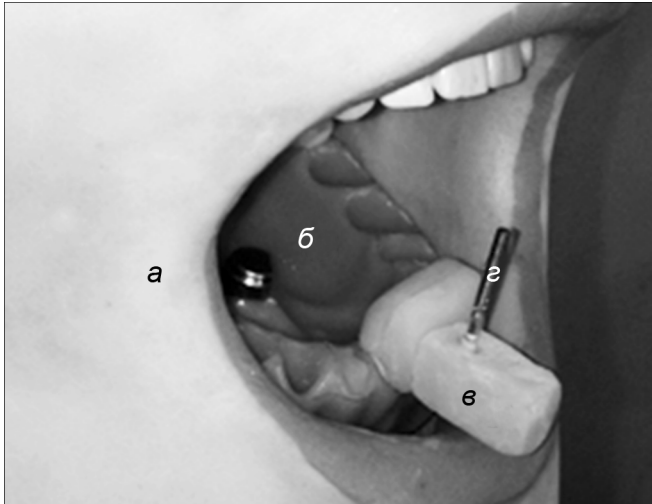


Рис. 1. Анатомический фантом черепа человека, содержащий имитацию мягких тканей.

a – мягкие ткани фантома черепа человека; *б* – искусственная челюсть фирмы Frasaco; *з* – опорный штифт; *в* – регистрационный блок.

В клинической практике достаточно редки случаи применения вышеописанных передовых технологий и человеческий фактор продолжает накладывать негативный отпечаток на процесс установки имплантатов.

Цель исследования: оценить в анатомическом эксперименте результат установки имплантатов по классической методике и с использованием дентальной навигационной системы.

Материалы и методы

Эксперимент состоял из двух частей: установка имплантатов по стандартной методике без использования дополнительных устройств и по стандартной методике с использованием навигационного устройства, разработанного кафедрой челюстно-лицевой хирургии Самарского ГМУ (приоритетная справка № 2012154644 от 27.06.2014 г.).

При проведении эксперимента был использован анатомический фантом черепа человека фирмы Frasaco, содержащий мягкие ткани лица (рис. 1, *a*). Расстояние между центральными резцами верхней и нижней челюсти 4,5 см, что является среднестатистической физиологической нормой. Получив

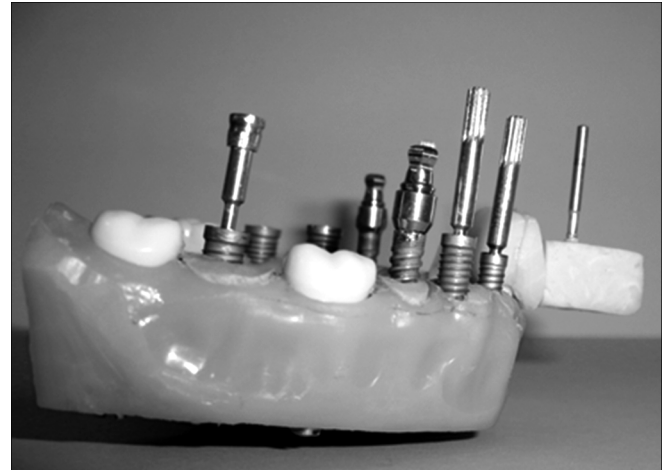


Рис. 7. Модель нижней челюсти с установленными имплантатами.

слепок нижней челюсти (рис. 1, *б*), изготовили гипсовую модель. В условиях зуботехнической лаборатории методом биссектрис на гипсовой модели определили среднюю ось зубов нижней челюсти. Полученную ось перенесли с помощью лабораторного параллелометра Marathon-103 SMT (Корея) на регистрационный блок (рис. 1, *в*) в виде опорного штифта (рис. 1, *з*). Полученный лабораторным способом регистрационный блок, содержащий опорный штифт, закрепили на 31, 32, 41 зубах фантома нижней челюсти (рис. 1). При проведении эксперимента врача просили установить имплантаты так, чтобы оси имплантатов совпадали с осью опорного штифта.

Для установки имплантатов использовали стандартные имплантационные наборы. В нижнюю челюсть установлено 8 имплантатов разных размеров двух систем: 3I Biomet и Norgis.

Результаты эксперимента

После проведения первой части эксперимента модель нижней челюсти с установленными имплантатами поместили в оптический 3D-сканер Roland LPX-60 для получения модели 3D. Виртуальная модель была конвертирована в программный продукт 3D-Tool Free V9 (рис. 2).

Виртуальная модель рассечена во фронтальной и сагиттальной плоскостях. Получены сечения опорного штифта и

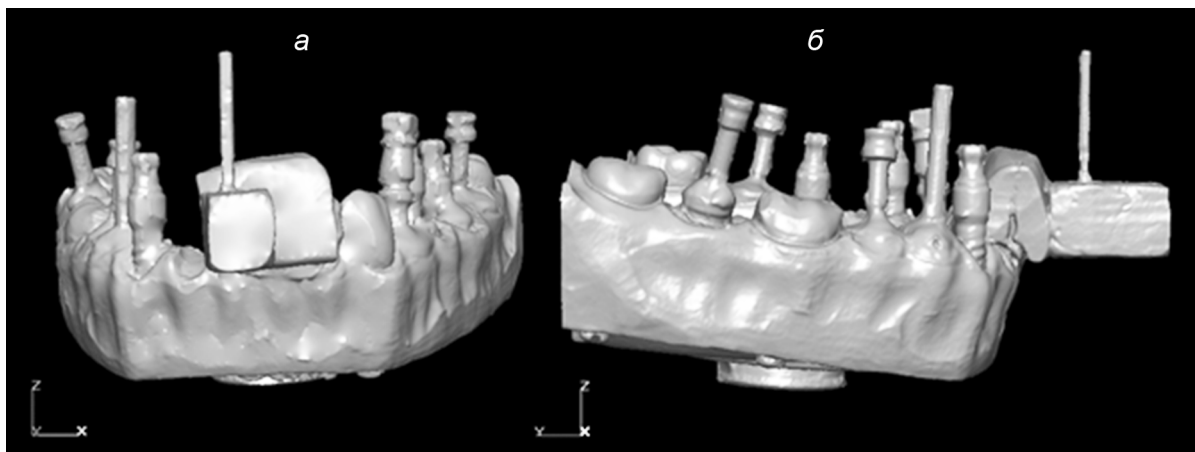


Рис. 2. Трехмерная модель нижней челюсти с установленными имплантатами без использования дентальной навигационной системы.

a – фронтальная проекция; *б* – сагиттальная проекция.

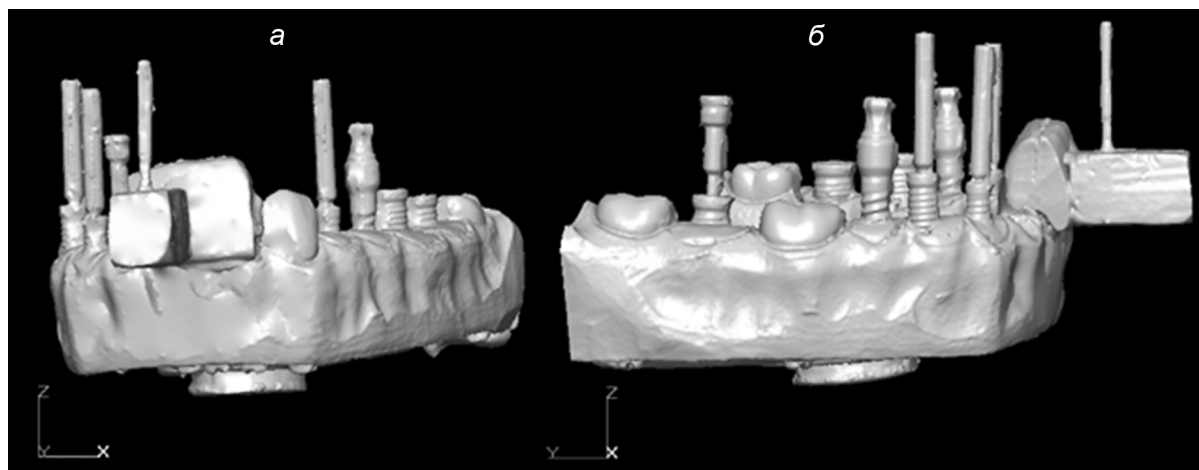


Рис. 8. Трехмерная модель нижней челюсти с установленными имплантатами с использованием дентальной навигационной системы.

a – фронтальная проекция; *б* – сагиттальная проекция.

всех имплантатов во фронтальной и сагиттальной плоскостях. Получившиеся оси сравнили между собой (рис. 3, 4).

На рис. 5, 6 представлены угловые расхождения осей имплантатов относительно оси опорного штифта.

Во второй части эксперимента была получена модель с установленными имплантатами (рис. 7).

После проведения второй части эксперимента модель нижней челюсти с установленными имплантатами была сканирована Roland LPX-60 для получения модели 3D. Виртуальная модель конвертирована в программный продукт 3D-Tool Free V9 (рис. 8).

Виртуальная модель рассечена во фронтальной и сагиттальной плоскостях. Получены сечения опорного штифта и всех имплантатов во фронтальной и сагиттальной плоскостях. Получившиеся оси были сравнены между собой (рис. 9, 10). Далее проведена оценка угловых расхождений осей имплантатов относительно оси опорного штифта (рис. 11, 12).

Таким образом, после проведения первой части эксперимента можно заключить, что снижение обзора для врача операционного поля увеличивает угловые расхождения между осями имплантатов и опорного штифта. Во второй части анатомического эксперимента было выявлено снижение влияния человеческого фактора на результаты установки имплантатов при использовании дентальной навигационной системы нашей конструкции.

Выводы

1. При проведении эксперимента на фантоме без использования навигации максимальные угловые отклонения между осями имплантатов в сагиттальной плоскости составили $25^{\circ}2'$, а во фронтальной плоскости – $20^{\circ}15'$.

2. При установке имплантатов с использованием дентальной навигационной системы на фантом, содержащий мягкие ткани лица, максимальные угловые отклонения между осями имплантатов в сагиттальной плоскости составили $1^{\circ}37'$, а во фронтальной – $2^{\circ}16'$.

ЛИТЕРАТУРА

- Олесова В.Н., Перевезенцев А.П., Дolidze Т.Т. Биомеханическое обоснование несъемного протезирования с опорой на внутрикостные имплантаты при полном отсутствии зубов на нижней челюсти. *Институт стоматологии*. 1999; 12(5).
- Абдуллаев Ф.А. Клинико-экспериментальное обоснование метода непосредственной дентальной имплантации: Дисс. ... д-ра мед. наук. М.; 2003.
- Арутюнов С.Д., Лебедеко И.Ю. Анализ распределения нагрузок и вероятности необратимых изменений в костных тканях челюсти при ортопедическом лечении с использованием денталь-

- ных внутрикостных имплантатов. *Институт стоматологии*. 2002; 44(2):
- Жусев А.И., Ренов А.Ю. *Дентальная имплантация, критерии успеха*. М.: Центр дентальной имплантации; 2004.
- Marinello C., Soom U., Schaerer P. Parallel-A-Prep. *Dentistry Today*. 1991; 10(8):
- Ильин Д.В. Применение хирургических шаблонов в дентальной имплантации. *Бюллетень медицинских Интернет-конференций*. 2013; 3(3): 751.
- Brief J., Hassfeld S., Sonenfeld U., Persky N., Krempien R., Treiber M., Milhling J. Navigated onsertion of dental implants. In: *ISRACAS Fourth Israeli Symposium on ComputerAided Surgery, Medical Robotics and Medical Imaging, Tel-Aviv, Israel*. 2001, May 17. Tel'Aviv; 2001:
- Schermeier O. *Ein Navigationssystem fur die dentale Implantology: PhD-Thesis*. Technical University of Berlin; 2001.
- Смирнов А.Г. Вопросы разработки диагностической виртуальной модели зубочелюстной системы. *Ученые записки Санкт-Петербургского государственного медицинского университета им. акад. И.П. Павлова*. 2010; 4: 30–4.
- Смирнов А.Г. Компьютерное моделирование в стоматологии. *Институт стоматологии*. 2006; 1: 30.

Поступила 09.09.14

REFERENCES

- Olesova V.N., Perevezentsev A.P., Dolidze T.T. Biomechanical rationale non-removable prosthesis based on intraosseous implants in the absence of teeth on the lower jaw. *Institut stomatologii*. 1999; 12(5): (in Russian)
- Abdullaev F.A. *Clinical and Experimental Substantiation of the Method of Immediate Dental Implants*: Diss. Moscow; 2003. (in Russian)
- Arutyunov S.D., Lebedenko I.Yu. Analysis of the distribution of loads and the likelihood of irreversible changes in the bone tissue of the jaw orthopedic treatment with the use of intraosseous dental implants. *Institut stomatologii*. 2002; 44(2): (in Russian)
- Zhusev A.I., Renov A.Yu. *Dental Implantation Success Criteria*. Moscow: Tsentr dental'noy implantatsii; 2004. (in Russian)
- Marinello C., Soom U., Schaerer P. Parallel-A-Prep. *Dentistry Today*. 1991; 10(8):
- Il'in D.V. Use of surgical templates in dental implantation. *Byulleten' meditsinskikh Internet-konferentsiy*. 2013; 3(3): 751. (in Russian)
- Brief J., Hassfeld S., Sonenfeld U., Persky N., Krempien R., Treiber M., Milhling J. Navigated insertion of dental implants. In: *ISRACAS Fourth Israeli Symposium on ComputerAided Surgery, Medical Robotics and Medical Imaging, Tel-Aviv, Israel*. 2001, May 17. Tel'Aviv; 2001:
- Schermeier O. *Ein Navigationssystem fur die dentale Implantology: PhD-Thesis*. Technical University of Berlin; 2001.
- Smirnov A.G. *Development of diagnostic virtual model of the dentition. Uchenye zapiski Sankt-Peterburgskogo gosudarstvennogo meditsinskogo universiteta im. akad. I.P. Pavlova*. 2010; 4: 30–4. (in Russian)
- Smirnov A.G. *Computer simulation in dentistry. Institut stomatologii*. 2006; 1: 30. (in Russian)

Received 09.09.14

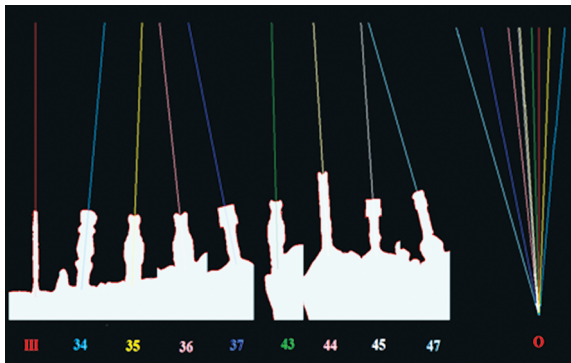


Рис. 3. Угловые расхождения осей имплантатов от оси опорного штифта в сагиттальной плоскости.

Здесь и на рис. 4: Ш – ось опорного штифта; О – оси имплантатов; местоположение имплантата в гребне нижней челюсти 34, 35, 36, 37, 43, 44, 45, 47.

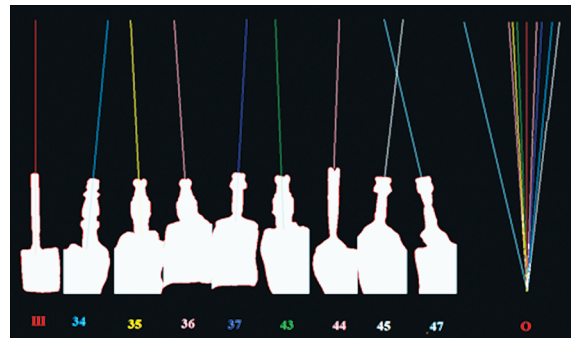


Рис. 4. Угловые расхождения осей имплантатов от оси опорного штифта во фронтальной плоскости.

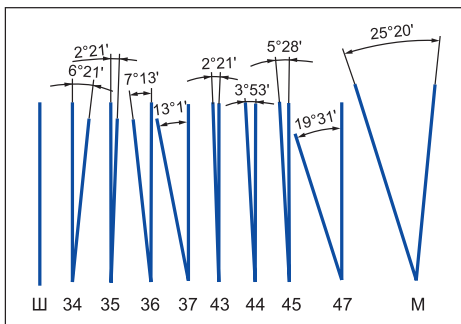


Рис. 5. Угловые расхождения осей имплантатов от оси опорного штифта в сагиттальной плоскости.

Здесь и на рис. 6: Ш – ось опорного штифта; угловые расхождения осей имплантатов от оси опорного штифта 34, 35, 36, 37, 43, 44, 45, 47; М – максимальные угловые отклонения между осями имплантатов.

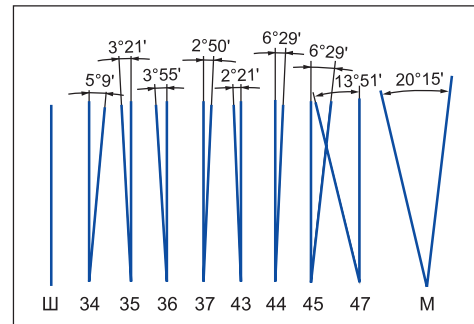


Рис. 6. Угловые расхождения осей имплантатов от оси опорного штифта во фронтальной плоскости.

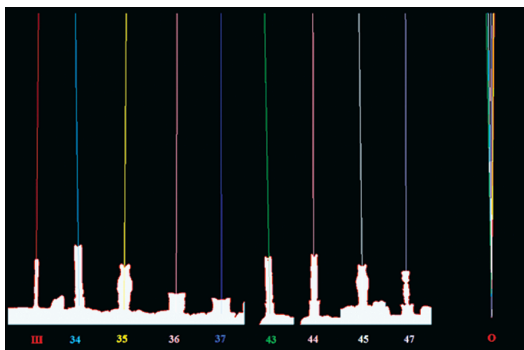


Рис. 9. Угловые расхождения осей имплантатов от оси опорного штифта в сагиттальной плоскости (эксперимент с применением дентальной навигационной системы).

Здесь и на рис. 10: Ш – ось опорного штифта; О – оси имплантатов; местоположение имплантата в гребне нижней челюсти 34, 35, 36, 37, 43, 44, 45, 47.

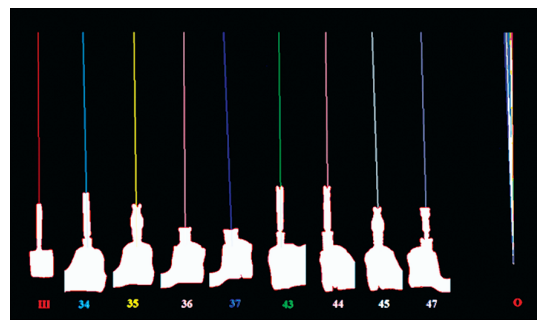


Рис. 10. Угловые расхождения осей имплантатов от оси опорного штифта во фронтальной плоскости (эксперимент с применением дентальной навигационной системы).

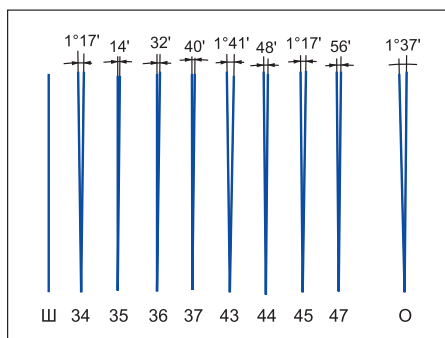


Рис. 11. Угловые расхождения осей имплантатов от оси опорного штифта в сагиттальной плоскости (эксперимент с применением дентальной навигационной системы).

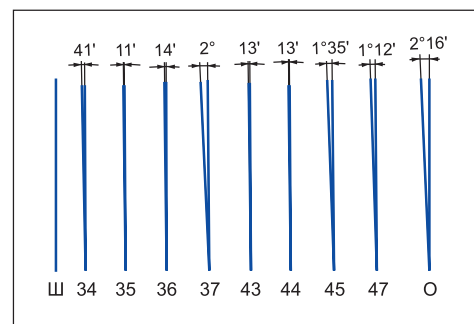


Рис. 12. Угловые расхождения осей имплантатов от оси опорного штифта во фронтальной плоскости (эксперимент с применением дентальной навигационной системы).