

- ercise in rats // *Respir Physiol.* – 1989. – № 75 (3). – P. 309-25.
9. Green M.K., Rani C.S., Joshi A., Martinez P.A., Frazer A., Strong R., Morilak DA. Prenatal stress induces long term stress vulnerability, compromising stress response systems in the brain and impairing extinction of conditioned fear after adult stress // *Neuroscience.* – 2011. – № 192. – P. 438-51.
10. Gordon C.J., Yang Y., Gray L.E. Jr. Autonomic and behavioral thermoregulation in golden hamsters exposed perinatally to dioxin // *Toxicol. Appl. Pharmacol.* – 1996. – № 137 (1) – P. 120-5.
11. Guo A., Nappi R.E., Criscuolo M., Ficarra G., Amram A., Trentini G.P., Petraglia F., Genazzani A.R. Effect of chronic intermittent stress on rat pregnancy and postnatal development // *Eur. J. Obstet. Gynecol. Reprod. Biol.* – 1993. – № 51 (1). – P. 41-5.
12. Malik S.S., Fewell J.E. Thermoregulation in rats during early postnatal maturation: importance of nitric oxide // *Am. J. Physiol. Regul. Integr. Comp. Physiol.* – 2003. – № 285 (6). – P. 1366-72.
13. Naumenko E.V., Maslova LN. Stress in early ontogenesis and reactivity of hypothalamo-pituitary-adrenal system in adult rats // *Endocrinol. Exp.* – 1985. – № 19 (3). – P. 171-8.
14. Qi B.Q., Beasley S.W. Stages of normal tracheo-bronchial development in rat embryos: resolution of a controversy // *Dev. Growth. Differ.* – 2000.
15. Tazumi T., Hori E., Uwano T., Umeno K., Tanebe K., Tabuchi E., Ono T., Nishijo H. Effects of prenatal maternal stress by repeated cold environment on behavioral and emotional development in the rat offspring // *Behav. Brain. Res.* – 2005.
16. Volodina M.A., Sebentsova E.A., Levitskaia N.G., Kamenski A.A. Study of long-lasting effects of acute prenatal stress induced forced swimming // *Zh. Vyssh. Nerv. DeiatIm. I.P. Pavlova.* – 2010. – № 60 (6). – P. 730-9.

**Координаты для связи с авторами:** Целуйко Сергей Семенович – д-р мед. наук, профессор, заведующий кафедрой гистологии, эмбриологии, цитологии АГМА, тел.: 8-(4162)-31-90-20, +7-914-555-35-54, e-mail: agma@nm.ru; Гордиенко Елена Николаевна – д-р мед. наук, профессор кафедры биологии АГМА; Колесников Сергей Иванович – д-р мед. наук, профессор, академик РАН.



УДК 616.24-092.9:599.323.4-053.37:615-015:541.515

Б. Я. Рыжавский<sup>1</sup>, О. А. Лебедько<sup>1,2</sup>

## ЭКСПЕРИМЕНТАЛЬНАЯ МОДЕЛЬ ПОЛУЧЕНИЯ ЛЕГКИХ С ГИАЛИНОВЫМИ МЕМБРАНАМИ

<sup>1</sup>Дальневосточный государственный медицинский университет,  
680000, ул. Муравьева-Амурского, 35, тел. 8-(4212)-32-63-93, e-mail: nauka@mail.fesmu.ru;  
<sup>2</sup>Хабаровский филиал ФГБУ «Дальневосточный научный центр физиологии и патологии дыхания»  
СО РАН – НИИ охраны материнства и детства,  
680022, ул. Воронежская, 49, корп. 1, e-mail: iomid@yandex.ru, г. Хабаровск

### Резюме

Исследованы легкие 14-суточных крыс, которым в возрасте 1, 2 и 3 суток ежедневно, внутривенно вводили блеомицин (в дозе 1мг/кг). Воздействие блеомицина обусловило изменение структуры и свободнорадикального статуса легких: формирование гиалиновых мембран в альвеолах на фоне локального оксидативного стресса. В части случаев выявлены очаги ателектазов, а также микрокисты, образованные из расширенных альвеол и альвеолярных ходов. В интерстициальной ткани легких наблюдались периваскулярный и перибронхиальный отек, утолщение адвентициальных оболочек сосудов и бронхов, местами – их фиброз. Таким образом, предлагаемая экспериментальная модель адекватно воспроизводит морфологические и биохимические изменения в легких, характерные для болезни гиалиновых мембран, и может быть использована для изучения механизмов формирования, профилактики и терапии данной патологии.

**Ключевые слова:** гиалиновые мембраны, свободно радикальное окисление, легкие, экспериментальная модель, блеомицин.

EXPERIMENTAL MODELING OF LUNGS WITH HYALINE MEMBRANES

<sup>1</sup>Far Eastern State Medical University;

<sup>2</sup>Khabarovsk Facility of FSBI FSC PPR SB RAMS – Scientific research institute of Mother and Child Care, Khabarovsk

Summary

We studied the lungs of 14-day-old rats, which were injected bleomycin (1 mg/ kg, i. p., daily) on 1-, 2- and 3-day of age. Injections of bleomycin damaged the structure and free radical status in the lungs. Hyaline membrane in the alveoli on the background of local oxidative stress has been identified. Atelectasis and microcysts (formed from extended alveoli and alveolar ducts) were founded. Perivascular and peribronchial edema, adventitial thickening of vessels and bronchi, in some cases – their fibrosis, have been discovered. Thus, the proposed experimental model correctly reflects lung tissue morphological and biochemical changes during the clinical course of hyaline membrane disease in children. Therefore, the model can be used to study the mechanisms of formation, prevention and treatment of this disease.

*Key words:* hyaline membranes, free radical oxidation, lung, experimental model, bleomycin.

Одним из тяжелых и распространенных заболеваний новорожденных является синдром дыхательных расстройств (респираторный дистресс-синдром). Он включает в себя патологические изменения в легких, возникающие у детей первых двух суток жизни, нередко заканчивается летальным исходом или приводит к развитию бронхолегочной дисплазии. Важнейшими факторами риска развития синдрома являются незрелость органа, обусловленная недоношенностью, а также применение искусственной вентиляции легких (ИВЛ) [1-4, 8, 9, 11, 12]. Следует отметить, что не только анатомическая, но и биохимическая незрелость легочных структур создают предпосылки для повреждающего действия кислорода при ИВЛ. Прежде всего, это касается сниженного уровня высоко- и низкомолекулярных антиоксидантов, на фоне которого развивается оксидативный стресс, сопровождающийся повреждением различных молекулярно-клеточных структур [14]. Одним из существенных механизмов, определяющих тяжесть последствий синдрома дыхательных расстройств, является формирование гиалиновых мембран (ГМ), которые нарушают функционирование аэрогематического барьера и являются важным патогенетическим фактором дальнейшего развития бронхолегочной дисплазии. Согласно [12] ГМ являются компонентом преморбидных изменений при данной патологии. Они образуются из белков плазмы крови, компонентов сурфактанта, включают в себя некротизированные альвеолоциты, в них могут встречаться клетки амниотической жидкости. ГМ обнаружены в легких 47% умерших новорожденных с экстремально низкой массой тела. Структура ГМ разнообразна. Они могут иметь «типичное» строение и выстилать расширенные альвеолы или быть «обтурирующими», закрывающими просвет нефункционирующих альвеол, полностью заполняющими мелкие альвеолы. ГМ могут быть гомогенными, имеющими прерывистый вид, слоистыми, комковатыми [1]. У новорожденных, проживших 49–72 часа ГМ имеют фрагментарный характер, у проживших 97–120 и более часов редкие фрагментированные мембраны обнаруживаются в мелких и средних альвеолах [2]. Данные литературы позволяют считать, что ГМ являются маркером и важным патогенетическим фактором поражения легких, способного приводить к тяжелым последствиям в перинатальном периоде онтогенеза, а также к нарушениям последующего развития органа.

Вышеизложенное обосновывает целесообразность разработки экспериментальных моделей болезни ГМ. Настоящая работа посвящена оценке возможности формирования ГМ в легких посредством введения новорожденным животным (крысам) блеомицина. Основанием для этого послужили факты, свидетельствующие о способности данного противоопухолевого антибиотика повреждать легочную ткань, в частности, альвеолоциты, а также приводить в последующем к бронхолегочной дисплазии, пневмофиброзу [5, 10, 13, 15].

*Цель исследования* – изучение влияния введения блеомицина новорожденным крысам на структуру и свободнорадикальный статус легких животных по достижении ими возраста 14 суток.

Материалы и методы

Эксперимент поставлен на 12 крысах, которым в возрасте 1, 2 и 3 суток интраперитонеально введен блеомицин (1 мг/кг). Животных забивали декапитацией, легкие фиксировали в жидкости Карнуа, заливали в парафин. Срезы толщиной 7 мкм окрашивали гематоксилином и эозином. Контролем служили интактные животные (12 штук).

Свободнорадикальный статус легких оценивали методом хемилюминесценции (ХМЛ). Регистрацию ХМЛ в гомогенатах легких осуществляли по методикам, описанным ранее [7]. Определяли: Ssp – интенсивность генерации свободных радикалов; h – содержание гидроперекисей липидов; Sind-1 – скорость образования перекисных радикалов; Sluc – генерацию супероксиданион радикала; H и Sind-2 – показатели, величины которых обратно коррелируют с перекисной резистентностью и активностью антиоксидантной антирадикальной защиты, соответственно. Интенсивность ХМЛ, измеренную в милливольтгах, рассчитывали на 1 г влажной ткани, взятой во время забоя животных, и выражали в относительных единицах. Статистическую обработку результатов проводили с помощью t критерия Стьюдента в программе «Statistica 6.0». Различия между группами считали достоверными при  $p < 0,05$ .

Результаты и обсуждение

Примененная доза блеомицина оказала выраженное общетоксическое действие, привела к гибели 4 из 12 крысят (33,3%). Изучение легких выявило, что



введение блеомицина привело к образованию ГМ, количество которых варьировало в легких разных животных. В альвеолах выявлялись оксифильно окрашенные ГМ. Большая часть ГМ имела гомогенную структуру и прилежала к стенкам альвеол. Реже они были хлопьевидными. Кроме того, ГМ обнаруживались также в просветах некоторых бронхов, при этом контактировали с их выстилкой (рис. 1-3).

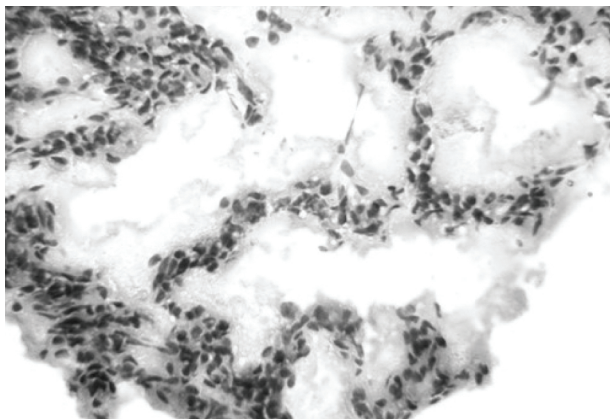


Рис. 1. Гиалиновые мембраны в альвеолах. Окраска гематоксилином и эозином. Увеличение 10×40

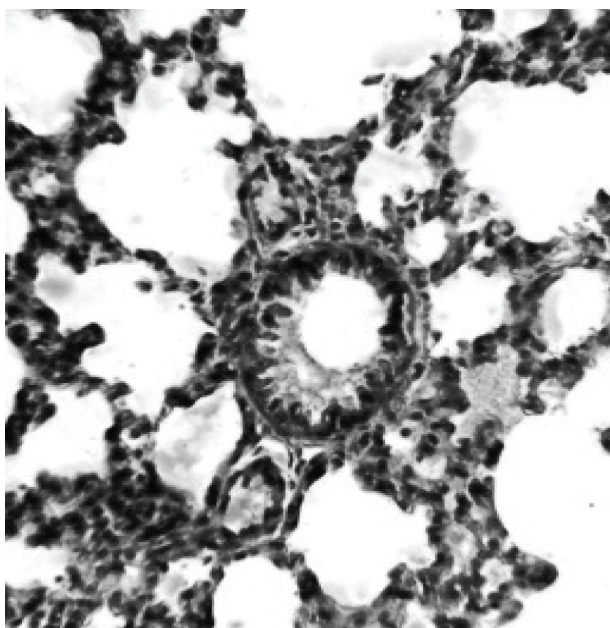


Рис. 2. Гиалиновые мембраны в альвеолах и мелком бронхе. Окраска гематоксилином и эозином. Увеличение 10×40

ченными стенками. При этом можно отметить, что подобные различия характера изменений альвеол описаны в легких детей при разных формах бронхолегочной дисплазии: «классической» и «новой», отличающихся разной продолжительностью болезни и проводившимся лечением [6]. Одной из структур, выявлявшихся в легких подопытных крыс, были микрокисты, образованные из расширенных альвеол и альвеолярных ходов. Они имели неправильную форму, некоторые были заполнены оксифильным содержимым, а на их стенках обнаруживались ГМ (рис. 4). В интерстициальной ткани легких наблюдались периваскулярный и перибронхиальный отек, утолщение адвентициальных оболочек сосудов и бронхов, местами – их фиброз (рис. 5).

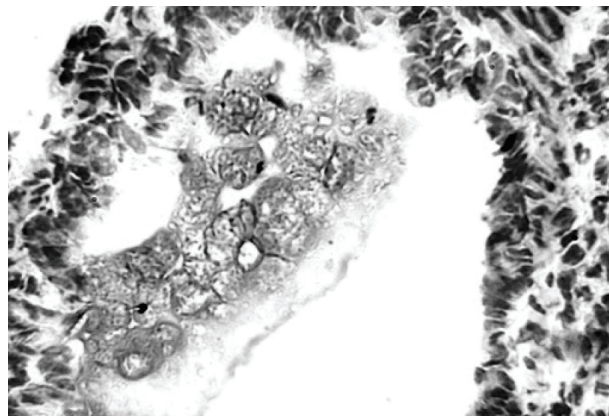


Рис. 3. Гиалиновые мембраны в просвете мелкого бронха. Окраска гематоксилином и эозином. Увеличение 10×40




Рис. 4. Микрокиста, содержащая гиалиновые мембраны. Окраска гематоксилином и эозином. Увеличение 10×10

Данные литературы свидетельствуют, что деградация ГМ происходит в течение нескольких суток после их образования [2]. Учитывая, что повреждающее действие блеомицина продолжается довольно длительно [5, 10], можно предполагать, что выявление ГМ в легких подопытных крысят через 10 суток после последнего введения препарата, обусловлено как продолжающимся повреждением альвеолоцитов препаратом, так и неполным распадом ГМ, образовавшихся непосредственно после введения блеомицина.

Изучение гистологических препаратов выявило также утолщение межальвеолярных перегородок, очаги ателектазов. В других участках срезов легких наблюдались растяжение альвеол, альвеолярных ходов, обнаруживались резко увеличенные альвеолы с истон-

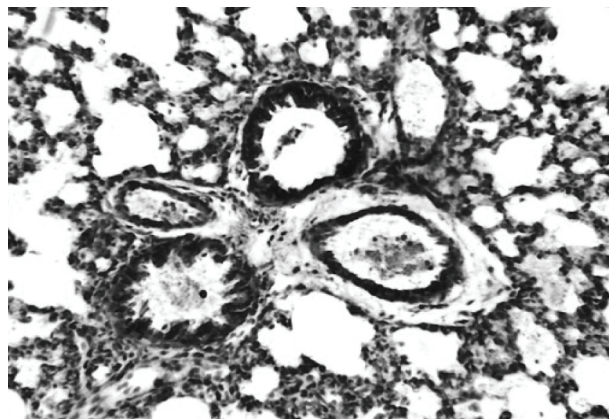


Рис. 5. Гипертрофия интерстициальной ткани, периваскулярный отек. Окраска гематоксилином и эозином. Увеличение 10×10

Результаты ХМЛ-анализа свидетельствовали, что при воздействии блеомицина важным патофизиологическим механизмом формирования ГБ является дискоординация локального редокс-метаболизма – смещение равновесия в системе «генерация-детоксикация» свободных радикалов в сторону гиперпродукции свободных радикалов и метаболитов свободнорадикального окисления. В легких крыс, подвергнутых воздействию блеомицина, все исследуемые ХМЛ-показатели достоверно превышали контрольные уровни: Ssp – в 2,6 раза ( $0,105 \pm 0,008$  отн. ед. vs.  $0,277 \pm 0,018$  отн. ед.,  $p < 0,05$ ), h – в 2,8 раза ( $0,73 \pm 0,05$  отн. ед. vs.  $2,06 \pm 0,12$  отн. ед.,  $p < 0,05$ ), Sind-1 – в 3,0 раза ( $0,87 \pm 0,06$  отн. ед. vs.  $2,64 \pm 0,17$  отн. ед.,  $p < 0,05$ ), Sluc – в 2,8 раза ( $0,092 \pm 0,006$  отн. ед. vs.  $0,256 \pm 0,015$  отн. ед.,  $p < 0,05$ ), Sind-2 – в 3,0 раза ( $2,56 \pm 0,12$  отн. ед. vs.  $7,88 \pm 0,32$

отн. ед.,  $p < 0,05$ ), H – в 2,9 раза ( $1,62 \pm 0,09$  отн. ед. vs.  $4,73 \pm 0,20$  отн. ед.,  $p < 0,05$ ). Таким образом, трехкратное введение новорожденным крысам блеомицина обусловило целый ряд изменений структуры и свободнорадикального статуса легких. Они включали в себя, в частности, повреждения респираторных отделов органа на фоне оксидативного стресса, проявлявшиеся формированием в альвеолах ГМ. Учитывая патогенетическую роль этих изменений в патологии легких новорожденных, можно полагать, что примененное в работе воздействие может рассматриваться как возможный подход для моделирования болезни гиалиновых мембран. Рассматриваемая модель имеет и другие достоинства, в частности, моделирует гипертрофию и фиброз интерстициальной ткани, формирование кист.

#### Литература

1. Глуховец Б.И., Гайворонский И.В., Белоусова Н.А., Пахаленко Д.В. Патогенетические особенности синдрома дыхательных расстройств у новорожденных с экстремально низкой массой тела // Архив патологии. – 2005. – Т. 67, № 4. – С. 3-5.
2. Голубев А.М., Перепелица С.А., Смердова Е.Ф. и др. Изменения легких у недоношенных новорожденных с болезнью гиалиновых мембран // Общая реаниматология. – 2009. – Т. 5, № 2. – С. 5-11.
3. Голубев А.М., Мороз В.В., Сундуков А.В. Патогенез острого дистресс-синдрома // Общая реаниматология. – 2012. – Т. 8, № 4. – С. 13-21.
4. Гребенников В.А., Гаркуша В.Е., Геппе Н.А. Оценка эффективности ингаляций будесонида, применяемого для профилактики бронхолегочной дисплазии у недоношенных детей с различным гестационным возрастом // Пульмонология. – 2007. – № 4. – С. 7-11.
5. Дыгай А.М., Скурихин Е.Г., Ермакова Н.Н. и др. Антифибротический эффект нейролептика и иммобилизированной гиалуронидазы при совместном назначении в условиях пневмофиброза // Бюллетень экспериментальной биологии и медицины. – 2012. – Т. 154, № 9. – С. 312-316.
6. Игнатъева А.В., Гаймоленко И.Н., Баранчугова Л.М., Панченко А.С. Патоморфология легких при бронхолегочной дисплазии // Дальневосточный медицинский журнал. – 2012. – № 4. – С. 63-66.
7. Лебедько О.А., Рыжавский Б.Я., Задворная О.В. Свободнорадикальный статус неокортекса белых крыс и его модификация экзогенными производными тестостерона // Дальневосточный медицинский журнал. – 2011. – № 4. – С. 95-99.
8. Овсянников Д.Ю., Давыдова И.В. Бронхолегочная дисплазия: вопросы терминологии и классификация // Российский педиатрический журнал. – 2008. № 2. – С. 18-23.

9. Овсянников Д.Ю., Кузьменко Л.Г., Гераськина В.П. и др. Частота бронхолегочной дисплазии в структуре респираторных заболеваний на различных этапах медицинской помощи детям и современные показатели летальности // Педиатрия. – 2009. – Т. 87, № 3. – С. 155-159.
10. Рыжавский Б.Я., Лебедько О.А., Демидова О.В. Влияние введения блеомицина крысам в конце молочного периода на структуру легких и свободнорадикальное окисление в них (отсроченные последствия) // Дальневосточный медицинский журнал. – 2013. – № 2. – С. 81-84.
11. Самохин П.А., Цветкова Ю.В. Морфологические проявления бронхолегочной дисплазии новорожденных и клеточное обновление в легких при ней // Архив патологии. – 2010. – Т. 72, № 1. – С. 30-32.
12. Самохин П.А., Цветкова Ю.В. Бронхолегочная дисплазия новорожденного: морфогенез, морфологическая диагностика // Архив патологии. – 2008. – Т. 70, № 4. – С. 37-42.
13. McNamara P.J., Murthy, Kantores C. Acute vasodilator effect of Rho-kinase inhibitors in neonatal rats with pulmonary hypertension unresponsive nitric oxide // J. Physiol. Lung. Cell. Mol. Physiol. – 2008. – Vol. 294, № 2. – P. 205-213.
14. Shaffer T.H., Alapati D., Greenspan J.S., Wolfson M.R. Neonatal non-invasive respiratory support: physiological implications // Pediatr. Pulmonol. – 2012. – Vol. 47, № 9. – P. 837-847.
15. Tourneux P., Markham N., Seedorf, et al. Inhaled nitric oxide improves lung structure and pulmonary hypertension in model bleomycin-induced bronchopulmonary dysplasia in neonatal rats // Am. J. Physiol. Lung. Cell. Mol. Physiol. – 2009. – Vol. 296, № 2. – P. 1103-1111.

#### Literature

1. Glukhovets B.I., Gayvoronskiy I.V., Belousova N.A., et al. Pa-togenetic features of respiratory distress syndrome in neonates with extremely low body weight // Arch. Pathology. – 2005. – Vol. 67, № 4. – С. 3-5.
2. Golubev A.M., Perepelitsa S.A., Smerdova E.F., et al. Changes of lungs in preterm infants with hyaline mem-

- brane disease // Comm. reanimatology. – 2009. – Vol. 5, № 2. – P. 5-11.
3. Golubev A.M., Moroz V.V., Sundukov A.V. Pathogenesis of acute distress syndrome // Comm. reanimatology. – 2012. – Vol. 8, № 4. – P. 13-21.



4. Grebennikov V.A., Garkusha V.E., Geppe N.A. Evaluating the effectiveness of inhaled budesonide, used for the prevention of bronchopulmonary dysplasia in premature infants with different gestational age // *Pulmonology*. – 2007. – № 4. – P. 7-11.
5. Dygai A.M., Skurihin E.G., Ermakova N.N. et al. Antifibrotic effect of combined treatment with neuroleptic drug and immobilized hyaluronidase in pulmonary fibrosis // *Bulletin of Experimental Biology and Medicine*. 2012. – Vol. 154, № 9. – P. 312-316.
6. Ignatieva A.V., Gaymolenko I.N., Baranchugova L.M., Panchenko A.S. The pathomorphology of lungs with bronchopulmonary dysplasia // *Far East medical J.* – 2012. – № 4. – P. 63-66.
7. Lebedko O.A., Ryzhavskii B.Ya., Zadvornaya O.V. Free radical status of neocortex of albino rats and its modification by exogenous testosterone's derivatives // *Far East medical J.* – 2011. – № 4. – P. 95-99.
8. Ovsyannikov D.Y., Davydova I.V. Bronchopulmonary dysplasia: problems of terminology and classification // *Russian Journal of Pediatrics*. – 2008. – № 2. – P. 18-23.
9. Ovsyannikov D.Y., Kuzmenko L.G., Geras'kina V.P., et al. Frequency of bronchopulmonary dysplasia in the structure of respiratory diseases at different stages of medical care for children and modern mortality rates // *Pediatrics* – 2009. – Vol. 87, № 3. – P. 155-159.
10. Ryzhavskii B.Ya., Lebedko O.A., Demidova O.V. The effect of introduction of bleomycin on lungs structure and free radical oxidation in rats at the end of the dairy period (the delayed consequences) // *Far Eastern Medical Journal*. – 2013. – № 2. – P. 81-84.
11. Samohin P.A., Tsvetkova Y.V. Morphological manifestations of neonatal bronchopulmonary dysplasia and cell renewal in the lung // *Arch. Pathology*. – 2010. – Vol. 72, № 1. – C. 30-32.
12. Samohin P.A., Tsvetkova Y. V. Bronchopulmonary dysplasia of the newborn: morphogenesis, morphological diagnosis // *Arch. Pathology*. – 2008. – Vol. 70, № 4. – P. 37-42.
13. McNamara, P.J., Murthy, Kantores C. Acute vasodilator effect of Rho-kinase inhibitors in neonatal rats with pulmonary hypertension unresponsive nitric oxide // *J. Physiol. Lung Cell Mol. Physiol.* – 2008. – Vol. 294, № 2. – P. 205-213.
14. Shaffer T.H., Alapati D., Greenspan J.S., Wolfson M.R. Neonatal non-invasive respiratory support: physiological implications // *Pediatr. Pulmonol.* – 2012. – Vol. 47, № 9. – P. 837-847.
15. Tourneux P., Markham N., Seedorf et al. Inhaled nitric oxide improves lung structure and pulmonary hypertension in model bleomycin-induced bronchopulmonary dysplasia in neonatal rats // *Am. J. Physiol. Lung Cell Mol. Physiol.* – 2009. – Vol. 296, № 2. – P. 1103-1111.

**Координаты для связи с авторами:** Рыжавский Борис Яковлевич – д-р мед. наук, профессор, заведующий кафедрой гистологии, цитологии и эмбриологии ДВГМУ, тел. 8-(4212)-32-63-93; Лебедько Ольга Антоновна – д-р мед. наук, заведующая лабораторией комплексных методов исследования бронхолегочной и перинатальной патологии Хабаровского филиала ФГБУ «ДНЦ ФПД» СО РАМН – НИИ охраны материнства и детства, ведущий научный сотрудник ЦНИЛ ДВГМУ, тел. +7-914-542-70-61.



УДК 612.015.11:616.-36-053.31:599.324.3-092.9.001.8

О. Г. Пинаева<sup>1</sup>, О. А. Лебедько<sup>1,2</sup>, Е. Н. Сазонова<sup>1</sup>

## ВЛИЯНИЕ ОPIOИДНЫХ ПЕПТИДОВ НА НЕКОТОРЫЕ ПОКАЗАТЕЛИ ТКАНЕВОГО ГОМЕОСТАЗА ПЕЧЕНИ НОВОРОЖДЕННЫХ БЕЛЫХ КРЫС

<sup>1</sup>Дальневосточный государственный медицинский университет,  
680000, ул. Муравьева-Амурского, 35, тел. 8-(4212)-32-63-93, e-mail: nauka@mail.fesmu.ru;  
<sup>2</sup>Хабаровский филиал ФГБУ «Дальневосточный научный центр физиологии и патологии дыхания»  
СО РАМН – НИИ охраны материнства и детства,  
680022, ул. Воронежская, 49, корп. 1, e-mail: iomid@yandex.ru, г. Хабаровск

### Резюме

Изучали влияние пептидных лигандов опиоидных рецепторов даларгина, седатина и безаргининового аналога седатина на тканевой гомеостаз печени новорожденных белых крыс. Исследовали ДНК-синтетическую активность гепатоцитов; количество ядрышек в ядрах гепатоцитов; процессы свободнорадикального окисления в ткани печени 7-суточных животных после пятикратного (с 2-х по 6-е сутки жизни) введения пептидов в дозе 100 мкг/кг. Воздействие исследуемых веществ не оказывало влияния на процессы синтеза ДНК в ткани печени. Смешанные агонисты  $\mu/\delta$ -ОР даларгин и седатин достоверно увеличивали количество ядрышек в ядрах гепатоцитов. Седатин