

ЭФФЕКТИВНОСТЬ ТЕЛМИСАРТАНА В ЛЕЧЕНИИ БОЛЬНЫХ ХРОНИЧЕСКИМ ЛЕГОЧНЫМ СЕРДЦЕМ

И.Г.Меньшикова, М.В.Мальчиц, Ю.В.Квасникова, Н.В.Лоскутова, И.В.Скляр

Амурская государственная медицинская академия Минздравсоцразвития РФ, 675000, г. Благовещенск, ул. Горького, 95

РЕЗЮМЕ

Цель исследования – изучить эффективность влияния антагониста рецепторов ангиотензина II телмисартана на состояние легочно-сердечной и церебральной гемодинамики у больных хронической обструктивной болезнью легких (ХОБЛ), осложненной хроническим легочным сердцем. 30 больным ХОБЛ на разных стадиях формирования хронического легочного сердца (ХЛС) для коррекции легочно-сердечной и церебральной гемодинамики в состав комплексной терапии был включен телмисартан (Micardis®, Boehringer Ingelheim, Германия) в дозе 40 мг/сут. 1 группу составили 15 больных ХОБЛ с компенсированным ХЛС, 2 группу – 15 пациентов с декомпенсированным ХЛС. В результате 6-месячного проспективного исследования установлено, что применение телмисартана в лечении больных ХОБЛ способствует снижению давления в легочной артерии, уменьшению объемных показателей правого желудочка, увеличению фракции выброса правого желудочка. В 1 группе наиболее выраженный эффект наблюдался через 6 месяцев лечения, у больных этой группы зарегистрирована нормализация систолического давления в легочной артерии относительно исходных значений, уменьшились конечно-диастолический ($p=0,001$) и конечно-систолический ($p=0,001$) объемы правого желудочка, увеличилась фракция выброса правого желудочка ($p=0,02$). У больных 2 группы на фоне лечения телмисартаном отмечалось улучшение показателей легочно-сердечной гемодинамики, характеризующееся снижением систолического давления в легочной артерии ($p=0,05$), уменьшением конечно-диастолического ($p=0,02$) и конечно-систолического ($p=0,02$) объемов правого желудочка, увеличением фракции выброса правого желудочка относительно исходных значений. Вместе с тем, у больных этой группы не наблюдалось нормализации данных показателей к 6 месяцу терапии телмисартаном. Позитивное влияние на состояние магистральных артерий головы у пациентов с ХОБЛ сопровождалось снижением процессов сосудистого ремоделирования, повышением линейной скорости кровотока на экстра- и интракраниальном уровне. Более выраженный клинический эффект был достигнут при использовании телмисартана в комплексной терапии больных ХОБЛ на стадии компенсированного ХЛС.

Ключевые слова: хроническая обструктивная болезнь легких, хроническое легочное сердце, легочно-сердечная и церебральная гемодинамика, сосудистое ремоделирование магистральных артерий головы, телмисартан.

SUMMARY

TELMISARTAN EFFECTIVENESS IN THE TREATMENT OF PATIENTS WITH CHRONIC COR PULMONALE

I.G.Men'shikova, M.V.Mal'chits, Yu.V.Kvasnikova, N.V.Loskutova, I.V.Sklyar

Amur State Medical Academy, 95 Gor'kogo Str., Blagoveshchensk, 675000, Russian Federation

The aim of the research is to study the effectiveness of the influence of telmisartan angiotensin II receptor antagonist on the state of pulmonary-heart and cerebral hemodynamics in patients with chronic obstructive pulmonary disease (COPD), complicated with chronic cor pulmonale (CCP). Telmisartan (Micardis®, Boehringer Ingelheim, Germany) in the doze of 40 mg/day was added into the complex therapy of 30 patients with COPD at different stages of CCP formation for the correction of pulmonary-heart and cerebral hemodynamics. After 6-month prospective study it was found out that the use of telmisartan in the treatment of COPD patients leads to the decrease of pressure in the pulmonary artery, lowering of volume parameters of the right ventricle and the increase of the ejection fraction of the right ventricle. In the first group the most obvious effect was observed in 6 months of treatment. The patients of this group were registered to have the normalization of systolic pressure in the pulmonary artery in comparison with the initial values, the decrease of end-diastolic ($p=0.001$) and end-systolic ($p=0.001$) volumes of the right ventricle, the increase of the ejection fraction of the right ventricle ($p=0.02$). The patients of the second group due to the treatment with telmisartan had pulmonary-heart hemodynamics parameters improvement characterized by the drop of systolic pressure in the pulmonary artery ($p=0.05$), the decrease of end-diastolic ($p=0.02$) and end-systolic ($p=0.02$) volumes of the right ventricle, the increase of the ejection fraction of the right ventricle in comparison with the initial values. At the same time the patients of this group did not have the normalization of these parameters by the 6th month of telmisartan therapy. The positive influence on the state of main head arteries in COPD patients was concomitant with the decrease of vascular remodeling processes, the increase of the linear blood flow velocity at extra- and intracranial levels. A more obvious clinical effect was achieved at the use of temisartan in the complex therapy of COPD patients at the stage of compensated CCP.

Key words: chronic obstructive pulmonary disease, chronic cor pulmonale, pulmonary-heart and cerebral hemodynamics, vascular remodeling of main head arteries, telmisartan.

Хроническая обструктивная болезнь легких (ХОБЛ) занимает одно из лидирующих мест среди причин инвалидизации и смертности больных [1, 7]. В настоящее время ХОБЛ рассматривается как заболевание с системными проявлениями, при котором в патологический процесс вовлекаются многие органы и системы, в том числе и центральная нервная система [2, 4]. В связи с этим безусловный интерес представляет изучение соотношений легочно-сердечной и церебральной гемодинамики у больных ХОБЛ в зависимости от стадии хронического легочного сердца (ХЛС) [1, 2].

Важнейшим фактором патогенеза хронической сердечной недостаточности при ХЛС считается повышенная активность ренин-ангиотензин-альдостероновой системы. Основным механизмом действия блокаторов рецепторов ангиотензина II является блокада АТ1-рецепторов, приводящая к «выключению» патологических эффектов ангиотензина II, снижению продукции супероксидных радикалов, уменьшению связывания NO, его накоплению и замедлению процессов апоптоза в эндотелиальных клетках и ремоделирования сосудистой стенки и миокарда [5, 6].

Одним из представителей класса антагонистов рецепторов ангиотензина II является селективный АТ1-блокатор телмисартан (Micardis®, Boehringer Ingelheim, Германия). Телмисартан проникает в ткани, блокируя не только системную, но и местную (тканевую) ренин-ангиотензин-альдостероновую систему. Стимуляция АТ1-рецепторов активирует клеточную гипертрофию и фиброз, а блокада АТ1-рецепторов в тканях способствует уменьшению поражения органов-мишеней [1, 3].

Целью нашего исследования явилось изучение эффективности влияния телмисартана на состояние легочно-сердечной и церебральной гемодинамики у больных ХОБЛ, осложненной ХЛС.

Материалы и методы исследования

В 6-месячном проспективном клиническом исследовании участвовали 30 больных ХОБЛ, осложненной ХЛС, в том числе 15 пациентов с компенсированным ХЛС (1 группа) и 15 больных с декомпенсированным ХЛС (2 группа). Контрольная группа состояла из 20 практически здоровых лиц. В комплексную терапию пациентам 1 и 2 групп включали телмисартан в дозе 40 мг/сут.

Группы пациентов были репрезентативны по полу и возрасту. Средний возраст больных составил $51,8 \pm 1,2$ года. Среди участников исследования преобладали мужчины – 24 человека (80%), женщин было 6 (20%). Анамнез курения составил $21,8 \pm 2,2$ пачка/лет. Всем больным проводилось полное клиническое обследование: основные клинико-биохимические показатели, функция внешнего дыхания, ЭКГ, газовый состав артериализованной крови, проводились фибробронхоскопия и рентгенография органов грудной клетки.

Комплексное обследование легочно-сердечной и церебральной гемодинамики проводили на ультразвуковом аппарате PHILIPS XD-11 XE (США) в М-, В-, доплеровском режимах и цветового картирования по-

токов. Объемы правого желудочка (ПЖ) определяли по методике R.A.Levine et al. (1984). Изучали объемные показатели ПЖ: конечно-систолический (КСО) и конечно-диастолический (КДО) объемы ПЖ и фракцию выброса (ФВ) ПЖ. Систолическое давление в легочной артерии (СДЛА) определяли по скорости струи трикуспидальной регургитации (постоянно-волновой доплер).

Анализировали максимальные (V_{max}), минимальные (V_{min}), средние ($TAMx$) скорости кровотока, пульсационный (PI) и резистивный (RI) индексы в общей (ОСА), внутренней (ВСА) и наружной сонных артериях, позвоночной (ПА) и средней мозговой (СМА) артериях. Состояние комплекса интима-медиа (КИМ) общих сонных артерий (КИМ ОСА) оценивали по следующим параметрам: толщина КИМ, диаметр (D) и отношение КИМ/D – интегральный показатель ремоделирования сосудистой стенки (индекс, характеризующий степень утолщения КИМ).

Обработку полученных данных производили согласно рекомендациям с использованием пакета программ Statistica 6.0. Проводилось определение средней арифметической величины (M), стандартной ошибки среднего значения (m). Применяли методы непараметрической статистики: U-критерий Манна-Уитни, T-критерий Вилкоксона. Достоверными считали различия показателей при $p < 0,05$.

Исследование одобрено Этическим комитетом Амурской государственной медицинской академии (протокол №4 от 01.06.2009 г.).

Результаты исследования и их обсуждение

При изучении легочно-сердечной гемодинамики у пациентов 1 группы зарегистрировано повышение СДЛА до $43,2 \pm 2,2$ мм рт. ст. ($p=0,01$), КДО ПЖ до $135,7 \pm 2,96$ мл ($p=0,01$) и КСО ПЖ до $61,2 \pm 2,87$ мл ($p=0,001$), снижение ФВ ПЖ до $50,2 \pm 2,08\%$ ($p=0,01$).

У больных с декомпенсированным ХЛС показатели СДЛА составили $48,3 \pm 3,02$ мм рт. ст. ($p=0,001$). Для больных 2 группы характерным явилось дальнейшее увеличение КДО ПЖ и КСО ПЖ до $142,2 \pm 4,02$ мл ($p=0,001$) и $82,1 \pm 3,78$ мл ($p=0,001$), соответственно, и снижение ФВ ПЖ до $41,5 \pm 1,84\%$ ($p=0,001$).

У пациентов 1 и 2 групп определялось замедление скорости кровотока на экстра- и интракраниальном уровне. В 1 группе установлено снижение V_{max} в СМА до $86,4 \pm 4,45$ см/с ($p=0,03$). Во 2 группе выявлено замедление V_{max} в СМА до $80,9 \pm 3,32$ см/с ($p=0,03$), в ПА до $23,9 \pm 2,64$ см/с ($p=0,03$) и ВСА до $39,16 \pm 3,28$ см/с ($p=0,03$).

При визуализации сосудистой системы магистральных артерий головы (МАГ) были выявлены признаки ремоделирования. Наблюдалось достоверное повышение PI ВСА и RI ВСА, соответственно, до $1,62 \pm 0,08$ и $0,73 \pm 0,02$ усл. ед. ($p=0,03$), PI ПА и RI ПА, соответственно, до $1,75 \pm 0,07$ и $0,82 \pm 0,02$ усл. ед. ($p=0,03$). Возраста PI ОСА и RI ОСА, соответственно, до $2,22 \pm 0,27$ и $0,96 \pm 0,05$ усл. ед. ($p=0,03$), отношение КИМ/D ОСА до $0,87 \pm 0,06$ усл. ед. ($p=0,03$). Отмечено нарастание степени ремоделирования в МАГ у больных с декомпенсированным ХЛС (рис. 1).

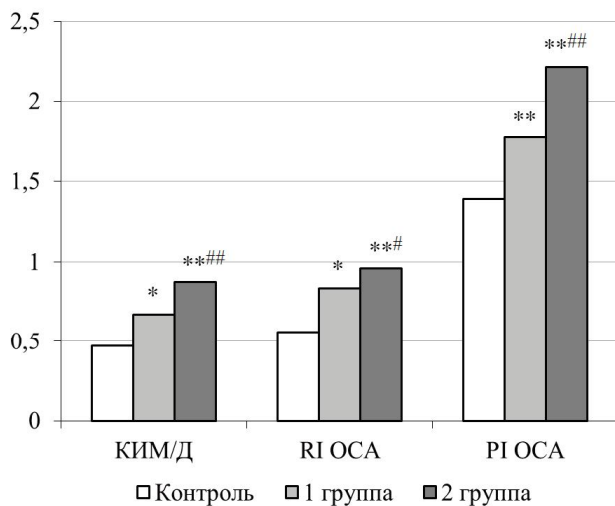


Рис. 1. Показатели структурно-функционального состояния общих сонных артерий у больных ХОБЛ на разных стадиях формирования ХЛС (усл. ед.).

Примечание: * – $p=0,04$, ** – $p=0,03$ – уровень статистической значимости различий показателей по сравнению с контрольной группой; # – $p=0,05$, ## – $p=0,02$ – по сравнению с 1 группой. U-критерий Манна-Уитни.

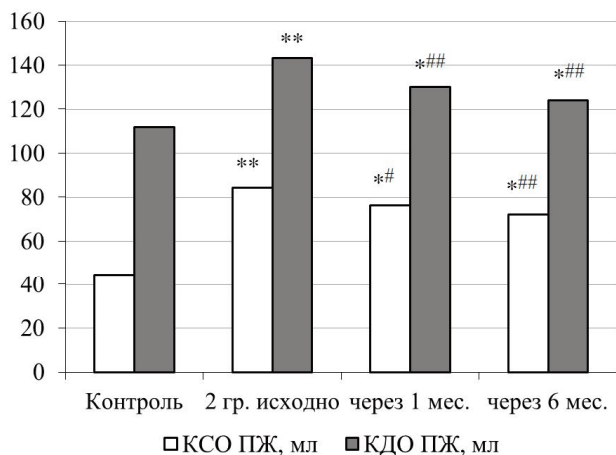


Рис. 2. Динамика изменений объемов правого желудочка у больных ХОБЛ на стадии декомпенсированного ХЛС под влиянием лечения.

Примечание: * – $p=0,01$, ** – $p=0,001$ – уровень статистической значимости различий показателей по сравнению с контрольной группой (U-критерий Манна-Уитни); # – $p=0,05$, ## – $p=0,02$ – по сравнению с исходными значениями (Т-критерий Вилкоксона).

В 1 группе при лечении телмисартаном у больных с компенсированным ХЛС показатели легочно-сердечной гемодинамики в целом нормализовались. К концу проспективного наблюдения значения СДЛА составили $28,7 \pm 1,13$ мм рт. ст. ($p=0,001$), уменьшились КСО ПЖ до $41,7 \pm 2,74$ мл ($p=0,001$) и КДО ПЖ до $114,7 \pm 2,78$ мл ($p=0,001$), ФВ ПЖ увеличилась до $61,3 \pm 1,67\%$ ($p=0,02$).

Во 2 группе отмечалось улучшение показателей легочно-сердечной гемодинамики. Выявлено снижение СДЛА до $43,9 \pm 3,04$ мм рт. ст. ($p=0,05$), уменьшение

КДО ПЖ до $123,9 \pm 3,83$ мл ($p=0,02$) и КСО ПЖ до $72,3 \pm 3,72$ мл ($p=0,02$), увеличение ФВ ПЖ до $51,7 \pm 1,81\%$ ($p=0,02$) относительно исходных значений. Вместе с тем нормализации данных показателей к 6 месяцу терапии не наблюдалось (рис. 2).

У больных 1 и 2 групп определялось уменьшение показателей сосудистого ремоделирования МАГ. Обращает внимание стойкость сосудистых изменений у пациентов с декомпенсированным ХЛС: пульсационный и резистивный индексы ПА, ВСА, ОСА и КИМ/Д ОСА оставались выше контрольных значений в динамике лечения (рис. 3).

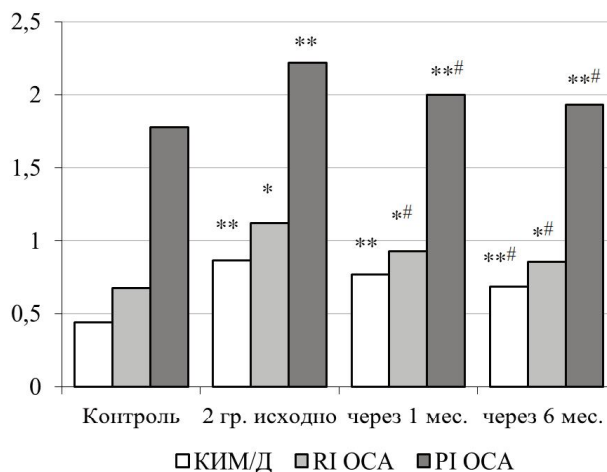


Рис. 3. Изменение показателей ремоделирования общих сонных артерий у больных ХОБЛ при декомпенсированном ХЛС под влиянием лечения (усл. ед.).

Примечание: * – $p=0,04$, ** – $p=0,03$ – уровень статистической значимости различий показателей по сравнению с контрольной группой (U-критерий Манна-Уитни); # – $p=0,05$ по сравнению с исходными значениями (Т-критерий Вилкоксона).

В обеих группах больных ХОБЛ установлено достоверное улучшение показателей линейной скорости кровотока на экстра- и интракраниальном уровне. Результаты данного исследования у пациентов с компенсированным ХЛС представлены на рисунке 4.

Во 2 группе у больных значения V_{max} , V_{min} , $TAMx$ в СМА возросли, соответственно, до $87,4 \pm 2,81$ см/с ($p=0,02$), $46,2 \pm 3,26$ см/с ($p=0,05$) и $59,9 \pm 3,22$ см/с ($p=0,05$). В ПА данные показатели составили $32,3 \pm 1,43$ см/с ($p=0,05$), $17,9 \pm 0,58$ см/с ($p=0,05$) и $26,8 \pm 1,06$ см/с ($p=0,05$), соответственно. Значения V_{max} , V_{min} , $TAMx$ во ВСА увеличились, соответственно, до $46,4 \pm 3,2$ см/с ($p=0,02$), $25,9 \pm 1,07$ см/с ($p=0,04$) и $32,1 \pm 1,99$ см/с ($p=0,04$).

Таким образом, включение телмисартана в комплексную терапию больным ХОБЛ, осложненной ХЛС, позволяет добиться значительного клинического эффекта. Учитывая регресс сердечной недостаточности и церебральных гемодинамических расстройств, в комплексное лечение больных ХОБЛ, осложненной ХЛС, целесообразно включать телмисартан в дозе 40 мг/сут. Своевременная коррекция выявленных нарушений улучшит течение и прогноз ХОБЛ.

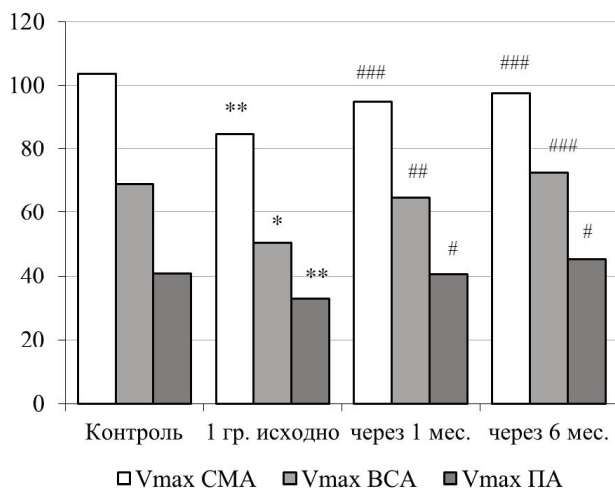


Рис. 4. Показатели линейной скорости кровотока на экстра- и интракраниальном уровне у больных с компенсированным ХЛС (см/с).

Примечание: * – p=0,04, ** – p=0,03 – уровень статистической значимости различий показателей по сравнению с контрольной группой (U-критерий Манна-Уитни); # – p=0,05, ### – p=0,02, #### – p=0,01 – по сравнению с исходными значениями (T-критерий Вилкоксона).

Выводы

1. Включение телмисартана в комплексную терапию больных ХОБЛ, осложненной ХЛС, способствует снижению давления в легочной артерии, увеличению фракции выброса ПЖ, уменьшению объемных показателей ПЖ.

2. Применение телмисартана в комплексном лечении больных ХЛС сопровождается улучшением линейной скорости кровотока на экстра- и интракраниальном уровне, снижением показателей сосудистого ремоделирования магистральных артерий головы.

3. Более выраженный клинический эффект достигается при использовании телмисартана в комплексной терапии больных ХОБЛ на стадии компенсированного ХЛС.

ЛИТЕРАТУРА

1. Авдеев С.Н. Хроническая обструктивная болезнь легких как системное заболевание // Пульмонология. 2007. №2. С.104–116.
 2. Квасникова Ю.В., Меньшикова И.Г., Лоскутова

Н.В. Коморбидные психопатологические расстройства у больных хронической обструктивной болезнью легких // Дальневост. мед. журн. 2011. №4. С.21–23.

3. Конради А.О. Микардис в ежедневной клинической практике: больше, чем просто снижение артериального давления // Артериальная гипертензия. 2011. Т.17. №2. С.128–132.

4. Предикторы прогрессирования недостаточности кровообращения у больных хронической обструктивной болезнью легких, осложненной хроническим легочным сердцем / И.Г.Меньшикова [и др.] // Дальневост. мед. журн. 2012. №2. С.21–24.

5. Шестакова М.В. Ренин-ангиотензин-альдостероновая система: эволюция представлений от открытия ренина до наших дней. Перспективы ее терапевтической блокады // Тер. арх. 2011. № 4. С.71–77.

6. Role of the renin-angiotensin system in the systemic microvascular inflammation of alveolar hypoxia / N.C.Gonzalez [et al.] // Am. J. Physiol. Heart Circ. Physiol. 2007. Vol.292, №5. P.2285–2294.

7. Aldosterone antagonism or synthase inhibition reduces end-organ damage induced by treatment with angiotensin and high salt / W.B.Lea [et al.] // Kidney Int. 2009. Vol.75, №9. P.936–944.

REFERENCES

1. Avdeev S.N. *Pul'monologiya* 2007; 2:104–116.
 2. Kvasnikova Yu.V., Men'shikova I.G., Loskutova N.V. *Dal'nevostochnyy meditsinskiy zhurnal* 2011;4:21-23.
 3. Konradi A.O. *Arterial'naya gipertenziya* 2011; 17(2):128–132.
 4. Men'shikova I.G., Loskutova N.V., Sundukova E.A., Kvasnikova Yu.V. *Dal'nevostochnyy meditsinskiy zhurnal* 2012; 2:21–24.
 5. Shestakova M.V. *Terapevticheskiy arkhiv* 2011; 4:71–77.
 6. Gonzalez N.C., Allen J., Schmidt E.J., Casillan A.J., Orth T., Wood J.G. Role of the renin-angiotensin system in the systemic microvascular inflammation of alveolar hypoxia. *Am. J. Physiol. Heart Circ. Physiol.* 2007; 292(5):H2285–2294.
 7. Lea W.B., Kwak E.S., Luther J.M., Fowler S.M., Wang Z., Ma J., Fogo A.B., Brown N.J. Aldosterone antagonism or synthase inhibition reduces end-organ damage induced by treatment with angiotensin and high salt. *Kidney Int.* 2009; 75(9):936–944.

Поступила 07.02.2013

Контактная информация

Ираида Георгиевна Меньшикова,

доктор медицинских наук, профессор, заведующая кафедрой пропедевтики внутренних болезней,

Амурская государственная медицинская академия,

675000, г. Благовещенск, ул. Горького, 95.

E-mail: iraidamenshikova@mail.ru

Correspondence should be addressed to

Iraida G. Men'shikova,

MD, PhD, Professor, Head of Department of Propaedeutics of Internal Medicine,

Amur State Medical Academy,

95 Gor'kogo Str., Blagoveshchensk, 675000, Russian Federation.

E-mail: iraidamenshikova@mail.ru