

ЭФФЕКТИВНОСТЬ ПРИМЕНЕНИЯ ДИНАМИЧЕСКОЙ ЭЛЕКТРОНЕЙРОСТИМУЛЯЦИИ ПОСЛЕ ЛАЗЕРНОЙ ГИНГИВЭКТОМИИ

Получение высокоэстетического результата пародонтологического лечения является одной из сложных задач современной стоматологии. Врачи-стоматологи располагают множеством методик и материалов, которые позволяют эффективно решать самые сложные клинические задачи [2]. Одним из методов восстановления эстетики зубного ряда в результате заболеваний пародонта является гингивэктомия – операция, проводимая с целью удлинения клинической коронки зуба, устранения глубоких пародонтальных карманов, для иссечения гипертрофированной десны после ортодонтического лечения с помощью брекет-системы [5, 6].

Современные лазерные технологии позволяют проводить коррекцию положения уровня десневого края минимально инвазивно, при этом достигая отличного эстетического результата. Лазерная гингивэктомия в комплексном лечении стоматологических больных сокращает сроки реабилитации, уменьшает послеоперационные болевые ощущения больного [2, 3, 4].

Включение физиотерапевтических факторов в комплексное лечение хирургических больных способствует улучшению микроциркуляции, регуляции нарушенного гомеостаза, активации защитных сил организма. Так, например, динамическая электронейростимуляция (ДЭНС) сочетается со всеми существующими методами лечения и широко используется в общемедицинской практике [1, 2].

Цель исследования – повышение эффективности проведения гингивэктомии у пациентов с гипертрофией десны и оптимизация их послеоперационного ведения.


Материалы и методы исследования

Клиническое исследование проведено с января 2013 по февраль 2015 года на базе терапевтиче-



Мандра Ю.В.

д.м.н., доцент, заведующая кафедрой пропедевтики и физиотерапии стоматологических заболеваний ГБОУ ВПО УГМУ, г. Екатеринбург



Жегалина Н.М.

к.м.н., доцент кафедры пропедевтики и физиотерапии стоматологических заболеваний ГБОУ ВПО УГМУ, г. Екатеринбург

Резюме

Получение высокоэстетического результата пародонтологического лечения является одной из сложных задач современной стоматологии. Лазерные технологии позволяют проводить микроинвазивные хирургические вмешательства на тканях пародонта. Применение динамической электронейростимуляции ускоряет заживление раневых поверхностей.

Ключевые слова: диодный лазер, динамическая электронейростимуляция, лечение заболеваний пародонта.

THE EFFECTIVENESS OF A DINAMIC ELECTRO-NEUROSTIMULATION AFTER LASER GINGIVECTOMY

Mandra J.V., Jegalina N.M., Svetlakova E.N., Nersesyan P.M.

The summary

Obtaining high esthetic results of periodontal treatment is one of the challenges of modern dentistry. Laser technology allows microinvasive surgery on periodontal tissues. The use of dinamic electroneurostimulation accelerates the healing of wound surfaces.

Keywords: diode laser, dinamic electroneurostimulation, treatment periodontal diseases.

**Светлакова Е.Н.**

к.м.н., ассистент
кафедры пропедевтики
и физиотерапии
стоматологических
заболеваний ГБОУ ВПО
УГМУ, г. Екатеринбург,
svet_anel11@mail.ru

**Нерсесян П.М.**

ассистент кафедры
хирургической
стоматологии
и челюстно-лицевой
хирургии ГБОУ ВПО
УГМУ, г. Екатеринбург

ского и хирургического отделений стоматологической поликлиники ГБОУ ВПО УГМУ Минздрава России (главный врач – к.м.н., доцент Т.Н. Стати).

В нем приняли участие 62 пациента с диагнозом гипертрофия десны (код МКБ-10 K06.1). Из них 39 женщин и 23 мужчины, возраст пациентов от 18 до 46 лет, 77,4% жителей Екатеринбурга и 22,6% – Свердловской области. Клиническое исследование одобрено Локальным этическим комитетом УГМА (протокол №3 от 16.03.2012 года). Данным пациентам проводилось комплексное терапевтическое, ортодонтическое лечение и рациональное протезирование, одним из этапов при этом была операция гингивэктомия.

Обследование пациентов включало основные и дополнительные методы клинического исследования:

1. Расспрос, осмотр, зондирование, перкуссия, пальпация.
2. Определение гигиенических и пародонтологических индексов (УИГ, РМА, РВИ).
3. Ортопантомографию (аппарат «ORTOPHOS 3», Sirona).
4. Анкетирование качества жизни (КЖ) больных на основании опросника OHIP-49 RU.
5. Определение болезненности проведения хирургического вмешательства с использованием визуально аналоговой шкалы ВАШ.

Проведено одноцентровое рандомизированное клинично-функциональное контролируемое открытое исследование. Первая основная группа представлена 18 пациентами (11 женщин и 7 мужчин в возрасте от 18 до 46 лет). Вторая основная группа представлена 20 пациентами (14 женщин и 6 мужчин в возрасте от 19 до 45 лет). Группа

сравнения составила 24 пациентов (14 женщины и 10 мужчины в возрасте от 18 до 46 лет). При анализе анкет о состоянии здоровья в структуре общесоматической патологии у обследованных пациентов преобладали заболевания желудочно-кишечного тракта (9,1%), хронические сердечно-сосудистые заболевания (5,7%), хроническая патология ЛОР-органов (3,2%). Пациенты исследуемых групп после рандомизации сопоставимы по тяжести заболевания, возрасту, полу и состоянию системного здоровья.

Схема комплексного лечения больных:

1. Обучение индивидуальной гигиене полости рта, подбор индивидуальных средств гигиены. Контролируемая чистка зубов.

2. Профессиональная гигиена полости рта, санация.

3. Традиционная или лазерная гингивэктомия в зависимости от группы наблюдения. При проведении традиционной гингивэктомии использовали скальпель, при лазерной – импульсный режим диодного лазера, частоту 4,0 Вт, оптоволокно 320 мкм. В зависимости от группы наблюдения пациентам назначали послеоперационное ведение.

Больные были рандомизированы в три группы наблюдения: две основных группы и группа сравнения. У пациентов первой основной группы после проведения лазерной гингивэктомии применяли ванночки раствором 0,05% хлоргексидина биглюконата 2 раза в день в течение 7 дней. У пациентов второй основной группы после операции также применяли ванночки раствором 0,05% хлоргексидина, дополнительно со 2-3 дня назначали курс ДЭНС на кожную точку проекции операционной зоны, а также правую и левую щечную область по 5 минут 5-7 процедур ежедневно, биодозирование от 15 до 25 единиц. Группу сравнения составили пациенты, которым гингивэктомию проводили классическим способом – скальпелем, в послеоперационном периоде назначали ванночки раствором 0,05% хлоргексидина. Контрольный осмотр осуществляли на следующий день, через 3, 7, 10 дней.

4. Рациональное протезирование проводили через 1 месяц после микроинвазивного хирургического вмешательства.

5. Динамическое наблюдение осуществляется каждые 6 месяцев.

Результаты исследования и обсуждение

Пациенты при обращении предъявляли следующие жалобы: нарушение эстетики десны (78±3,4%), периодическую кровоточивость и отечность десны (42±1,9%), неприятный запах изо рта

($14 \pm 1,3\%$) и наличие зубных отложений ($42 \pm 2,4\%$). До лечения индекс Грина – Вермилона (УИГ) в среднем составил $2,35 \pm 0,34$ (неудовлетворительный уровень гигиены полости рта), папиллярно-маргинально-альвеолярный индекс (РМА) – $41,54 \pm 2,71\%$; индекс кровоточивости – $1,41 \pm 0,17$.

У пациентов всех групп после проведенного лечения в среднем в 3,1 раза уменьшились показатели гигиенических индексов (табл. 1). При оценке индекса РМА через 1 месяц после гингивэктомии выявлено достоверно значимое его снижение во всех группах на фоне проведенного комплексного лечения, в среднем, на 72%. Динамика индекса кровоточивости межзубных сосочков (РВИ) свидетельствует об уменьшении кровоточивости на 59% в первой основной группе, на 61% – во второй основной группе и на 57% – в группе сравнения. Эпителизация в основных подгруппах наступила на 5-7-й день наблюдения, в контрольной – на 7-10 сутки.

Таким образом, по данным индексной оценки, воспаление ликвидировалось быстрее в основных группах, где операцию проводили с использованием диодного лазера. В контрольные сроки наблюдения 1, 3, 6, 12 месяцев достоверных отличий в показателях между основными и контрольной группами не выявлено.

Данные оценки уровня боли с помощью ВАШ в контрольные сроки наблюдения подтверждают более быстрое купирование боли при применении ДЭНС-терапии и согласуются с данными анамнеза ($p \leq 0,05$) (рис. 1). При проведении лазерной гингивэктомии в первой и второй основных группах показатель ВАШ боли составил $7,4 \pm 0,12$ балла; в группе сравнения этот показатель составил $8,2 \pm 0,23$ балла. На 7-е сутки комплексного лечения снижение показателя уровня боли в исследуемой группе 2 было в 1,5 раза больше (полное купи-

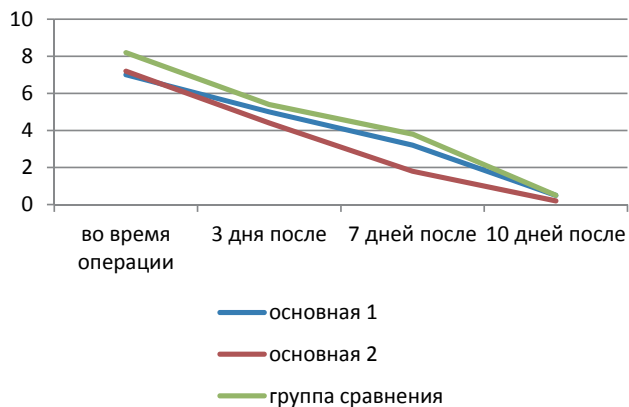


Рис. 1. Результаты оценки состояния пациентов с использованием ВАШ боли в течение периода наблюдения ($p \leq 0,05$)

рование болевого синдрома), чем в группе сравнения. На 10-е сутки наблюдения – 0 баллов во всех группах ($p \leq 0,05$).

Интегральный показатель КЖ, обусловленного стоматологическим здоровьем, быстрее повышался также во второй исследуемой группе. Его изменение было наиболее показательным на 3 сутки комплексного лечения, когда повышение КЖ в исследуемой группе было в 1,7 раза выше, чем в группе сравнения.

Динамика интегрального показателя КЖ, обусловленного стоматологическим здоровьем, приведена на рис. 2. Через трое суток после проведения гингивэктомии диодным лазером и включения в схему лечения ДЭНС-терапии показатель ОНП-49-RU снизился до $19,23 \pm 0,14$ балла; на 7-е сутки он составил $17,2 \pm 0,09$ балла; на 10-е сутки – $6,9 \pm 0,07$ балла. В группе сравнения балльная оценка КЖ составляла $34,3 \pm 0,08$ балла на 3 сутки; $23,1 \pm 0,05$ балла на 7-е сутки; $13,2 \pm 0,04$ балла на 10-е сутки соответственно.

Таблица 1

Показатели индексной оценки у пациентов в основных группах и группе сравнения у пациентов с хроническим пародонтитом K05.3 (УИГ, РМА, РВИ – * $p \leq 0,05$)

	Первая основная группа			Вторая основная группа			Группа сравнения			p
	УИГ	РМА	РВИ	УИГ	РМА	РВИ	УИГ	РМА	РВИ	
До лечения	$2,34 \pm 0,37$	$42,85 \pm 4,9$	$1,41 \pm 0,17$	$2,34 \pm 0,37$	$41,85 \pm 4,92$	$1,42 \pm 0,18$	$2,42 \pm 0,64$	$38,53 \pm 1,75$	$1,41 \pm 0,04$	$p > 0,05$
3 дня после операции	$0,93 \pm 0,27$	$19,86 \pm 1,25$	–	$0,91 \pm 0,22$	$17,64 \pm 0,31$	–	$0,95 \pm 0,21$	$18,86 \pm 1,36$	–	*
7 дней после операции	$0,91 \pm 0,22$	$16,86 \pm 1,25$	–	$0,87 \pm 0,22$	$14,64 \pm 0,31$	–	$0,93 \pm 0,32$	$18,25 \pm 1,42$	–	*
10 дней после операции	$0,90 \pm 0,22$	$14,96 \pm 1,11$	$0,76 \pm 0,09$	$0,88 \pm 0,15$	$14,05 \pm 0,14$	$0,72 \pm 0,01$	$0,94 \pm 0,22$	$15,96 \pm 1,23$	$0,76 \pm 0,09$	*

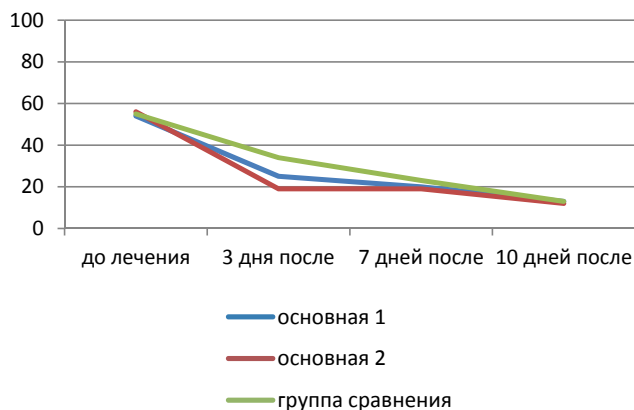


Рис. 2. Результаты оценки состояния пациентов с использованием опросника OHIP-49 RU в течение периода наблюдения ($p \leq 0,05$)

Таким образом, показатели ВАШ и КЖ в 1,7 раза отличаются во второй основной группе в ближайшие сроки после начала лечения – на 3-е сутки ($p \leq 0,05$), а затем выравниваются.

Необходимо отметить, что при использовании диодного лазера мы отмечали быстрый гемостаз, отсутствие отека в послеоперационном периоде,

улучшение точности проведения манипуляции, снижение болевых ощущений у пациентов. Боли в послеоперационном периоде встречались у пациентов всех групп, в связи с этим назначение физиотерапевтических процедур является обоснованным.

Анализ результатов клинических и социологических методов исследования свидетельствует о высокой эффективности включения ДЭНС-терапии в схему ведения больных после лазерной гингивэктомии.

Выводы

1. Использование диодного лазера для проведения гингивэктомии приводит к улучшению ближайших результатов комплексного лечения пациентов с гипертрофией слизистой альвеолярного отростка (эпителизация раны в 1,6 раза быстрее).

2. Усовершенствование схемы ведения больных после лазерной гингивэктомии с включением курса ДЭНС-терапии позволило достигнуть нормализации показателей ВАШ и КЖ по OHIP-49 RU на 3-е сутки.

ЛИТЕРАТУРА

- Базарный В.В.** Динамическая электронейростимуляция – новая технология коррекции возрастных патологических процессов в коже / В.В.Базарный, И.Е.Валамина, А.А.Власов, А.И.Исайкина, Т.М.Мельникова, К.С.Женыспаев // Восстановительная медицина и реабилитация 2009. Первый научный съезд Российского общества врачей восстановительной медицины. Москва. – 2009. – С. 28-29.
- Ковалевский А.М.** Лечение пародонтита: Практическое руководство. – М.: ООО «Медицинское информационное агентство». 2010. – 160 с.: ил.
- Тарасенко С.В., Тарасенко И.В., Лазарихина Н.М.** Лазерная пародонтальная хирургия. Учебное пособие для системы послевузовского профессионального образования. – М.: МГМСУ, 2009. – 60 с.
- Шугайлов И.А.** Перспективы развития лазерных технологий для диагностики и лечения стоматологических заболеваний/ И.А.Шугайлов // Инновационная стоматология №1. – 2010. – 72-80 с.
- Sobouti F.** Effects of laser-assisted cosmetic smile lift gingivectomy on postoperative bleeding and pain in fixed orthodontic patients: a controlled clinical trial/ F.Sobouti, V.Rakhshan, N.Chiniforush, M.Khatami // Prog Orthod. 2014 Dec 9 – Vol. 15: 66 p.
- Luchiani I.** Young patients' perception on different surgical management of the disto-occlusal gingival operculum in second mandibular molars / I.Luchiani, D.C.Maxim, I.Martu, M.Tatarciuc, S.Martu // Rev Med Chir Soc Med Nat Iasi. 2014 Jan-Mar; Vol. 118(1): 194-198 pp.

«КРИСТАЛЛ-УРАЛ»

ПРОДАЖА

СТОМАТОЛОГИЧЕСКИХ МАТЕРИАЛОВ И ИНСТРУМЕНТОВ

Ждем Вас познакомиться с нашим ассортиментом
г. Екатеринбург, ул. 8 Марта, 80
Тел.: 7 (963) 44-44-515
факс: (343) 257-31-12, 14 E-mail: cristall@k66.ru

Фирма «Кристалл-Урал» работает на стоматологическом рынке 10 лет. Компания предлагает широкий спектр расходных материалов и инструментов для терапии, хирургии, эндодонтии, ортопедии, а также средства гигиены и дезинфекции. Представлена продукция ведущих российских и зарубежных фирм-производителей:

VDW GmbH (Германия)	RHEIN83
Septodont (Франция)	Dentsply Maillefer
3M ESPE (США)	Omnident (Германия)
Mani (Япония)	СС Вайт
KerrHawe	VOCO (Германия)
Renfert (Германия)	GC (Япония)
Shofu (Япония)	Bisico (Германия)
YETI (Германия)	Schuler-Dental (Германия)
Kenda	Целит
Ivoclar Vivadent	ВладМиВа
Zhermack	Омега

Ждем Ваших заявок по тел.:

+7 (963) 44-44-515

E-mail: cristall@k66.ru

Работаем с клиниками из других городов
Большой ассортимент!