

## Литература

1. Руденко В.А., Худяков А.Ю., Сорокин Е.Л. Изучение особенностей витреомакулярных соотношений и их патологической роли в формировании макулярного отека после факоэмульсификации катаракты // Рефракционная хирургия и офтальмология. – 2010. – № 3. – С. 35–38.
2. Руденко В.А., Худяков А.Ю., Сорокин Е.Л. Особенности взаимоотношений задней гиалоидной мембраны стекловидного тела с макулярной зоной сетчатки при синдроме Ирвина-Гасса после факоэмульсификации катаракты // Актуальные проблемы офтальмологии: сб. науч. раб. V Всерос. науч. конф. молодых ученых. – М., 2010. – С. 170–172.
3. Сдобникова С.В., Столяренко Г.Е. Роль задней гиалоидной мембраны в патогенезе и трансклиарной хирургии пролиферативной диабетической ретинопатии // Вестник офтальмологии. – 1999. – № 1. – С. 11–13.
4. Сорокин Е.Л., Худяков А.Ю., Руденко В.А. Анатомические особенности глаз при синдроме Ирвина-Гасса после ФЭК // Современные технологии лечения витреоретинальной патологии: матер. конф. – М., 2010. – С. 145–146.
5. Худяков А.Ю., Сорокин Е.Л., Руденко В.А. Особенности витреомакулярного интерфейса при синдроме Ирвина-Гасса после факоэмульсификации катаракты // IX съезд офтальмологов России: тез. докл. – М., 2010. – С. 226.
6. De Smet M.D., Gandorfer A., Stalmans P. et al. Microplasmin intravitreal administration in patients with vitreomacular traction scheduled for vitrectomy: the MIVII trial // Ophthalmology. – 2009. – № 116(7). – P. 1349–1355.
7. Krebs I., Brannath W., Glittenberg C., et al. Posterior vitreomacular adhesion: a potential risk factor for exudative age-related macular degeneration // Am. J. Ophthalmol. – 2007. – № 144(5). – P. 741–746.
8. Robinson C.D., Krebs I., Binder S. et al. Vitreomacular adhesion in active and end-stage age-related macular degeneration // Am. J. Ophthalmol. – 2009. – № 148(1). – P. 79–82.
9. Sebag J. Anatomy and pathology of the vitreoretinal interface // Eye (bond). – 1992. – № 6 (Pt. 6). – P. 541–552.
10. Uchino E., Uemura A., Ohba N. Initial stages of posterior vitreous detachment in healthy eyes of older persons evaluated by the optical coherence tomography // Arch. Ophthalmol. – 2001. – Vol. 119. – P. 1475–1479.

**Координаты для связи с авторами:** Руденко Виктория Анатольевна – врач-офтальмолог отделения витреоретинальной хирургии Хабаровского филиала ФГБУ «МНТК «Микрохирургия глаза» им. акад. С.Н. Федорова», тел. 8-(4212)-72-27-92, факс 8-(4212)-22-51-21, e-mail: nauka@khvmtk.ru; Сорокин Евгений Леонидович – д-р мед. наук, профессор, заместитель директора по научной работе Хабаровского филиала ФГБУ «МНТК «Микрохирургия глаза» им. акад. С.Н. Федорова», зав. кафедрой офтальмологии ДВГМУ.



УДК [617.77-002-02:616.993]-08:615.28

В.Н. Канюков<sup>1</sup>, В.К. Банников<sup>2</sup>, Е.К. Мальгина<sup>1</sup>

## ЭФФЕКТИВНОСТЬ ПРИМЕНЕНИЯ БЕНЗИЛБЕНЗОАТА В ЛЕЧЕНИИ ДЕМОДЕКОЗНОГО БЛЕФАРИТА

<sup>1</sup>ФГБУ «Межотраслевой научно-технический комплекс «Микрохирургия глаза» им. акад. С.Н. Федорова», оренбургский филиал, 460047, ул. Салмышская, 17, тел. 8-(3532)-36-44-59, e-mail: nauka@ofmntk.ru;

<sup>2</sup>Оренбургская государственная медицинская академия, 460000, ул. Советская, 6, тел. 8-(3532)-77-61-03, e-mail: orgma@esoo.ru, г. Оренбург

### Резюме

Демодекозный блефарит является одним из самых распространенных заболеваний века. Многие исследователи считают клеща условно-патогенным, проявляющим свои патогенные свойства при снижении иммунитета хозяина. Несмотря на многообразие препаратов, воздействующих на возбудителя, радикального способа лечения не найдено. Как правило, консервативное лечение демодекозного блефарита длительное и малоэффективное. Проведен сравнительный анализ двух схем лечения: традиционной 45-дневной с применением спиртовой настойки календулы, геля «Гликодем» и капель «Витабакт» и современной 4-х дневной схемы с применением мази «Бензилбензоата 10 %», крема «Унидерм» и «Эмолиум». Было доказано, что схема лечения, включающая мазь «Бензилбензоата 10 %», по сравнению с традиционной, наиболее эффективна и сокращает сроки лечения демодекозного блефарита.

*Ключевые слова:* демодекс, блефарит, бензилбензоат.

EFFICIENCY OF BENZYL BENZOATE APPLICATION IN DEMODEX BLEPHARITIS TREATMENT

<sup>1</sup>Orenburg branch FSBI «The Acad. S.N. Fyodorov Eye Microsurgery Complex»;

<sup>2</sup>Orenburg State Medical Academy, Orenburg

Summary

Demodex blepharitis is one of the most common eyelid diseases. Many researchers consider a mite as opportunistic and showing its pathogenic features at host's decrease in immunity. Though there are a lot of agents influencing the originator, the radical way of treatment haven't been found. As a rule, conservative treatment of demodex blepharitis is long and inefficient. There have been carried out a comparative analysis of 2 treatment regimens: traditional of 45-days with calendula alcoholate, gel «Glikodeм» and eye drops «Vitabact» application and modern regiment of 4-days with ointment «Benzyl benzoate 10 %», cream «Uniderm» and «Emolium». It was proved that treatment regimen including ointment «Benzyl benzoate 10 %» is more effective in comparison with traditional one and reduces treatment duration of demodex blepharitis.

*Key words:* Demodex, blepharitis, benzyl benzoate.

Хронические блефариты и блефароконъюнктивиты остаются чрезвычайно актуальной проблемой в связи с их широкой распространенностью. По данным ряда авторов, среди всех воспалительных заболеваний век блефариты демодекозной этиологии занимают от 39 до 88 %. Возбудитель демодекоза обнаруживается на удаленных ресницах у 29 % обследованных в возрасте 0-25 лет, у 53 % в 26-50 лет, у 67 % в 51-90 лет [1].

Частота обращаемости пациентов к офтальмологу с жалобами на зуд, жжение в глазах, покраснение век, отек и чувство дискомфорта очень высока. Но, к сожалению, из-за недостаточного лабораторно-диагностического оснащения и внимания к такой, на первый взгляд, банальной проблеме, как блефарит, при обращении в поликлинику выявляемость возбудителя практически отсутствует. Вследствие этого, проводится малоэффективное симптоматическое лечение.

Возбудителем демодекоза является клещ-железница рода *Demodex*. В настоящее время известно около 65 видов и несколько подвидов клеща. Выделяют две формы клеща, паразитирующего у человека – *Demodex folliculorum brevis* и *Demodex folliculorum longus* [2]. *D. folliculorum longus* имеет удлиненное тело, достигает размеров до 0,04-0,3 мм, *D. folliculorum brevis* в два раза меньше. Скорость передвижения клеща по поверхности кожи 8-16 мм в час. В одном фолликуле может жить до 25 особей. Клещи более активны в темноте. Максимальную активность они проявляют при температуре +30°, +40°, поэтому обострение демодекозного блефарита и блефароконъюнктивита наблюдается чаще в весенне-летний период [6].

Заболевание имеет хронический тип течения, с периодами обострения и ремиссий. Связано это с тем, что многие относят клеща рода *Demodex* к условно-патогенным организмам [5], которые начинают проявлять свою активность при любом снижении иммунитета (заболевания желудочно-кишечного тракта, печени, нервной системы, нарушения функции эндокринных желез и т. д.) [7].

Трудности терапии демодекоза, которая далеко не всегда успешна, даже при применении самых эффективных акарицидных препаратов, связаны с особенностью строения покровов клещей. Во внутренних слоях кутикулы отсутствуют поровые каналы, сообщающиеся с внешней средой. По этой причине через кути-

кулу демодидоз затруднено или вообще невозможно прохождение больших молекул экзогенных веществ, в частности акарицидных препаратов контактного действия. Именно этим и объясняются трудности антипаразитарной терапии при демодекозе [3].

Системная терапия демодекозного блефарита включает в себя различные группы антипаразитарных препаратов на основе серы, ихтиола, перметрина, кротамитона, метронидазола и т. д. [4]. Кроме этого, для профилактики присоединения вторичной инфекции необходима местная антибактериальная терапия (цинковые капли, щелочные капли), десенсибилизирующая терапия (лекролин, опатанол в каплях, цетрин в таблетках), проведение массажа век при дисфункции мейбомиевых желез и местная физиотерапия.

При всем разнообразии препаратов, проблема демодекозного блефарита остается актуальной, что обусловлено низкой эффективностью и длительностью процесса лечения.

*Цель исследования* – создание наиболее эффективной и оптимальной схемы лечения демодекозного блефарита, с сокращением продолжительности лечения.

Материалы и методы

В оренбургском филиале проведено обследование 200 пациентов с хроническим блефаритом демодекозной этиологии, обратившихся в течение 6 месяцев. При поступлении после сбора анамнеза проведены биомикроскопия и микроскопическое исследование ресниц на выявление клеща рода *Demodex*, его нимф и яиц. Оценивался объективный статус: состояние век (гиперемия, отек), ресничного края (наличие налета в виде «муфт» у корней ресниц). Микроскопическое исследование осуществлялось путем забора с каждого века по 4 ресницы, погруженные в иммерсионное масло на предметное стекло. Под наблюдением находилось 200 пациентов (400 глаз), из них 161 женщина (80 %) и 39 мужчин (20 %). Пациенты разделены на 2 группы: основную и контрольную. Основной группе проводилось лечение по схеме, заключающейся в обработке ресничных краев век и бровей мазью Бензилбензоата, кремом «Унидерм» и «Эмолиум». У 93 пациентов была использована 10 % мазь Бензилбензоата, а у 7 пациентов 5 % мазь Бензилбензоата, из-за непереносимости 10 % мази (сильное чувство жжения, слезотечение).

Лечение проводилось в течение четырех дней, два раза в день (утром и вечером). На пятый день осуществлялось контрольное микроскопическое исследование ресниц на наличие клеща рода *Demodex*. Через две недели курс терапии повторялся.

В контрольной группе проводилось лечение по одной из традиционных схем лечения демодекозного блефарита, заключающееся в обработке век и бровей спиртовой настойкой календулы или полыни, гелем «Гликодем» (МНТК «Микрохирургия глаза») и инстилляцией капель «Витабакт» (Bioscodex) 2 раза в день в течение 45 дней.

### Результаты и обсуждение

После контрольной микроскопии ресниц, в основной группе из 100 пациентов (200 глаз) после первого курса лечения (в течение 4-х дней) у 76 (76 %) клещ отсутствовал, а у 24 (24 %) человек обнаружены преимущественно только взрослые особи (в среднем, 1-2 особи на предметном стекле). После проведения повторного курса через две недели в основной группе у 87 (87 %) клещ отсутствовал, а у 13 (13 %) человек в поле зрения присутствовали 1-2 взрослые особи (рис. 1). Субъективно у 75 (75 %) пациентов основной группы наблюдалось улучшение уже на 2-3 сутки после начатого лечения. Объективно: уменьшался отек век и гиперемия конъюнктивы, исчезали зуд и чувство инородного тела в глазах.

При этом в контрольной группе пациентов, получавших традиционную схему лечения в течение 45 дней, по окончании курса только у 42 (42 %) результат обследования на демодекоз отрицательный, и в 58 % случаев (58 человек) обнаружены как взрослые особи, так и нимфы, яйца (от 2 до 8 особей в поле зрения) (рис. 2). Субъективно у 20 (20 %) человек наблюдалось улучшение.

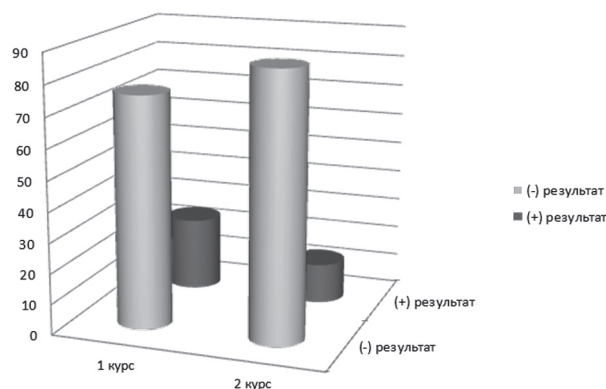


Рис. 1. Эффективность применения бензилбензоата после 1-го и 2-го курса лечения

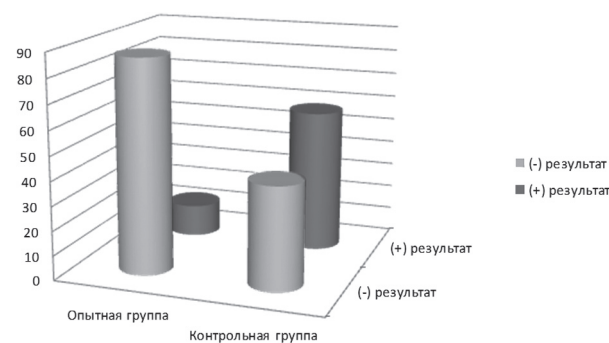


Рис. 2. Результаты проведенного лечения

### Выводы

Сравнительный анализ традиционной и современной схем лечения демодекозного блефарита показал, что наиболее эффективным вариантом является применение мази Бензилбензоат 10 %, в сочетании с кремом «Унидерм» и «Эмолиум». Таким образом, обеспечивается сокращение сроков лечения демодекозного блефарита, а также снижается риск рецидивирования.

### Литература

1. Азнабаев М.Т., Гумерова Е.И., Мальханов В.Б. Демодекоз глаз. – Уфа: Информреклама, 2004. – 96 с.
2. Акбулатова Л.Х. Патогенная роль клеща *Demodex* и клинические формы демодекоза у человека // Вестник дерматологии. – 1996. – № 2. – С. 57–61.
3. Верхогляд И.В. Современные представления о демодекозе // Лечащий врач. – 2011. – № 5. – С. 34–35.
4. Елистратова Л.Л., Нестеров А.С., Потатуркина-Нестерова Н.И. Современное состояние проблемы демодекоза // Успехи современного естествознания. – 2011. – № 9. – С. 67–69.
5. Зацепина Н.Д., Майчук Ю.Ф., Семенова Г.Я. Поражение глаз при демодекозе: метод. рекомендации. – М., 1983. – 17 с.
6. Майчук Ю.Ф. Паразитарные заболевания глаз. – М.: Медицина, 1988. – 287 с.
7. Полушкина Н.Н. Диагностический справочник дерматовенеролога. – М.: АСТ, 2007. – 284 с.

**Координаты для связи с авторами:** *Канюков Владимир Николаевич* – д-р мед. наук, профессор, директор Оренбургского филиала ФГБУ МНТК «Микрохирургия глаза» им. акад. С.Н. Федорова», тел. 8-(3532)-65-06-82, e-mail: nauka@ofmntk.ru; *Банников Валерий Константинович* – д-р мед. наук, профессор ОГМА государственной медицинской академии; *Мальгина Елена Константиновна* – клинический ординатор 2-го года обучения.

