

## Эффективность хирургического лечения туберкулеза легких с множественной лекарственной устойчивостью в условиях программы DOTS-PLUS

Стрелис А.К.<sup>1</sup>, Стрелис А.А.<sup>1</sup>, Анастасов О.В.<sup>1</sup>, Некрасов Е.В.<sup>1</sup>,  
Раскошных В.К.<sup>2</sup>, Задорожний А.И.<sup>1</sup>, Губин Е.А.<sup>2</sup>, Щегерцов Д.Ю.<sup>2</sup>,  
Христенко О.Ю.<sup>3</sup>, Янова Г.В.<sup>2</sup>

### Efficiency of surgical treatment of multidrug-resistant Pulmonary Tuberculosis within the DOTS-PLUS program

Strelis A.K., Strelis A.A., Anastasov O.V., Nekrasov Ye.V., Raskoshnykh V.K., Zadorozniy A.I., Gubin Ye.A., Schegertzov D.Yu., Khristenko O.Yu., Yanova G.V.

<sup>1</sup> Сибирский государственный медицинский университет, г. Томск

<sup>2</sup> Томская областная клиническая туберкулезная больница, г. Томск

<sup>3</sup> Томский областной противотуберкулезный диспансер, г. Томск

© Стрелис А.К., Стрелис А.А., Анастасов О.В. и др.

Проанализирована эффективность хирургического лечения больных туберкулезом легких (ТБЛ) с множественной лекарственной устойчивостью (МЛУ). Прооперировано 70 больных с различными клиническими формами туберкулеза легких и устойчивостью микобактерий к 3–8 противотуберкулезным препаратам, получавших комплексное лечение в рамках международной программы DOTS-PLUS. Положительный клинический эффект достигнут у 65 (92,8%) больных. Выработаны показания к хирургическому лечению больных с МЛУ ТБЛ. Для обеспечения позитивных исходов хирургических вмешательств основной задачей признается формирование у больных благоприятного предоперационного фона в ходе предоперационной подготовки, включающей интенсивную химиотерапию, патогенетические методы лечения.

**Ключевые слова:** туберкулез легких, множественная лекарственная устойчивость, хирургическое лечение.

Efficiency of the surgical treatment of pulmonary tuberculosis for multidrug-resistant (MDR TB) tuberculosis patients was analyzed. Seventy DOTS-PLUS patients with various clinical forms of pulmonary tuberculosis and Mycobacterium resistance from 3 to 8 antituberculosis drugs have been operated. Positive clinical results have been achieved for 65 (92,8%) patients. Indications for surgical treatment for patients with MDR TB have been developed. To ensure positive outcomes of the surgical interventions, main objective is the development of so-called a favorable preoperative environment during the preoperative phase. It includes switching on intensive chemotherapy and pathogenetic methods of treatment.

**Key words:** pulmonary tuberculosis, multidrug resistance, surgical treatment.

УДК 616.24-002.5-06:615.065]-089.81-089.168

### Введение

Главной проблемой современной фтизиатрии является лекарственная устойчивость (ЛУ) микобактерий туберкулеза (МБТ). Особую тревогу вызывает туберкулез легких (ТБЛ) с множественной лекарственной устойчивостью (МЛУ), т.е. с устойчивостью МБТ как минимум к двум основным противотуберкулезным препаратам

(ПТП) — изониазиду и рифампицину [6, 7, 9]. Частота лекарственной устойчивости МБТ в России к настоящему времени в среднем достигает 30% у больных с впервые выявленным туберкулезом легких и 60% у больных с рецидивами [3, 5]. В Томской области аналогичные показатели в 2006 г. составили 38,3 и 66,4% соответственно, при этом доля МЛУ — 16,2 и 48,4%. Нарастание доли

*Стрелис А.К., Стрелис А.А., Анастасов О.В. и др. Эффективность хирургического лечения туберкулеза легких...*

лекарственной устойчивости МБТ приводит к ухудшению показателей лечения, усложнению эпидемиологической обстановки во всем мире. В связи с этим в ряде стран (Россия, Перу, Латвия, Эстония) под эгидой ВОЗ реализованы пилотные проекты по диагностике и лечению МЛУ ТБЛ. В Томской области при участии Гарвардской медицинской школы (США), организаций «Мерлин» (Великобритания) и «Партнеры во имя здоровья» (США) такой проект выполняется с 2000 г. Программа, названная DOTS-PLUS, предусматривает применение режимов полихимиотерапии с использованием ПТП резервного ряда в зависимости от спектра ЛУ МБТ и реализует комплексный подход к лечению, включающий хирургические методы.

У определенной части больных МЛУ ТБЛ единственной мерой курабельности и надежды на последующее выздоровление становится хирургическое лечение. Возросшая роль хирургических методов лечения туберкулеза легких в связи с ЛУ МБТ подчеркивается специалистами как в России [2, 4], так и в других странах [1, 8, 10]. Однако разработка этой темы остается явно недостаточной. Не выработана общая концепция выполнения хирургических вмешательств, показания к ним, длительность и интенсивность пред- и послеоперационной подготовки.

Цель настоящей работы – обобщение опыта применения хирургических вмешательств у больных МЛУ ТБЛ в условиях программы DOTS-PLUS.

## Материал и методы

В исследование включены 70 прооперированных больных туберкулезом легких с множественной лекарственной устойчивостью МБТ: 41 (58,6%) мужчина и 29 (41,4%) женщин. Средний возраст составил 32,8 года (от 16 до 65 лет). Городских жителей было 50 (71,4%), сельских – 19 (27,1%), бомж – 1 (1,5%). Заболели туберкулезом впервые 43 (61,4%) пациента, у 14 (20%) произошел рецидив

заболевания, 13 (18,6%) пациентов отнесены к хроникам, при этом срок заболевания составлял от 2 мес до 25 лет. Спектр ЛУ всех пациентов включал как минимум три ПТП: изониазид (H), рифампицин (R) и стрептомицин (S). В целом по результатам бактериологического исследования мокроты количество ПТП, к которым выявлена устойчивость МБТ, варьировало от 3 до 8. Наиболее распространенными сочетаниями были HRS – у 17 (24,3%) человек; HRSE (E – этамбутол) – у 13 (18,6%), HRSEK (K – канамицин) – у 7 (10%). У 12 пациентов в ходе лечения отмечено нарастание спектра ЛУ МБТ (амплификация), 8 пациентов выделили штаммы МБТ, обладающие суперустойчивостью, т.е. ЛУ к HRS в сочетании с резистентностью как минимум к офлоксацину (Of) и инъекционным резервным ПТП – канамицину, капреомицину (Cap).

Все пациенты от момента выявления заболевания до включения в программу DOTS-PLUS получали стандартное противотуберкулезное лечение. После получения результатов посевов мокроты и верификации МЛУ МБТ на заседании объединенной клинико-экспертной комиссии индивидуально определялась схема химиотерапии в зависимости от спектра устойчивости, сопутствующей патологии, характера процесса и переносимости ПТП. В назначаемую схему лечения входило от 5 до 6 ПТП с обязательным применением инъекционных препаратов – к или Cap. Курс химиотерапии до операций составлял от 1 до 26 мес (10,6 мес в среднем). Хирургические вмешательства выполнялись исходя из выработанных в ходе реализации стратегий DOTS и DOTS-PLUS (1995–2005) показаний (таблица).

Операции применены по поводу туберкулем легкого – 36 пациентов, фиброзно-кавернозного туберкулеза – 17, кавернозного туберкулеза – 13, фиброзно-кавернозного туберкулеза легких в сочетании с эмпиемой плевры – 2, цирротического и очагового туберкулеза – по 1. Всего выполнено 80 операций:

Основные показания к хирургическим вмешательствам при комплексном лечении больных МЛУ ТБЛ

Жизненные показания	Резекционная хирургия		Экстраплевральная торакопластика
	Прямые показания	Относительные показания	

Легочные кровотечения	Разрушенное легкое с сохраняющимся бактериовыделением в период интенсивной фазы химиотерапии	Желание больного обеспечить полноценное излечение или ускорить выздоровление	Фиброзно-кавернозный туберкулез значительной протяженности с верхнедолевой локализацией каверн и обсеменением нижних отделов и (или) противоположного легкого
Клапанный напряженный пневмоторакс	Кавернозный туберкулез, особенно с нижнедолевой локализацией ( $S_{8-10}$ ) с элементами блокады бронхиального дренажа при сохраняющемся или периодически возобновляющемся бактериовыделении	Стремление пациента сохранить работу по профессии, несовместимой с туберкулезным заболеванием	Распространенный диссеминированный туберкулез легких в фазе распада с ЛУ МБТ и сохраняющейся более 6 мес деструкцией
Односторонняя казеозная пневмония с рецидивирующим кровохарканьем	Фиброзно-кавернозный туберкулез с поражением одной или двух долей легкого после относительной клинко-рентгенолабораторной стабилизации воспалительного процесса Крупные и средних размеров или множественные туберкулемы в фазе распада с периодическим бактериовыделением или присутствием симптомов интоксикации Легочный туберкулез с локальной эмпиемой плевры или в сочетании с другими заболеваниями органов дыхания (абсцесс, бронхоэктазы)	Непереносимость многих ПТП по причине сопутствующих заболеваний	

68 резекций легкого в различном объеме (7 пациентам выполнялись двусторонние резекции) и 12 экстраплевральных торакопластик (9 из них как самостоятельные операции и 3 – корригирующие) (рис. 1).

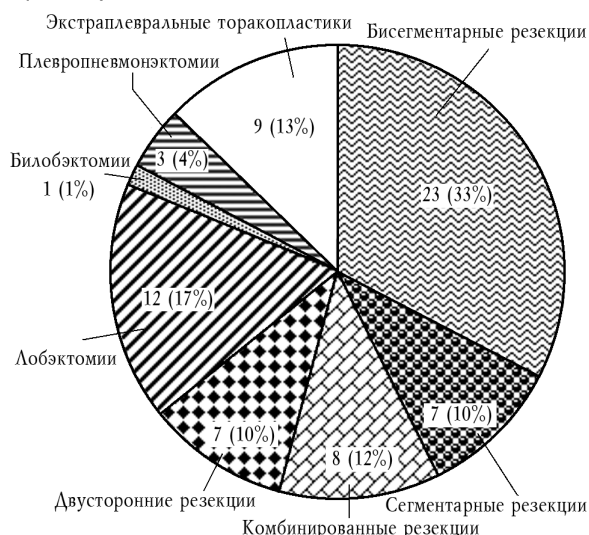

Рис. 1. Характер и объем хирургических вмешательств

## Результаты

Интраоперационных осложнений не было. В раннем послеоперационном периоде у 2 (2,5%) пациентов развилась пневмония, также в 2 случаях отмечено замедленное расправление легкого. Данные осложнения были успешно устранены консервативно. В 1 случае (1,25%) плевропневмонэктомия осложнилась несостоятельностью культи главного бронха с формированием эмпиемы остаточной полости, что потребовало корригирующих вмешательств. После операции резекции легкого 1 пациент умер от

острой сердечной недостаточности (летальность 1,25%).

Эффективность хирургических вмешательств изучена в зависимости от вида и объема операций, спектра ЛУ МБТ. Выполнено 7 сегментарных резекций легкого: 1 по поводу кавернозного туберкулеза с устойчивостью МБТ к 4 ПТП и 6 – по поводу туберкулем с устойчивостью к 3–5 ПТП. Все они эффективны, в отдаленном периоде наблюдения (до 5 лет) реактивации заболевания не наступило. Бисегментарные резекции произведены 23 пациентам, все они также оценены как полностью эффективные. Из них 14 выполнено по поводу туберкулем, 7 – по поводу кавернозного туберкулеза и 2 – по поводу фиброзно-кавернозного туберкулеза с различным спектром ЛУ МБТ. Успешно применены комбинированные резекции 8 пациентам, 5 – по поводу множественных туберкулем и 3 – по поводу кавернозного туберкулеза, что также обеспечило клиническое излечение в данной группе больных. Двусторонние резекции выполнены 7 больным с множественными туберкулемами. Один пациент умер на 2-е сут после второй операции резекции легкого от острой сердечной недостаточности, в остальных случаях операции были эффективны.

Привели к благоприятному результату 11 из 12 произведенных лобэктомий: 3 выполнены по поводу туберкулем, 2 по поводу кавернозного туберкулеза,

5 у пациентов с фиброзно-кавернозным туберкулезом, в 1 случае показанием к операции являлся очаговый туберкулез в сочетании с

*Стрелис А.К., Стрелис А.А., Анастасов О.В. и др. Эффективность хирургического лечения туберкулеза легких...*

буллезной дистрофией легкого, осложненный рецидивирующим пневмотораксом. Единственная билобэктомия успешно применена пациентке с цирротическим туберкулезом в сочетании с множественными бронхоэктазами и ЛУ МБТ к 3 ПТП. У 1 пациентки, которой лобэктомия была выполнена по поводу множественных туберкулем, через 2 мес после операции отмечено обострение специфического процесса на стороне хирургического вмешательства с возобновлением бактериовыделения. В ходе последующих 15 мес полного излечения достигнуто не удалось, больная продолжает химиотерапию. Причиной неудачи в лечении следует признать то, что в ходе предоперационной химиотерапии развилась амплификация ЛУ МБТ с нарастанием спектра устойчивости от 3 до 8 ПТП, а также имеющуюся сопутствующую патологию – язвенную болезнь желудочно-кишечного тракта, осложненную кровотечениями, вследствие чего применение ПТП в послеоперационном периоде было ограничено.

Плевропневмонэктомии выполнены 3 пациентам.

В одном случае плевропневмонэктомия с последующей корригирующей 7-реберной паравертебральной торакопластикой применена пациентке с прогрессирующим фиброзно-кавернозным туберкулезом, осложненным повторными легочными кровотечениями. В дальнейшем пациентка успешно излечена.

Во втором случае операция выполнена пациенту по поводу фиброзно-кавернозного туберкулеза на фоне постоянного бактериовыделения с наличием ЛУ МБТ к 6 ПТП, инфильтративной формы туберкулеза крупных бронхов, снижения иммунологического статуса, плохой переносимости ПТП. Через 1 мес после хирургического вмешательства у пациента развился бронхоплевроторакальный свищ на стороне операции, эмпиема остаточной полости. Для ликвидации данных осложнений применялись различные лечебные мероприятия (дренирование полости эмпиемы, электрокоагуляция бронхоплеврального свища во время бронхоскопии), в два этапа выполнены операции по ушиванию свища культи главного бронха с по-

следующей субтотальной экстраплевральной торакопластикой. После 24 мес лечения по программе DOTS-PLUS признана неудача. В настоящее время полость эмпиемы сохраняется, периодически возобновляется бактериовыделение с прежним спектром ЛУ.

Третья операция плевропневмонэктомии выполнена пациентке с фиброзно-кавернозным туберкулезом в фазе прогрессирования, осложненным эмпиемой плевры с множественными бронхоплевральными свищами. Спектр ЛУ МБТ составлял 3 ПТП, операции предшествовало 7 мес химиотерапии, выполнялось дренирование плевральной полости с санацией эмпиемы. Из хирургического отделения пациентка была выписана с улучшением, однако через 6 мес отмечено прогрессирование процесса в единственном легком. Проводимое лечение эффекта не дало, больная умерла через 10 мес после операции.

Экстраплевральные торакопластики как самостоятельные операции выполнены 9 больным с фиброзно-кавернозным туберкулезом, в 1 случае – осложненным эмпиемой плевры. Полностью излечены 3 пациента. В 5 случаях после операции достигнуто улучшение – отмечается положительная рентгенологическая динамика, бактериовыделение прекратилось или уменьшилось, пациенты продолжают лечение. В 1 случае через 3 мес после успешно проведенной операции пациент прекратил лечение, в результате чего через 5 мес констатировано обострение процесса на стороне операции, в дальнейшем пациент умер от причины, не связанной с основным заболеванием (суицид).

## **Обсуждение**

Представленный опыт применения хирургических вмешательств у больных с МЛУ ТБЛ в условиях международной программы DOTS-PLUS свидетельствует об их высокой клинической эффективности. Так, положительный клинический эффект в ближайшем периоде наблюдения достигнут у 65 (92,8%) больных. Отдаленные результаты прослежены у 51 (72,5%) больного – обострений специфического процесса не отмечено, 14 пациентов завершают курс ле-

чения.

В 3 случаях признана неудача в лечении, 1 пациент умер от прогрессирования туберкулеза, 1 — от послеоперационного осложнения. Наилучшие результаты достигнуты в группе пациентов (45 больных), которым выполнялись экономные резекции легкого — у 44 (97,8%) операции оценены как эффективные. Эффективность лоб- и билобэктомий составила 92,3%. В группе плевронеumonэктомий (3 человека) эффективность была наихудшей, но во всех этих случаях операции выполнялись на общем неблагоприятном фоне по жизненным показаниям, оставаясь единственным шансом на спасение больных. Операции экстраплевральной торакопластики сохраняют свою актуальность и, несмотря на паллиативность, являются достаточно эффективным методом лечения в случае невозможности выполнения более радикальных вмешательств. Эффективность данных операций составила 88,9%.

Развитие МЛУ МБТ является определяющим фактором в возможности излечения больного. Оперирующему хирургу совместно с фтизиатерапевтами приходится решать целый ряд взаимосвязанных вопросов: определение показаний и времени выполнения операций, принятие решения о характере, продолжительности пред- и послеоперационной химиотерапии; установление особенностей диспансеризации и реабилитации больных. В процессе химиотерапии важно осуществлять мониторинг клинико-рентгенолабораторной динамики заболевания. Положительный клинический ответ, как правило, сопровождается благоприятной рентгенологической динамикой, улучшением физической картины со стороны органов дыхания, изменением лабораторных показателей, в течение 6—7 мес происходит отграничение туберкулезного процесса и абациллирование с последующим постепенным уменьшением его протяженности, закрытием и уменьшением полостных изменений. При наличии лекарственной устойчивости к 4—6 и более ПТП таких больных, особенно при выраженных побочных реакциях на химиотерапию, следует оперировать, ибо на данный момент у них создан благоприятный

фон для резекционной хирургии. Если операция выполняется радикально с удалением основных морфологических субстратов легочного туберкулеза, то вероятность полноценного излечения велика при условии обеспечения адекватной послеоперационной химиотерапии.

В ряде случаев у больных с МЛУ МБТ и обширными поражениями легочной ткани отсутствует клинический ответ на 3—6-месячное лечение, периодически появляется бактериовыделение, сохраняется патология трахеобронхиального дерева и рентгенологические признаки прогрессирования процесса. В целом это неблагоприятный фон для исходов медикаментозного лечения и особенно для хирургических вмешательств. В данных случаях нужно добиться коренного изменения в течении туберкулезного процесса, приостановить его прогрессирование за счет усиления самой химиотерапии, применения патогенетических средств, иммунотерапии, методов газовой коллапсотерапии, полноценного питания. Задача заключается в создании максимально благоприятных условий для выполнения отсроченного хирургического вмешательства.

При комплексном лечении больных лекарственно-устойчивым туберкулезом легких авторами признано оправданным введение двух понятий: «благоприятный предоперационный фон» и «неблагоприятный предоперационный фон».

Благоприятный предоперационный фон при ЛУ ТБЛ можно охарактеризовать следующим образом:

- положительный клинический ответ на химиотерапию деструктивного процесса в легких (нормализация температуры, устранение влажного кашля и потливости, нормализация аппетита, повышение массы тела, снижение одышки);

- позитивная рентгенодинамика (рассасывание инфильтративных изменений, свежих очагов, снятие перифокального воспаления вокруг каверн или туберкулем), отсутствие катаральных явлений в легких и воспалительных поражений крупных бронхов, прекращение бактериовыделения, достижение границ допустимого

*Стрелис А.К., Стрелис А.А., Анастасов О.В. и др. Эффективность хирургического лечения туберкулеза легких...*

мой нормы лабораторных показателей, нормализация иммунологического статуса;

– сохранение ЛЧ МБТ минимум к 3–4 противотуберкулезным препаратам;

– возможность радикального удаления основных морфологических субстратов легочного туберкулеза (каверн, туберкулем, крупных очагов).

Неблагоприятный предоперационный фон имеет свои особенности:

– сохранение клинико-рентгенолабораторных характеристик активности специфического процесса (обширность поражения легких, бактериовыделение; воспалительные изменения трахеобронхиального дерева, присутствуют интоксикационный комплекс и грудные симптомы, снижение гомеостаза);

– резистентность МБТ к 7 и более ПТП 1–2-го ряда на фоне эффекта амплификации ЛУ в процессе химиотерапии.

Характер и длительность химиотерапии после хирургических вмешательств зависят от особенностей специфического процесса и бактериовыделения, радикальности операции, спектра ЛУ МБТ, выделенных из мокроты, и патологических участков операционного материала. Продолжительность курса лечения по стратегии DOTS-PLUS должна составлять не менее 18 мес. В случае экстраплевральной торакопластики послеоперационную химиотерапию следует продлить до срока не менее 12 мес после операции. Из легочно-хирургического отделения больной передается под дальнейшее наблюдение фтизиатерапевта. Продолжительность послеоперационной химиотерапии в последующем может подлежать коррекции, исходя из данных клинико-рентгенолабораторного мониторинга уже в процессе диспансерного наблюдения.

Ниже приведен пример эффективного хирургического лечения больной с МЛУ ТБЛ.

Больная С., 1973 г.р., неработающая, поступила в туберкулезное отделение в апреле 2004 г. Жалобы при поступлении: слабость, фебрильная температура тела (39–40 °С), кашель с мокротой, отсутствие аппетита. Больна не менее 6 мес, заболевание выявлено после направления на флюорографию. Объективно:

рост 160 см, масса тела 47 кг. Общая бледность, исхудание, кахексия. Отставание левой половины грудной клетки при дыхании, укорочение перкуторного звука, мелкопузырчатые влажные хрипы в межлопаточном пространстве. Частота дыхательных движений — 26 в 1 мин, частота сердечных сокращений (ЧСС) — 110. Артериальное давление — 90/60 мм рт. ст.

В мокроте МБТ +++ по мазку. Установлен диагноз: инфильтративный туберкулез верхней доли левого легкого в фазе распада и обсеменения. МБТ (+). Химиотерапия начата 5 ПТП 1-го ряда: изониазид, рифампицин, пиразинамид (Z), этамбутол, стрептомицин.

В июне 2004 г. выявлена первичная МЛУ МБТ к H, R, S, ПАСК (Pas). Температура тела 38,6–39 °С, кратковременное кровохарканье. Масса тела 38 кг. Кашель с обильной, грязно-серого цвета мокротой. Рентгенограмма органов грудной клетки от июля 2004 г.: разрушенное левое легкое с наличием множественных деструктивных изменений, очагово-инфильтративные изменения в правом легком (рис. 2).

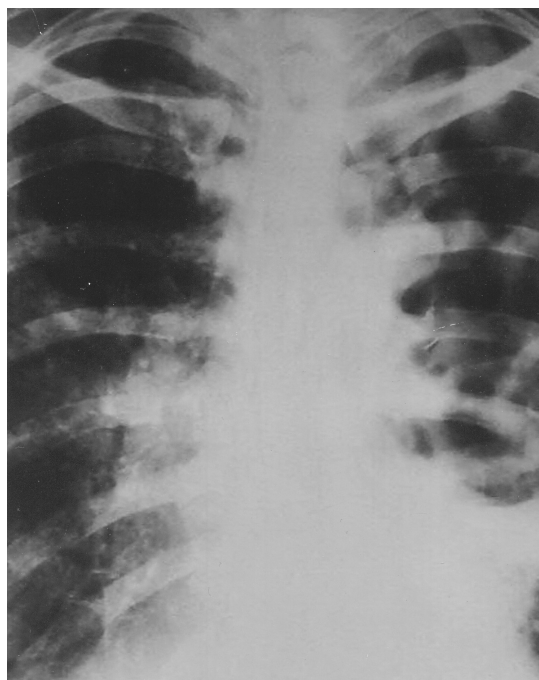


Рис. 2. Обзорная рентгенограмма на момент включения в программу DOTS-PLUS. Разрушенное левое легкое с наличием множественных деструктивных изменений. Очагово-инфильтративные изменения в правом легком

Диагноз: казеозная пневмония, прогрессирующее течение, МЛУ МБТ.

С 15.06.2004 г. больная включена в программу DOTS-PLUS, назначены офлоксацин, капреомицин, циклосерин (Cyc), этионамид (Eth), Z, Pas. С сентября 2004 г. к лечению добавлены кларитромицин (CLR), амоксилав (AMX/CLV). Параллельно проводилась дезинтоксикационная терапия, витаминотерапия, усиленное питание. Произошло уменьшение интоксикации, температура тела 37,3–37,5 °С, повысилась масса тела, появился аппетит. В течение 5 мес с декабря 2004 г. по май 2005 г. — МБТ (–) в мокроте по микроскопии и посевам.

В мае 2005 г. — обострение процесса, возобновилось бактериовыделение, вновь появились симптомы интоксикации, температура тела 37,5–38,2 °С. Масса тела с 47 уменьшилась до 41 кг (снизилась на 6 кг). С августа 2005 г. усилена схема лечения — моксифлоксацин 400 мг внутривенно, вместо Сар назначен К, отменены CLR, AMX/CLV, OFL.

С 22.09.2005 г. отмечены рецидивирующие легочные кровотечения. В октябре 2005 г. рассмотрен вопрос об операции по жизненным показаниям. Больная переведена в отделение легочной хирургии с диагнозом: фиброзно-кавернозный туберкулез левого легкого (разрушенное легкое), прогрессирующее течение, МБТ (+), ЛУ К Н, R, S, Pas. Осложнения: рецидивирующее легочное кровотечение. ДН II–III. Сопутствующие заболевания: хронический вирусный гепатит С.

ЭКГ: ЧСС 84 в 1 мин, неполная блокада правой ножки пучка Гиса, признаки перегрузки правого желудочка, диффузные изменения миокарда. Рентгенограмма органов грудной клетки от мая 2005 г.: слева гигантская каверна, пневмофиброз. Справа очаговые тени в верхних отделах легкого (рис. 3).

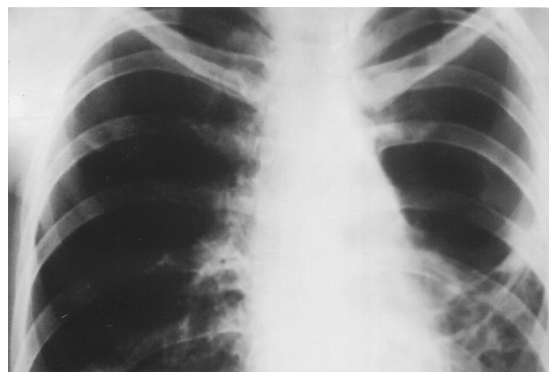


Рис. 3. Обзорная рентгенограмма перед операцией. Слева гигантская каверна, пневмофиброз. Справа очаговые тени в верхних отделах легкого

21.11.2005 г. выполнена операция: плевропневмонэктомия слева. 05.12.2005 г. — 7-реберная паравертебральная торакопластика слева. Послеоперационный период без осложнений, заживление первичным натяжением, выписана из хирургического отделения в удовлетворительном состоянии. Курс химиотерапии до операции 18 мес. В дальнейшем больная продолжала лечение по программе DOTS-PLUS амбулаторно пятью ПТП в течение 1 года. 05.12.2006 г.: рентгенограмма органов грудной клетки: слева состояние после плевропневмонэктомии с корригирующей 7-реберной паравертебральной торакопластикой. Справа единичные очаги (рис. 4). Жалоб нет. Микроскопия мокроты и посев подтвердили стойкое абациллирование.

Диагноз: состояние после плевропневмонэктомии слева, 7-реберной торакопластики слева по поводу фиброзно-кавернозного туберкулеза МБТ +. МЛУ К Н, R, S, Pas. Очаговый туберкулез правого легкого в фазе частичного рассасывания. Достигнуто клиническое излечение от МЛУ ТБЛ на фоне 30-месячного комплексного лечения в соответствии со стратегией DOTS-PLUS. Достижению благоприятного исхода содействовали наличие всего арсенала ПТП I–3-й линий и патогенетических средств, хорошая переносимость лекарств, молодой возраст пациентки, отсутствие патологии крупных бронхов и сопутствующих заболеваний, применение интенсивной химиотерапии в сочетании с хирургическими вмешательствами, адекватными характеристикам специфического процесса в легких.

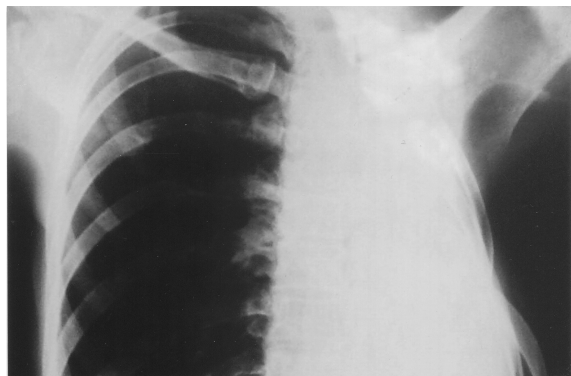


Рис. 4. 12 мес после операции, завершение курса лечения. Слева состояние после плеврорезектомии с корригирующей 7-реберной паравертебральной торакопластикой. Справа единичные очаги

## Выводы

Хирургические методы составляют важную и эффективную часть в комплексном лечении МЛУ ТБЛ. Для обеспечения позитивных исходов хирургических вмешательств основной задачей является формирование у больных благоприятного предоперационного фона в ходе предоперационной подготовки, включающей интенсивную химиотерапию, патогенетические методы лечения. Наиболее высокие результаты дают радикальные операции: экономные резекции легких и лобэктомии. Применение операции экстраплевральной

торакопластики оправдано у наиболее тяжелой когорты больных МЛУ ТБЛ, имеющей фиброзно-кавернозный туберкулез значительной протяженности с верхнедолевой локализацией каверн и поражением нижних отделов и (или) противоположного легкого, при этом курс химиотерапии после операции должен составлять 8–12 мес.

## Литература

1. Залескис Р. Роль хирургических методов в лечении туберкулеза // Проблемы туберкулеза. 2001. № 9. С. 3–5.
2. Краснов Д.В., Андренко А.А. и др. Возможности хирургического лечения больных деструктивным туберкулезом легких при полирезистентности возбудителя // Туберкулез сегодня. Материалы VII Российского съезда фтизиатров. М., 2003. С. 282.
3. Мишин В.Ю., Аксенова К.И., Григорьев Ю.Г. и др. Лекарственно-устойчивый туберкулез легких. М., 2005.
4. Репин Ю.М., Елькин А.В., Оттян Т.Ф. и др. Значение лекарственной устойчивости микобактерий в хирургии туберкулеза легких // Проблемы туберкулеза. 2001. № 9. С. 6–9.
5. Соколова Г.Б. Новые технологии химиотерапии туберкулезной инфекции. М., 2000.
6. Стрелис А.К. Современная фтизиатрия и проблемы туберкулеза XXI века: Актовая речь. Томск, 1999.
7. Iseman M.D. MDR-TB and the developing world — a problem no longer to be ignored: the WHD announces «DOTS PLUS» strategy // J. Tuberc. Lung Dis. 1998. V. 2. № 11. P. 867.
8. Iseman, M.D., Madsen L.A., Goble M., Pomerant M. Surgical intervention in the treatment of pulmonary disease caused by drug-resistant Mycobacterium tuberculosis // Am. Rev. Respir. Dis. 1990. V. 141. № 3. P. 623–625.
9. Farmer P.E., Konones A.S., Borisov S.E. et al. Recrudescence tuberculosis in the Russian Federation // The Global Impact of Drug-Resistant tuberculosis. Boston: Harvard Medical School and Open Society Institute, 1999.
10. Pomerantz B.J., Cleveland J.C., Olson H.K., Pomerantz M. Pulmonary resection for multi-drug resistance tuberculosis // Thorac. Cardiovasc. surg. 2001. V. 121. № 3. P. 448–453.

Поступила в редакцию 29.06.2008 г.

## Сведения об авторах

А.К. Стрелис — член-корреспондент РАМН, д-р мед. наук, профессор, зав. кафедрой фтизиатрии и пульмонологии СибГМУ (г. Томск).

А.А. Стрелис — д-р мед. наук, профессор кафедры фтизиатрии и пульмонологии СибГМУ (г. Томск).

О.В. Анастасов — ассистент кафедры фтизиатрии и пульмонологии СибГМУ (г. Томск).

Е.В. Некрасов — канд. мед. наук, доцент кафедры фтизиатрии и пульмонологии СибГМУ (г. Томск).

В.К. Раскошных — врач высшей категории, зав. отделением легочной хирургии Томской областной клинической туберкулезной больницы (г. Томск).

А.И. Задорожний — канд. мед. наук, ассистент кафедры фтизиатрии и пульмонологии СибГМУ (г. Томск).

Е.А. Губин — врач Томской областной клинической туберкулезной больницы (г. Томск).



*Д.Ю. Щегерцов* – врач Томской областной клинической туберкулезной больницы (г. Томск).

*О.Ю. Христенко* – врач Томского областного противотуберкулезного диспансера (г. Томск).

*Г.В. Янова* – канд. мед. наук, главный врач Томской областной клинической туберкулезной больницы (г. Томск).

*Для корреспонденции*

*Анастасов Олег Валерьевич*, тел. (382-2) 91-13-75, e-mail: anastov80@mail.ru