

**© Д. А. Закирходжаева**Ташкентский педиатрический  
медицинский институт**ЭФФЕКТИВНОСТЬ ХИРУРГИЧЕСКОГО ЛЕЧЕНИЯ  
ТРАВМАТИЧЕСКИХ КАТАРАКТ С ОДНОМОМЕНТНОЙ  
ИМПЛАНТАЦИЕЙ ИНТРАОКУЛЯРНОЙ ЛИНЗЫ У ДЕТЕЙ**

**Резюме.** Актуальность: травма глаза часто сопровождается повреждением хрусталика. Цель исследования: оценить эффективность хирургического лечения травматических катаракт с одномоментной имплантацией интраокулярной линзы (ИОЛ) у детей. Материал и методы: проанализированы результаты хирургического лечения травматических катаракт с одномоментной имплантацией ИОЛ у 62 детей: 48 мальчиков (77,4 %) и 14 девочек (22,6 %), чей средний возраст составил 8,1 года. Результаты: острота зрения повысилась с 0,09 до 0,22 к концу первого месяца после операции; 0,43 через 6 месяцев и 0,47 через год. У 85,5 % детей острота зрения в отдаленном периоде после операции составила 0,3–1,0; в 82,2 % случаев восстановилась бинокулярное зрение. В раннем послеоперационном периоде наблюдались следующие осложнения: экссудативный иридоциклит – 16,1 %; отложения фибрина в области зрачка – 8 %; пигментные отложения на поверхности ИОЛ – 19 %; вторичная катаракта – 12 %; дислокация ИОЛ или её опорных элементов – в 3 % случаев. Выводы: Ранняя имплантация ИОЛ при травматической катаракте в детском возрасте является целесообразной. Использование вискоэластиков позволяет минимизировать выраженность послеоперационной воспалительной реакции и уменьшить риск осложнений. Интраокулярное введение Гемазы во время хирургического вмешательства эффективно для рассасывания гифем, гемофтальмов и фибриноидного экссудата.

**Ключевые слова:** травматическая катаракта у детей; хирургическое лечение; интраокулярные линзы.

УДК:  
617.741-004.01-02:617-001-053.2:  
616–089.843:535.824.1

**АКТУАЛЬНОСТЬ**

Проблема глазного травматизма в настоящее время не теряет своей актуальности [1]. По статистике, до 95 % случаев травма глаза сопровождается повреждением хрусталика (катаракта либо афакия) [2]. При этом проникающие ранения глаза осложняются травматической катарактой в 36–53 % случаев. Отличительной чертой травматических катаракт у детей является сочетанность ее с посттравматическими изменениями глазного яблока до 92,1 % случаев [1, 3].

Проблемы хирургического лечения катаракт на протяжении многих лет привлекают внимание офтальмологов. Уникальный полиморфизм клиники, сочетание изменений травмированного хрусталика с патологией других структур глазного яблока представляют существенные трудности для хирургического лечения данного заболевания. Характерные черты травматических катаракт — многообразие и сочетанность патологии глазного яблока — диктуют необходимость индивидуального подхода к тактике хирургического вмешательства [1, 2, 5].

Современные тенденции в офтальмохирургии требуют не только сохранения глаза как косметического органа после перенесенной травмы, но и качественной медицинской и профессиональной реабилитации пациентов [2]. Экстракция травматической катаракты при реконструктивных операциях требует одновременной интраокулярной коррекции [3].

**ЦЕЛЬ ИССЛЕДОВАНИЯ**

Цель исследования: оценить эффективность хирургического лечения травматических катаракт с одномоментной имплантацией интраокулярной линзы у детей.

**МАТЕРИАЛ И МЕТОДЫ**

Исследования проводились в глазном отделении клиники Ташкентского педиатрического медицинского института (ТашПМИ). Материалом для исследования служили результаты комплексного обследования и лечения 62 детей, получивших различные травматические повреждения глаз. Среди обследованных больных мальчиков было 48, что составило 77,4 %, а девочек — 14 (22,6 %).

Возрастная градация детей составила от 3 до 14 лет, средний возраст  $8,1 \pm 0,41$  лет. Большинство детей находились в возрасте от 3 до 6 лет (22 пациента — 35,5 %). Среднее время пребывания ребенка в стационаре составило  $8,5 \pm 0,30$  койко-дней.

До и после операции проводили следующие исследования: визометрия, биомикроскопия, тонометрия по Маклакову и по Гольдману, офтальмоскопия, эхобиометрия, эхография на аппарате «Axisonic-II» и на офтоскане. Кераторефрактометрия на автокераторефрактометре фирмы «Luneau» (Франция).

Оценку эффективности лечения проводили по следующим критериям: повышение остроты зрения, купирование признаков воспаления, резорбция воспалительного экссудата и фибринозного налета, купирование геморрагических очагов, а также уменьшение сроков лечения.

В послеоперационном периоде больных наблюдали через 1 неделю, 1 месяц, 3 месяца, 6 месяцев, 1,5 года, 2 года и 2,5 года после вмешательства.

## РЕЗУЛЬТАТЫ ИССЛЕДОВАНИЯ

Прооперированы 62 ребенка (62 глаза) с травматической катарактой, развившейся в 69,4% случаев вследствие проникающего ранения (43 глаза), в 30,6% — в результате контузии (19 глаз), осложненной рубцами роговицы в 41,9% случаев и посттравматической патологией радужки в 30,6% случаев.

В ходе операции для коррекции афакии всем детям имплантировали интраокулярные линзы (ИОЛ): из полиметилметакрилата (Alcon) — 34 больным, а 28 детям — мягкие складывающиеся ИОЛ Аквафолд omni, OcuFlex Acrysof с использованием вискоэластиков Омнивиск, Provisc, Viscoat, Ocucoat.

В семи случаях, при наличии посттравматического надрыва сфинктера и другой патологии радужки, после имплантации ИОЛ накладывали швы на зрачковый край и радужную оболочку методом закрытой иридопластики.

У 45 детей (72,6%) перед имплантацией ИОЛ производили синехиотомию и синехиоэктомию.

Расчет оптической силы ИОЛ производили на офтоскане Allergan Humphrey (США) по формуле Sanders-Retzlaff-Kraff (SRK-II). Для запаса расчетной эмметропии «выросшего» глаза добавляли детям до 7 лет — 2,0 дптр; детям старше 7 лет — 1,5 дптр. В случаях, когда было невозможно определить преломляющую силу роговицы, мы пользовались средним показателем по Дэвид Тейлору: 2–4 года — 43,7 дптр.; 5–9 лет — 43,2 дптр.; 10–14 лет — 42,1 дптр.

Тактику хирургического вмешательства определяли на основании данных предоперационного обследования и с учетом локализации и выраженности посттравматической патологии.

Операцию проводили под комбинированным эндотрахеальным наркозом с использованием препаратов ГОМК 20% — 70 мг/кг; Сибазон 0,5% — 0,3 мг/кг. Из периферических обезболивающих препаратов использовали кетамин (калипсол) 5% — 4 мг/кг в возрастной дозе. Релаксацию поддерживали Аркуроном 0,2% из расчета 0,06 мг/кг. В зависимости от длительности оперативного вмешательства, введение препаратов повторяли в половинной дозе. Данный вид анестезии обеспечивает эффективное обезболивание и неподвижность глаза при сохранении низкого внутриглазного давления и тем самым снижает травматичность операции.

Этапы операции: выкраивали конъюнктивальный лоскут основанием к лимбу, высотой 10 мм и длиной 5 мм. Производили диатермокоагуляцию склеры. Выкраивали корнеосклеральный клапан алмазным лезвием размером 3–4 мм. Вскрытие передней камеры производили лезвием или иглой одноразового шприца. Для максимального расши-

рения зрачка в переднюю камеру и под конъюнктиву вводили 0,05 мл 1%-го раствора мезатона. Переднюю камеру заполняли вискоэластиком для восстановления передней камеры и предупреждения травмирования эндотелия роговицы. При наличии передних и задних синехий производили переднюю и заднюю синехиотомию и синехиоэктомию шпателем и ножницами Vannas. Под прикрытием вискоэластика, цистотомом выполняли капсулорексис в виде «консервной банки». Аспирацию-ирригацию катарактальных масс производили при помощи канюли Simcoe. При полурассосавшихся и пленчатых катарактах были нередки выраженные субкапсулярные разрастания, межкапсулярные сращения, уплотнения хрусталиковых масс, затрудняющие их аспирацию. В подобных случаях экстракцию хрусталиковых масс осуществляли после факофрагментации механическим путем. После удаления катарактальных масс, склеральный разрез расширяли, соразмерно диаметру ИОЛ. Переднюю камеру заполняли вискоэластиком, чтобы избежать травмы эндотелия роговицы.

При травматических катарактах детского возраста, являющихся следствием полурассосавшихся катаракт, сформировать капсулярный мешок для размещения в нем линзы из-за выраженной его деформации удавалось не всегда, вследствие чего ИОЛ имплантировали в цилиарную борозду на 43 глазах (69,4%), а в 19 случаях интракапсулярно (30,6%).

Для предупреждения вторичной глаукомы в 75,8% случаях производили базальную иридэктомию (47 глаз).

При фиброзе задней капсулы после имплантации ИОЛ через базальную колобому ножницами Vannas проводили капсулэктомию (8 глаз — 12,9%) в оптической зоне диаметром 3 мм.

При пролапсе стекловидного тела в переднюю камеру на 8 глазах выполняли частичную переднюю витрэктомию механическим путем или витреотомом.

Операцию завершали герметизацией операционной раны четырьмя-шестью узловыми швами 9,0–10,0 Nylon (Aurolab) и наложением узлового шва 6.0 Vikryl (Ethicon).

До недавнего времени в арсенале офтальмохирургов не было препарата с достаточно специфической фибринолитической активностью, который можно было бы использовать при проведении хирургических вмешательств по поводу травматической катаракты. С появлением оригинального препарата рекомбинантной проурокиназы (Гемаза, производитель — Экспериментальное производство медико-биологических препаратов ФГБУ «РКНПК», Россия), сравнимого по фибринолитической активности с тканевым активатором

плазминогена (t-PA), появилась необходимость изучения возможности его применения в детской офтальмологии [4].

На 13 глазах (21%) при выраженных сращениях в передней камере с повреждением передней капсулы хрусталика и деформацией капсулярного мешка, массивном выпоте фибрина в переднюю камеру глаза или гифеме, переднюю камеру глаза промывали раствором Гемазы. При этом 1 ампулу препарата растворяли в 1 мл 0,9%-го раствора NaCl, после чего 0,2 мл (1000 МЕ) или 0,1 мл (500 МЕ) полученного раствора разводили до 0,5 мл 0,9%-го раствором NaCl.

В послеоперационный период дети получали противовоспалительную и слёзозаместительную терапию в виде инстилляций глазных капель: 0,5% левофлоксацина (Офтаквикс, Santen) или 0,3% тобрамицина (Тобрекс, Alcon), или 0,5% хлорамфеникола в течение 2–3 недель; 0,1% дексаметазона (Офтан Дексаметазон, Santen) по убывающей схеме в течение 1 месяца; глазной гели Офтагель (Santen) в течение 1 месяца. Дополнительных парабюльбарных и субконъюнктивальных инъекций не применяли.

В раннем послеоперационном периоде наблюдались следующие осложнения: экссудативный иридоциклит — 16,1%; отложения фибрина в области зрачка — 8%. Эти осложнения были купированы частыми инстилляциями кортикостероидов. Склонность к экссудации не считается специфичной для имплантации ИОЛ у детей, так как ее отмечают в детском возрасте и при экстракции катаракты без имплантации. Присутствие ИОЛ в глазу может влиять лишь на степень выраженности экссудации.

Также в 19% мы наблюдали пигментные отложения на поверхности ИОЛ. Эти осложнения были устранены с помощью ИАГ лазера — удаляли преципитаты с поверхности ИОЛ и производили ИАГ-лазерную капсулотомию.

Вторичная катаракта развивалась в 12% случаев. Лечение вторичной катаракты производили ИАГ лазером, либо хирургическим путем. Согласно литературным данным, развитие вторичной катаракты является не осложнением, а следствием экстракапсулярной экстракции катаракты, применительно к травматическим катарактам детского возраста.

В 3% случаев встречались дислокация ИОЛ или её опорных элементов. Сморщивание капсулярного мешка вследствие его фиброза в ряде случаев служит причиной выталкивания ИОЛ. Таким больным хирургическое вмешательство не производилось. При грубых дислокациях производилась хирургическая репозиция.

Результаты визометрических исследований после проведения операции, представленные на рисунке 1, свидетельствуют, что острота зрения после операции постепенно восстанавливалась от 0,09 до 0,22 к концу первого месяца после операции. Через 6 месяцев после операции этот показатель был равен  $0,43 \pm 0,027$ ; через год —  $0,47 \pm 0,019$  и в течение 2,5 лет последующего наблюдения держался на том же уровне.

У 13 больных, оперированных с использованием препарата гемаза, во всех случаях положение ИОЛ было стабильным, нарушения положения ИОЛ (дислокация, децентрация линзы, либо захвата зрачка) не выявлено. Острота зрения составляла 0,6–1,0.

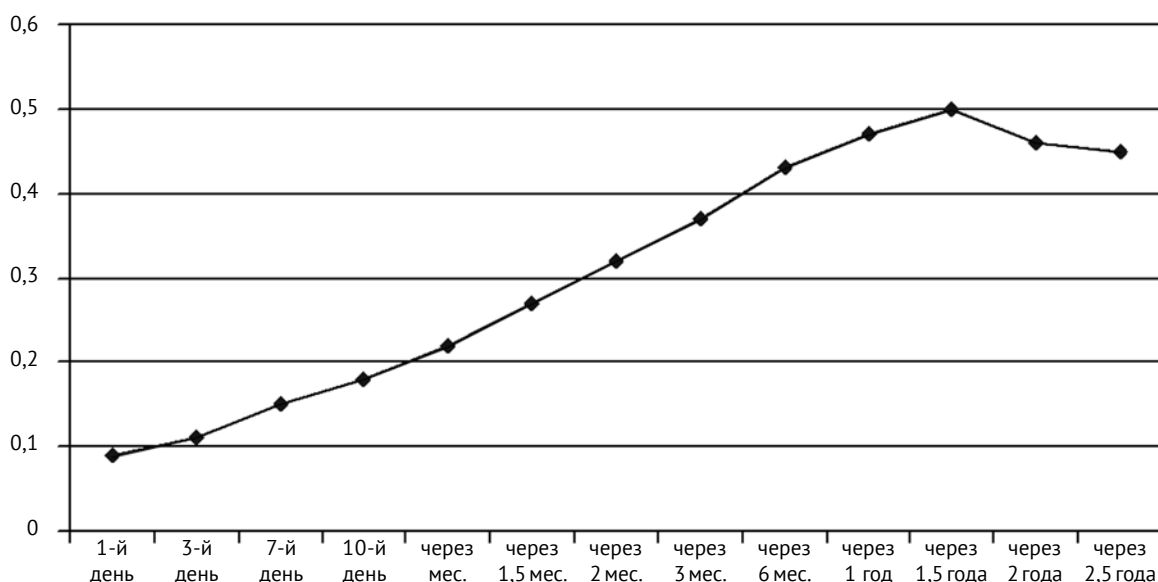


Рис. 1. Динамика остроты зрения у детей после экстракции травматической катаракты

Таким образом, наши исследования подтверждают, что своевременное адекватное хирургическое лечение позволяет в значительной степени восстановить функциональное состояние травмированного глаза. В отдаленном периоде наблюдения у 85,5% оперированных детей острота зрения повысилась до 0,3–1,0, а в 82,2% случаев восстановилась бинокулярное зрение.

## ВЫВОДЫ

1. Анализ полученных результатов свидетельствует о целесообразности проведения ранней имплантации ИОЛ при травматической катаракте в детском возрасте.
2. Использование вискоэластиков обеспечивает минимальную травматичность операции и позволяет свести к минимуму выраженность послеоперационной воспалительной реакции и уменьшить риск роговичных осложнений.
3. Для рассасывания гифем, гемофтальмов, фибриноидного экссудата, преретинальных и субретинальных сгустков крови во время хирургического вмешательства по поводу травматической катаракты у детей целесообразно интраокулярное введение гемазы.
4. ИАГ-лазерная капсулотомия является эффективным методом лечения вторичных катаракт у детей при минимальном риске осложнений и хорошем визуальном исходе.

## ЛИТЕРАТУРА

1. Боброва Н.Ф. Травмы глаза у детей. – М.: Медицина, 2003. – 171 с.
2. Двали М.Л., Габашвили Т.Т., Берадзе И.И. Особенности хирургии катаракты в детском и юношеском возрасте // Вестн. офтальмологии. – 2002. – № 2. – С. 40–41.
3. Пеец С.А., Сабирова И.Ю., Цигрошвили Л.А., Авдеева Л.А. Результаты лечения, длительного диспансерного наблюдения и причины низкого зрения у детей после удаления травматической катаракты с имплантацией искусственного хрусталика // Вест-

ник Оренбургского государственного университета. – 2004. – № 13. – С. 81–83.

4. Тахчиди Х.П., Шкворченко Д.О., Левина Л.В. Использование препарата «гемаза» в витреоретинальной хирургии пролиферативной диабетической ретинопатии // Офтальмохирургия. – 2007. – № 3. – С. 28–34.
5. Хватова А.В., Арестова Н.Н., Круглова Т.Б. Лазерное лечение пролиферативных осложнений после экстракции катаракт у детей // Проллиферативный синдром в офтальмологии: Тез. II междунар. научно-практ. конф. – М., 2002. – С. 83–84.

## EFFICACY OF SURGICAL TREATMENT OF TRAUMATIC CATARACT WITH SIMULTANEOUS INTRAOCULAR LENS IMPLANTATION IN CHILDREN

Zakirkhodzhayeva D.A.

◆ **Resume.** Background: eye injury is often accompanied by lens damage. Aim: To evaluate the efficacy of surgical treatment of traumatic cataract with simultaneous IOL implantation in children. Material and methods: The results of surgical treatment of traumatic cataract with simultaneous IOL implantation in 62 children were analyzed: in 48 boys (77.4%) and 14 girls (22.6%) with a mean age 8.1 years. Results: visual acuity after surgery gradually increased from 0.09 to 0.22 by the end of the first month, 0.43 in 6 months and 0.47 in one year of follow-up. In 85.5% of the operated children visual acuity in the late post-op period was accounted 0.3–1.0, and in 82.2% of cases binocular vision was recovered. In the early postoperative period following complications were observed: exudative iridocyclitis – 16.1%; deposits of fibrin in the pupil – 8%; pigment deposits on surface of the IOL – 19%; secondary cataract – 12%; IOL or its haptics dislocation – 3% cases. Conclusions: Early IOL implantation during traumatic cataract surgery in children is suitable. Use of viscoelastics allows minimizing the severity of postoperative inflammation and reducing a risk of complications. Intraocular injection of Gemasa during surgery is effective to resolve hyphema, intraocular hemorrhages and fibrinoid exudate.

◆ **Key words:** traumatic cataract in children; surgical treatment; intra-ocular lenses.

## ◆ Информация об авторе

Закирходжаева Дилорам Асраровна – ассистент кафедры офтальмологии и детской офтальмологии Ташкентского педиатрического медицинского института, Министерство здравоохранения Республики Узбекистан. 100140, Узбекистан, г. Ташкент, Юнусабадский район, ул. Багишомол, д. 223. ТашПМИ. E-mail: mbshakur@mail.ru.

Zakirkhodzhayeva Diloram Asrarovna – Assistant Professor, Department of Ophthalmology, Pediatric Ophthalmology, The Ministry of Health of Uzbekistan, Tashkent Pediatric Medical Institute. 100140, Uzbekistan, Tashkent, Yunusabad district, Bagishomol St., 223. TashPMI. E-mail: mbshakur@mail.ru.