

УДК 616.728.48-001.5-089.227.84-74

**ДВУХЭТАПНЫЙ ЧРЕСКОСТНЫЙ ОСТЕОСИНТЕЗ АППАРАТОМ ИЛИЗАРОВА
В ЛЕЧЕНИИ ПАЦИЕНТОВ С ПЕРЕЛОМАМИ ПОТТА-ДЕСТО**И.И. Чернушевич¹; Д.Б. Карев², к.м.н.; А.Т. Тодрик¹; В.А. Иванцов¹, к.м.н.¹ - УЗ «Городская клиническая больница скорой медицинской помощи г. Гродно»² - УО «Гродненский государственный медицинский университет»

На основании наблюдения за 19 пациентами с переломами в голеностопном суставе типа Потта-Десто и изучения результатов лечения авторами предложен двухэтапный чрескостный остеосинтез аппаратом Илизарова, как наиболее «щадящий» способ, позволяющий в оптимальные сроки качественно выполнить репозицию отломков и восстановить конгруэнтность дистального эпифиза большеберцовой кости. Сравнительная простота метода позволяет рекомендовать его в повседневной практике травматологов-ортопедов.

Ключевые слова: голеностопный сустав, треугольник Фолькмана, перелом, остеосинтез, аппарат Илизарова.

We have analyzed treatment results of 19 patients after ankle joint fracture (Pott's fracture of ankle). We propose a two-stage method with the Ilizarov frame as minimum invasive technique. It allows to achieve good fragments reduction and congruency of distal tibial epiphysis. We recommend this simple method for daily practice.

Key words: ankle joint, fracture, Volkmann's triangle, osteosynthesis, Ilizarov frame.

Введение

Переломы в области голеностопного сустава составляют около 23,5 % в структуре травм опорно-двигательного аппарата и 30-60% по отношению к переломам костей голени [4]. Повреждения заднего края большеберцовой кости встречаются у 30 % больных с переломами лодыжек. Актуальность выбора метода лечения повреждений голеностопного сустава с переломом заднего края большеберцовой кости обусловлена как частотой, так и сложностью лечения и значительным числом неудовлетворительных функциональных результатов. При неправильно сросшихся переломах инвалидность отмечается у 0,5-26 % пациентов [2, 3, 4, 5].

В практическом плане различают следующие варианты переломов заднего края большеберцовой кости:

а) изолированный перелом заднего края большеберцовой кости (треугольника Фолькмана);

б) перелом заднего края большеберцовой кости и одной или обеих лодыжек (перелом Потта);

в) перелом медиальной лодыжки, нижней трети малоберцовой кости и заднего края большеберцовой кости (перелом Десто);

г) компрессионные (вдавленные) переломы;

д) оскольчатые и многооскольчатые переломы дистального метаэпифиза большеберцовой кости.

Переломы голеностопного сустава являются внутрисуставными и могут быть как без смещения, так и со смещением (в том числе – с наличием подвывиха или вывиха стопы). Чаще встречаются заднелатеральные и реже – заднемедиальные формы перелома заднего края большеберцовой кости [5]. Повреждения голеностопного сустава могут носить как закрытый, так и открытый характер.

Восстановление конгруэнтности суставной поверхности дистального эпифиза большеберцовой кости является основополагающим в лечении перелома-вывихов Потта-Десто, так как в перспективе позволит достичь хорошей подвижности в суставе и безболезненной полной нагрузки на конечность. В зависимости от варианта повреждения используют закрытые и оперативные методы лечения [5, 7].

Закрытая одномоментная ручная (или с использованием специальных приспособлений) репозиция с последующей фиксацией конечности гипсовой повязкой (У-образная и задняя гипсовые лонгеты; разрезная циркулярная гипсовая повязка) позволяет лишь в той или иной

степени ограничить подвижность отломков, поскольку в процессе лечения после ее выполнения смещения костных отломков наступают в 13-30% случаев во время наложения гипсовой повязки и – позднее – после уменьшения отека мягких тканей [7]. Указанный метод лечения эффективен при переломах заднего края большеберцовой кости, занимающих менее 1/4 суставной поверхности дистального эпифиза, т.к. стабильной фиксации наружной и внутренней лодыжек достаточно для заживления повреждения с хорошим функциональным результатом. Процент неудовлетворительных исходов при таком лечении составляет от 20 до 34.

А.В. Каплан предложил дополнить фиксацию чрескостно трансартикулярно спицами, проведенными х-образно или параллельно – с подошвенной поверхности стопы (через пяточную и таранную кости – на глубину 10-15 см) [7].

Г.Д. Никитин после закрытой репозиции рекомендовал проведение х-образно двух спиц в 1/3 большеберцовой кости и одной – через таранную кость, которые фиксировались в аппарате Илизарова, состоящего из кольца на голени и полукольца на стопе. После устранения вывиха (подвывиха) стопы и репозиции отломков фрагмент заднего края большеберцовой кости фиксировался чрескостно двумя спицами, введенными х-образно с задней поверхности голени. Дополнительно голеностопный сустав стабилизировался трансартикулярно двумя спицами. Производился демонтаж аппарата Илизарова и накладывалась гипсовая повязка [9].

Альтернативой закрытой одномоментной репозиции может служить тройное скелетное вытяжение по А.В. Каплану, при котором проводятся две спицы: через пяточную кость и передний край 1/3 большеберцовой кости. Вытяжение за скобу в пяточной области осуществляется вдоль оси голени с грузом 6-7 кг; за скобу в пяточной области – книзу с грузом 3-4 кг. Одновременно накладываются боковые корригирующие петли [7]. К сожалению, данный метод не обеспечивает надежной иммобилизации в области повреждения и подвергает мягкие ткани нагрузке натяжением.

В последние годы широко применяется оперативный метод лечения поврежденных голеностопного сустава с наличием смещенного перелома заднего края большеберцовой кости [1, 2, 3, 8].

Абсолютными показаниями к операции являются: а) открытые переломы; б) «неудержимые» переломо-

вывихи – при повреждении более 1/3 суставной поверхности дистального эпифиза большеберцовой кости; в) оскольчатые переломы; г) безуспешность ручной репозиции, если при этом фрагмент заднего края большеберцовой кости захватывает 1/4 и более суставной поверхности. Стояние фрагмента заднего края большеберцовой кости после репозиции должно быть анатомичным, т.к. наличие даже такой незначительной «ступеньки», как 1 мм, приводит к развитию деформирующего артроза.

Открытое вправление перелома-вывиха стопы и репозиция отломков с последующим остеосинтезом с помощью металлических конструкций – пластин, винтов, стержней, болта-стяжки, спиц с натягивающей петлей и др. – позволяют достичь стабильной фиксации. Предпочтительным способом остеосинтеза заднего края большеберцовой кости является прямой, выполняемый из заднего доступа (задне-латерального, задне-медиального или с Z-образным рассечением ахиллова сухожилия), с введением одного-двух винтов [1, 8, 10]. Реже применяется непрямой способ фиксации из переднего оперативного доступа. К недостаткам этого метода следует отнести: трудности введения металлоконструкции и необходимость ее удаления в последующем; массивность конструкции системы АО; в организме остается инородное тело, а значит, возможно развитие гнойной инфекции; конструкции могут подвергаться коррозии, изгибу, переломам, миграции; может нарушаться их стабильность. Нередко неудовлетворительные результаты хирургического лечения объясняются неизбежным образованием спаек и рубцовыми изменениями тканей в области голеностопного сустава.

Внеочаговый чрескостный остеосинтез аппаратами внешней фиксации соответствует основным принципам лечения в их современном понимании [2, 3, 5]. Данный метод позволяет достичь:

- точной закрытой репозиции костных отломков с созданием между ними контакта на максимально большей площади, в результате чего регенерация костной ткани происходит по типу первичного сращения;
- жесткой, постоянной и управляемой фиксации;
- максимального сохранения кровоснабжения очага повреждения;
- сохранения остеогенных тканей (надкостницы, эндода и костного мозга);
- ранней активизации пострадавших.

Наибольшее признание и широкое распространение при операциях чрескостного остеосинтеза получил аппарат, предложенный в 1981 г. Г.А. Илизаровым, который сочетает высокую жесткость и динамичность конструкции.

А.А. Девятов при лечении повреждений голеностопного сустава с переломом заднего края большеберцовой кости, использовал конструкцию аппарата из трех колец на голень и полукольца на стопу. Операция выполняется в один этап. Устраняется вывих (подвывих) стопы и, используя шило (введенное между ахилловым сухожилием и латеральной лодыжкой), осуществляют репозицию смещенного заднего края большеберцовой кости. Медиальная лодыжка и задний край большеберцовой кости фиксируются в аппарате спицами с упорными площадками [5].

В.В. Боровченков предлагает при операции чрескостного остеосинтеза проводить спицу через костный отломок заднего края большеберцовой кости во фронтальной плоскости (при этом спица почти всегда проходит и через латеральную лодыжку) [2].

Целью исследования явилось максимальное упрощение методики наложения аппарата Илизарова в лечении больных с переломо-вывихами Потта-Десто, используя вариант двухэтапного чрескостного остеосинтеза.

Материал и методы

Материал основан на наблюдении за 19 пациентами в возрасте от 37 до 69 лет, которым по поводу повреждения голеностопного сустава со смещенным переломом заднего края большеберцовой кости в клинике травматологии Гродненского травматологического центра выполнен двухэтапный чрескостный остеосинтез аппаратом Илизарова. Закрытые повреждения имели место у 17 (89,5%), а открытые – у 2 (10,5 %) больных. Переломы Потта были отмечены у 3 (15,8 %), а переломы Десто – у 16 (84,2 %) пациентов. Абсолютное большинство – 18 (94,7%) – составили женщины.

Оперативное вмешательство проводилось под спинномозговой анестезией или наркозом.

Аппарат Илизарова состоял из 2-х колец на голени и полукольца на стопе: при этом проксимальное базовое кольцо располагали на уровне в/3 большеберцовой кости, репонирующее – на 1-1,5 см выше щели голеностопного сустава. Кольца на голени соединяли тремя телескопическими штангами. На первом этапе проводили х-образно под углом 60° две спицы на уровне в/3 большеберцовой кости и через пяточную кость; одну спицу – через в/3 1 и 5 плюсневых костей. Ручным способом устраняли вывих (подвывих) стопы, придав ей положение умеренной супинации и тыльной флексии под углом 90° к оси голени; проведенные спицы натягивали и фиксировали в аппарате. В в/3 большеберцовой кости с внутренней поверхности голени во фронтальной плоскости и под углом 90° к ее оси проводили спицу с упорной площадкой, которую также после натяжения укрепляли в кольце аппарата. После distraction в аппарате с умеренным «перерастяжением» голеностопного сустава выполняли контрольные рентгенограммы в двух проекциях. В случае необходимости устраняли элементы подвывиха таранной кости, используя спицу с упорной площадкой в в/3 голени. После этого производили репозицию заднего края большеберцовой кости. Учитывая, что одномоментной distraction достичь низведения заднего края большеберцовой кости в абсолютном большинстве случаев не удавалось, аппарат Илизарова стабилизировали. При наличии ступеньки высотой 1-2 мм репозицию заднего края большеберцовой кости производили шилом через прокол мягких тканей. При достигнутом результате операцию заканчивали на первом этапе.

В остальных случаях, второй этап операции обычно выполняли через 2-3 дня (на фоне значительно уменьшившегося отека голени и стопы) под местной анестезией. Предварительно выполнялись контрольные рентгенограммы голеностопного сустава в боковой проекции: на фоне умеренного «перерастяжения», во всех случаях отмечали полное восстановление конгруэнтности суставной поверхности дистального эпифиза большеберцовой кости, что значительно снижало травматичность оперативного вмешательства. По медиальному или латеральному краю ахиллова сухожилия (в зависимости от того, имел место перелом заднемедиальной или заднелатеральной части заднего края большеберцовой кости) и на 0,5-1,0 см проксимальнее нижнего края эпиметафиза костного фрагмента большеберцовой кости проводили спицу с упорной площадкой в сагиттальной плоскости под углом 90° к оси голени. Затем ее вручную (чтобы не расколоть фрагмент) подтягивали до «ощущения упора» и фиксировали в кольце аппарата Илизарова. Уровень про-

ведения спицы определяли путем введения инъекционной иглы-ориентира перед выполнением первичной контрольной рентгенограммы на втором этапе операции. Следует помнить, что при создании компрессии костного фрагмента спицей с упорной площадкой последний будет перемещаться по оси введенной спицы! Полностью снимали distraction при сохранении супинации стопы, благодаря чему создавались условия для хорошей адаптации в зоне перелома медиальной лодыжки; шилом прижимали ее к большеберцовой кости и чрескожно фиксировали проведенными х-образно двумя спицами Киршнера. Производились контрольные рентгенограммы в двух проекциях, после чего аппарат Илизарова стабилизировали.

Дальнейшее лечение больных проводилось в амбулаторных условиях. Длительность фиксации при использовании метода чрескостного остеосинтеза существенно не отличалась от сроков иммобилизации гипсовой повязкой. Но в среднем через полтора-два месяца демонстрировали полукольцо аппарата со стопы и удаляли спицы из медиальной лодыжки, сохраняя аппарат Илизарова на голени, разрешали дозированную нагрузку на конечность и функциональное лечение в голеностопном суставе. Спустя месяц демонтировали аппарат на голени.

Результаты и их обсуждение

Результаты лечения у пациентов прослежены в течение 1 года после оперативного вмешательства. При их оценке учитывали рентгенологическое подтверждение консолидации переломов, анатомический и функциональный исходы (последний включал в себя объем движений в голеностопном суставе, наличие или отсутствие болевого синдрома и восстановление опорной функции конечности).

Исходя из этих критериев, у всех оперированных нами пациентов с переломо-вывихами Потта-Десто методом двухэтапного чрескостного остеосинтеза аппаратом Илизарова получен хороший результат. В 3-х случаях, когда оперативное вмешательство было выполнено в течение первых часов после травмы, удалось одновременно низвести в аппарате Илизарова задний край большеберцовой кости, полностью ликвидировав его смещение и операция была закончена на первом этапе. Инфекционных осложнений со стороны мягких тканей в области спиц на голени и стопе не отмечено; лечение аппаратным способом создавало возможность постепенного проведения всех манипуляций и хорошо переносилось больными.

В качестве иллюстрации применяемого двухэтапного чрескостного остеосинтеза при лечении переломо-вывихов Потта-Десто приводим рентгенограммы пациентки Д. При поступлении в стационар у больной диагностирован перелом обеих лодыжек и заднего края большеберцовой кости со смещением и задним вывихом стопы (рис. 1 а, б). Учитывая нестабильный характер перелома, большой выполнен первый этап предлагаемого нами метода чрескостного остеосинтеза. Аппарат Илизарова стабилизирован с умеренной distraction в голеностопном суставе. Через двое суток на контрольной рентгенограмме в боковой проекции стояние фрагмента заднего края большеберцовой кости удовлетворительное; последний в асептических условиях под местной анестезией фиксирован спицей с упорной площадкой (рис. 2 а, б). После чего полностью снята distraction в голеностопном суставе и выполнена чрескожная фиксация медиальной лодыжки спицами Киршнера (рис. 3 а, б).

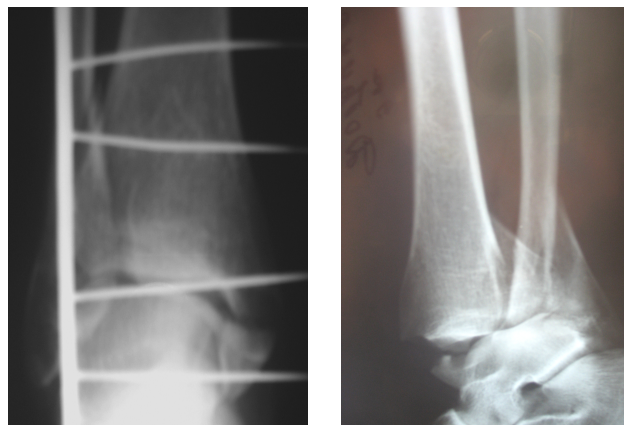


Рисунок 1 – Рентгенограммы голеностопного сустава пациентки Д. при поступлении в стационар: а – прямая проекция; б – боковая проекция.

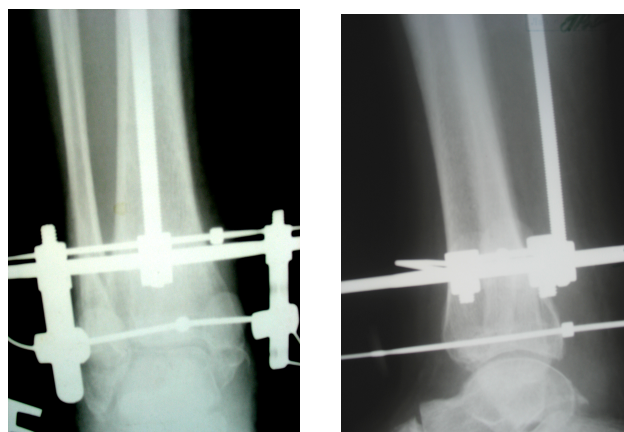


Рисунок 2 – Рентгенограммы голеностопного сустава пациентки Д. после выполнения первого этапа оперативного вмешательства и фиксации заднего края большеберцовой кости спицей с упорной площадкой: а – прямая проекция, б – боковая проекция

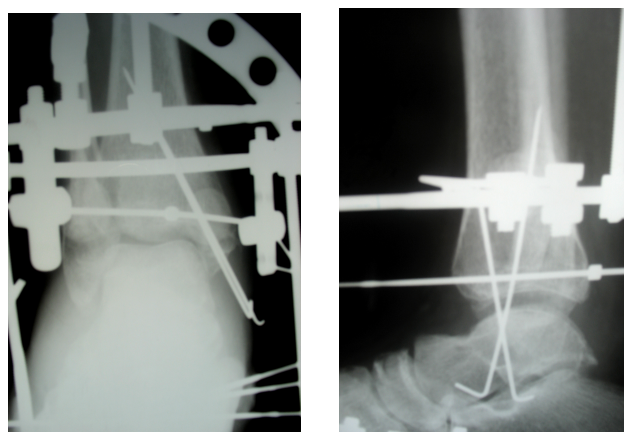


Рисунок 3 – Рентгенограммы голеностопного сустава пациентки Д. после выполнения второго этапа: а – прямая проекция, б – боковая проекция

Выводы

1. Двухэтапный чрескостный остеосинтез аппаратом Илизарова в лечении переломо-вывихов Потта-Десто можно рассматривать как способ, позволяющий в оптимальные сроки малоинвазивно, качественно выполнить репозицию отломков и восстановить конгруэнтность дистального эпифиза большеберцовой кости.

2. Сравнительная «простота» метода позволяет рекомендовать его в повседневной практике травматологов-ортопедов.

Литература

1. Анкин, Л.Н. Переломы дистального отдела голени / Л.Н.Анкин, Н.Л.Анкин // Травматология (европейские стандарты) – М.: МЕДпресс-информ, 2005. – Гл.25. – С. 432-438.

2. Боровченков, В.В. Варианты репозиции и фиксации отломков в аппарате внешней фиксации при сложных переломах голеностопного сустава / В.В.Боровченков, В.А.Колобков // Аппараты и методы внешней фиксации в травматологии и ортопедии: сб. материалов II международного семинара / Том 3 – Рига, 1985. – С. 92-94.

3. Громак, Г.Б. Опыт внеочагового остеосинтеза в лечении метаэпифизарных переломов области голеностопного сустава / Г.Б. Громак, И.М. Бирэник // Аппараты и методы внешней фиксации в травматологии и ортопедии: сб. материалов II международного семинара / Том 3 – Рига, 1985. – С. 107-109.

4. Гончаренко, В.В. Предупреждение послеоперационных артрогенных контрактур / В.В.Гончаренко, Н.В.Солод; под ред. В.В.Гончаренко. – Воронеж: Издательство Воронежского университета, 1990. – 168 с.

5. Девятов, А.А. Чрескостный остеосинтез / А.А.Девятов. – Кишинев: Штиинца, 1990. – 317 с.

6. Казарезов, М.В. Восстановительная хирургия поврежденного опорно-двигательного аппарата / М.В.Казарезов [и др.] – Новосибирск: Издательство Новосибирской государственной медицинской академии, 2004. – 156 с.

7. Каплан, А.В. Закрытые переломы лодыжек / А.В.Каплан // Закрытые повреждения костей и суставов / А.В.Каплан. – М.: Медицина, 1967 – Гл. XXI. – С. 441-473.

8. Литтманн, И. Вмешательства при повреждениях таза и нижних конечностей / И.Литтманн // Оперативная хирургия / И.Литтманн [и др.]; по общ. ред. И.Литтманна. – Будапешт: Издательство Академии наук Венгрии, 1981. – С. 900-966.

9. Никитин, Г.Д. Множественные переломы и сочетанные повреждения / Г.Д.Никитин, Э.Г.Грязнухин. – Л.: Медицина, 1983. – 296 с.

10. Ревенко, Т.А. Операции при травмах опорно-двигательного аппарата / Т.А.Ревенко, В.Н.Гурьев, Н.А.Шестерня. – М.: Медицина, 1987. – 272 с.

Поступила 18.03.10