
А.Т. ЩАСТНЫЙ¹, И.П. ШТУРИЧ¹, А.Р. СЯТКОВСКИЙ²

ДВОЙНОЕ ДРЕНИРОВАНИЕ ПРИ ЛЕЧЕНИИ БОЛЬШИХ ПСЕВДОКИСТ ПОДЖЕЛУДОЧНОЙ ЖЕЛЕЗЫ

УО «Витебский государственный медицинский университет»¹,
УЗ «Витебская областная клиническая больница»,
ОНПЦ «Хирургия заболеваний печени и поджелудочной железы»²,
Республика Беларусь

С целью улучшения результатов хирургического лечения пациентов с псевдокистами поджелудочной железы больших размеров (более 10 см в диаметре) и расширению показаний к внутреннему дренированию, как наиболее выгодному варианту лечения, предложена методика «двойного дренирования». В статье описана техника выполнения оперативного, вмешательства, определены показания и противопоказания к его выполнению, указаны осложнения, которые могут возникнуть.

С псевдокистами более 10 см в диаметре оперировано 68 пациентов. Метод двойного дренирования выполнен у 14 пациентов. Применение предложенного способа оперативного лечения позволяет снизить число послеоперационных осложнений и улучшить результаты лечения больших постнекротических псевдокист.

Ключевые слова: хронический панкреатит, киста поджелудочной железы, оперативное лечение, двойное дренирование

The method of double drainage was suggested to improve the results of surgical treatment in patients with the pancreas pseudo cysts of large sizes (more than 10 cm in diameter) and to widen the indications for internal drainage as the most favorable variant of treatment. The technique of surgery is described; the indications and contraindications to its performance are defined; possible complications are pointed out.

68 patients with pseudo cysts of more than 10 cm in diameter were operated on. In 14 patients the method of double drainage was applied. The usage of the suggested technique of the surgical intervention permits to decrease the number of the postoperative complications and to improve the treatment results of large postnecrotic pseudo cysts.

Keywords: chronic pancreatitis, pancreas cyst, operative treatment, double drainage

Введение

Хирургическое лечение ложных кист поджелудочной железы продолжает оставаться одной из самых сложных и актуальных проблем в абдоминальной хирургии.

Хирургическая тактика и выбор метода лечения при данной патологии является предметом дискуссии. Поэтому закономерен поиск индивидуального хирургического подхода при кистах поджелудочной железы в зависимости от их этиологии, локализации, связи с протоковой системой поджелудочной железы, наличием ослож-

нений. Учитывая это, вопросы хирургического лечения при кистах поджелудочной железы требуют дальнейшего изучения с целью выработки наиболее целесообразной тактики и выбора рационального вмешательства, что определяет актуальность данной проблемы [1, 2].

Особый интерес и трудности представляет выбор тактики хирургического лечения больших кист (более 10 см в диаметре) поджелудочной железы [3]. В наши дни минимально инвазивные вмешательства являются методом выбора. Наиболее широко используемыми методами являются дрени-

рование псевдокист под контролем УЗИ и КТ, и эндоскопическое трансмуральное или транспапиллярное дренирование [4, 5]. Но псевдокисты больших размеров, как правило, инфицированы, с наличием перегородок и секвестров и/или связаны с протоками поджелудочной железы, поэтому таким пациентам необходимо хирургическое лечение для достижения удовлетворительных, долгосрочных результатов [6]. Но и «золотой стандарт» оперативного лечения у пациентов с псевдокистами больших размеров имеет особенности технического исполнения. Дело в том, что применение цистодигестивных анастомозов не редко приводит к недостаточности анастомоза в раннем послеоперационном периоде, что обусловлено отёком соустья и динамическим парезом желудочно-кишечного тракта, в дальнейшем – к обострению панкреатита, аррозивному кровотечению, нагноению содержимого кисты и, как следствие, в поздние сроки к облитерации соустья, рецидиву заболевания. Так, при больших псевдокистах, расположенных в сальниковой сумке и растягивающих книзу большую кривизну желудка, трансгастральная цистогастростомия может быть недостаточной [6], а L.V. Johnson et al. [7] отмечает, что число осложнений цистогастростомии прямо пропорционально размеру псевдокисты.

Вариант наружного дренирования больших псевдокист, как и кист любых размеров, наиболее простой метод хирургического лечения и выполняется более, чем у 18% пациентов. При этом методе ассоциированная летальность составляет 0–6%, а рецидив кисты наблюдается у более 22% пациентов. Постоянный панкреатический свищ после данного метода лечения наблюдается у 10% пациентов и в дальнейшем требует повторных технически сложных хирургических вмешательств [6, 8].

Чтобы предотвратить указанные осложнения, многие авторы предлагают до-

полнить цистодигестивные анастомозы наружным дренированием. Так, описаны методы дополнительного наружного дренирования полости кисты при цистоеюностомии через приводящую петлю с использованием ирригоаспиратора или панкреатоцистодуоденоанастомоз при кистах головки поджелудочной железы дополнять наружным дренированием через цистогастральный зонд [9]. М.В. Данилов с соавт. считают, что дополнительное наружное дренирование, которое обеспечивает возможность активной аспирации содержимого кисты и постоянное её промывание через дренажные трубки на фоне временного гастро- и еюностаза, может обеспечить гладкое течение послеоперационного периода, и предлагает сохранять дренажи через просвет анастомозов в течение 1–3 месяцев и более, что позволяет избежать рецидива заболевания [1].

На наш взгляд, столь длительные сроки постановки дренажей создают значительные неудобства пациенту, приводят к нагноению содержимого кисты и формированию панкреатической фистулы и, следовательно, к увеличению продолжительности сроков лечения.

С целью улучшения результатов хирургического лечения пациентов с псевдокистами поджелудочной железы больших размеров (более 10 см в диаметре) и расширению показаний к внутреннему дренированию, как наиболее выгодному варианту лечения, нами предложена и применяется методика «двойного дренирования».

Показания

- Хронический панкреатит, осложнённый псевдокистами.

Противопоказания

- Невозможность исключить малигнизацию стенки кисты.

Перечень необходимого оборудования

- хирургический набор;
- шовный материал (пролен, каролен);
- дренажные трубки (диаметром 0,3–0,5 см);
- растворы для санации (водный раствор хлоргексидина, физиологический раствор NaCl);
- водорастворимое рентгенконтрастное вещество.

Обезболивание – эндотрахеальный наркоз.

Методика выполнения оперативного вмешательства

В качестве доступа необходимо использовать верхнесрединную лапаротомию, позволяющую полноценно проводить ревизию всех отделов железы, желчевыводящих путей и соседних органов.

После пересечения желудочно-ободочной связки и выделения стенки кисты выполняют её пункцию для определения характера содержимого. Содержимое кисты направляется на бактериологическое, цитологическое и биохимическое исследование (если таковое не проводилось во время пункции под контролем УЗИ), а участок стенки кисты – на гистологическое исследование.

После удаления содержимого кисты вскрывают её полость и выполняют ревизию. Полость кисты более удобно вскрывать продольным или косым разрезом. При наличии секвестров и некротических тканей необходимо выполнить их удаление.

Формируют цистогastro- (рис. 1, см. цветной вкладыш) или цистодуоденоанастомоз (это возможно, если стенка кисты интимно прилежит к указанным органам). Диаметр этих анастомозов не должен превышать 1 см, так как заведомо прогнозируется их последующая облитерация. Транс-

назально через эти анастомозы в кистозную полость проводится дренажная трубка. Такой дренаж необходим для полной и своевременной эвакуации содержимого кисты, санации её полости в послеоперационном периоде для предупреждения застоя и инфицирования, а также обязательного выполнения рентгенконтрастного исследования для динамического наблюдения за функциональной состоятельностью анастомоза.

Затем приступают к формированию цистоеюноанастомоза (рис. 2, см. цветной вкладыш). Для наложения цистоеюноанастомоза целесообразно использовать петлю тощей кишки длиной не менее 40 см, выключенную Y-образным анастомозом по Roux, что предотвращает или уменьшает возможность возникновения цистодигестивного рефлюкса. Формирование анастомоза с «отключенной» тощей кишкой значительно снижает вероятность инфицирования полости кисты и прогрессирования панкреатита. Кишечную петлю проводят позадиободочно через «окно» в брыжейке поперечной ободочной кишки. При формировании цистоеюноанастомоза можно использовать узловые швы или непрерывный шов монофиламентными нитями пролен или отечественный аналог каролен 4/0. Наряду с однорядным можно применять двухрядные узловые швы. Ширина просвета соустья должна быть не менее 4–5 см для обеспечения условий хорошего дренирующего эффекта анастомоза (рис. 3, 4).

Послеоперационный период

В послеоперационном периоде ежедневно через дренажную трубку промывают полость кисты водным раствором хлоргексидина или физиологическим раствором NaCl с добавлением ингибиторов ферментов, контролируют характер и объем отделяемого из полости кисты с обязательным биохимическим исследованием.

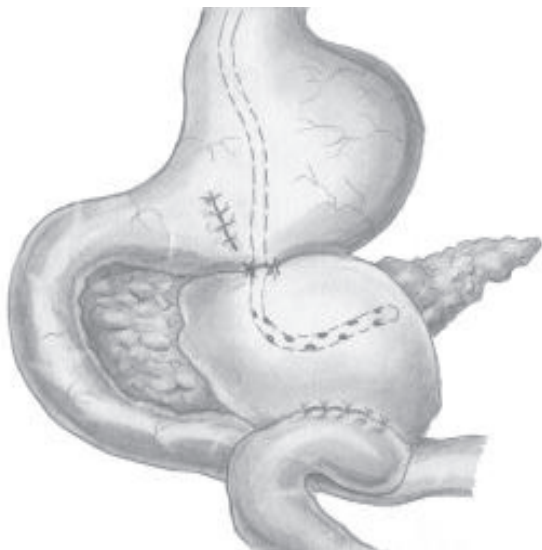


Рис. 3. Гастроцистоеюностомия

На 4–5 сутки после операции выполняется рентгенологическое исследование с использованием водорастворимого контрастного вещества (рис. 5). При подтверждении уменьшения полости кисты и удовлетворительной эвакуации контраста, дренажную трубку извлекают.

На 10–12 сутки после операции обязательно выполняется УЗИ - исследование.

Возможные осложнения вмешательства

1. Несостоятельность анастомозов.

Рис. 5. Фистулография (гастроцистография)

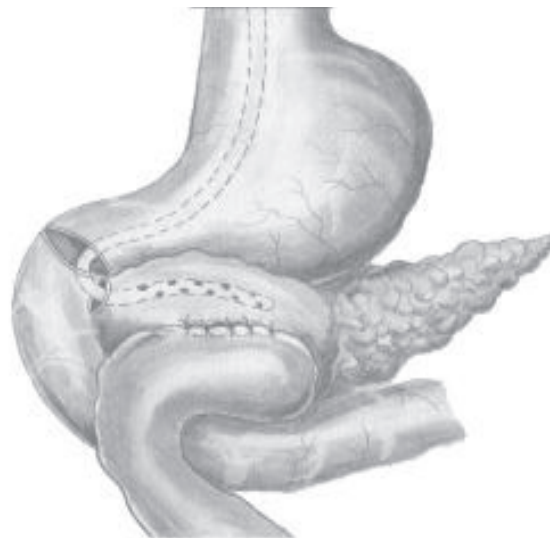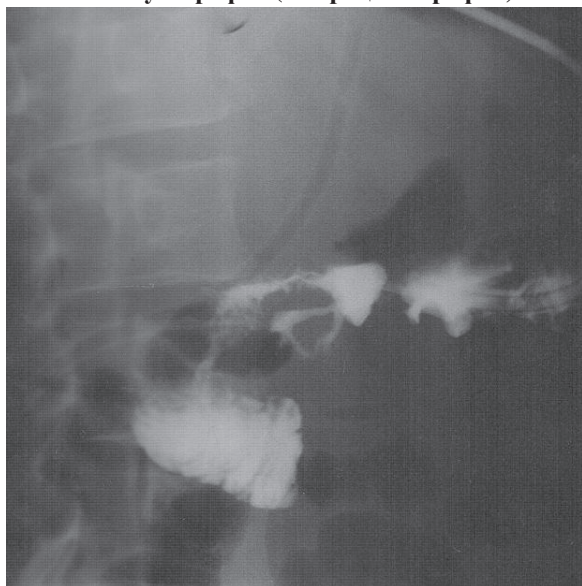


Рис. 4. Дуоденоцистоеюностомия

2. Аррозивное кровотечение в полость кисты.
3. Анастомозит.
4. Инфицирование полости кисты.
5. Послеоперационный панкреатит.

С псевдокистами более 10 см в диаметре в нашей клинике оперировано 68 пациентов. Метод двойного дренирования выполнен у 14 пациентов. Результаты лечения этих пациентов проанализированы по следующим показателям: послеоперационные осложнения, летальность, длительность лечения. Сравнительный анализ проведен с результатами лечения пациентов, которым выполнен вариант наружного дренирования псевдокист, а также цистогастротомии по поводу больших псевдокист. Критериями отбора являлось наличие псевдокист у пациентов с хроническим панкреатитом и размером кисты более 10 см. Полученные результаты представлены в таблице.

При наружном дренировании псевдокист в послеоперационном периоде острый деструктивный панкреатит отмечен в одном наблюдении, абсцесс брюшной полости у 1 пациентов, у 5 пациентов сформировался наружный панкреатический свищ и в дальнейшем пациенты оперированы

**Вмешательства, выполненные пациентам с псевдокистами
поджелудочной железы**

Вид операции	Количество	Осложнения
Наружное дренирование	22	8 (36,4%)
Двойное дренирование	14	-
Цистогастростомия	24	6 (25%)
Цистоеюностомия	8	2 (25%)

повторно.

Цистогастростомия выполнена у 24 пациентов. Суостье формировалось через заднюю стенку желудка на протяжении до 4 см с выполнением обязательной ревизией полости кисты, дренирование псевдокисты проводилось назогастральным зондом. В данной группе пациентов послеоперационные осложнения диагностированы у 6 (25%) пациентов: послеоперационный панкреатит, перитонит – 1, кровотечение из зоны анастомоза – 2, нагноение кисты с формированием абсцесса – 1, поддиафрагмальный абсцесс – 1.

После применения предложенного способа двойного дренирования псевдокист осложнений в послеоперационном периоде и летальных исходов не отмечено. У 2-х пациентов на 2–3 сутки самопроизвольно удалился зонд и контрольная фистулография не выполнялась. Сроки наблюдения от 1 года до 4 лет. Рецидива заболевания не выявлено.

Осложнения цистоеюностомии диагностированы у 2 пациентов: несостоятельность анастомоза в одном случае (излечена консервативными методами), внутрибрюшное кровотечение с последующей несостоятельностью анастомоза и перитонитом.

Опыт применения двойного дренирования кист поджелудочной железы позволил выявить следующие его преимущества:

1. Метод исключает возможность пассажа желудочного или дуоденального содержимого в полость кисты.

2. Метод позволяет проводить динамич-

еское наблюдение за функциональным состоянием анастомоза, предотвратить облитерацию соустья и эвакуировать содержимое псевдокисты в раннем послеоперационном периоде.

3. Метод двойного дренирования позволяет снизить число послеоперационных осложнений и улучшить результаты лечения больших постнекротических псевдокист.

Заключение

Метод двойного дренирования кист поджелудочной железы может быть рекомендован для использования в областных хирургических стационарах и специализированных хирургических центрах.

ЛИТЕРАТУРА

1. Данилов, М. В. Хирургия поджелудочной железы / М. В. Данилов, В. Д. Федоров. – М.: Медицина, 1995. – 509 с.
2. Прокофьев, О. А. Псевдокисты поджелудочной железы: какую тактику избрать? / О. А. Прокофьев, Г. Г. Ахаладзе, Э. И. Гальперин // *Анналы хирург. гепатологии*. – 2001. – Т. 6, № 2. – С. 100-105.
3. The size of pancreatic pseudocyst does not influence the outcome of invasive treatments / P. Soliani [et al.] // *Dig. Liver Dis.* – 2004. – Vol. 36, N 2. – P. 135-140.
4. Эндоскопическая хирургия в лечении кистозных образований поджелудочной железы / К. Н. Жандаров [и др.] // *Сборник тез. XV междунар. конф. хирургов-гепатологов России и стран СНГ, Казань, 17–19 сент. 2008 г.* – С. 162.
5. Тактика лечения кист поджелудочной железы / Т.Н. Чудакова [и др.] // *Сборник тез. XV междунар. конф. хирургов-гепатологов России и стран СНГ, Казань, 17–19 сент. 2008 г.* – С. 195.
6. Beger, H. G. *Diseases of the pancreas* / H. G. Beger,

S. Matsuno, J. L. Cameron. – Springer-Verlag, Berlin: Heidelberg, 2008. – 950 p.

7. Johnson, L. B. The effect of size of giant pancreatic pseudocysts on the outcome of internal drainage procedures / L. B. Johnson, D. W. Rattner, A. L. Warshaw // Surg. Gynecol. Obstet. – 1991. – Vol. 173. – P. 171-174.

8. Тактика хирургического лечения осложнённых постнекротических кист поджелудочной железы / В. К. Гостищев [и др.] // Сборник тез. XV междунар. конф. хирургов-гепатологов России и стран СНГ, Казань, 17–19 сент. 2008 г. – С. 156.

9. Бондарук, О. И. Хирургическая коррекция нагноившихся кист поджелудочной железы / О. И. Бондарук, Т. А. Кадошук // Сборник тез. XV междунар.

конф. хирургов-гепатологов России и стран СНГ, Казань, 17–19 сент. 2008 г. – С. 153.

Адрес для корреспонденции

210023, Республика Беларусь,
г. Витебск, пр-т Фрунзе, 27,
Витебский государственный
медицинский университет,
кафедра хирургии ФПК и ПК,
тел. раб.: +375 212 22-71-94,
e-mail: anaton1961@bk.ru,
Щастный А.Т.

Поступила 2.08.2010 г.