

## Диагностика опухоли почки и неорганической забрюшинной липосаркомы

Ю.С. Яковлева, А.В. Хайленко, Я.В. Гриднева, В.Б. Матвеев

ФГБУ «РОНЦ им. Н.Н. Блохина» РАМН, Москва

Контакты: Юлия Сергеевна Яковлева [yulia-y88@mail.ru](mailto:yulia-y88@mail.ru)

*Статья посвящена проблеме дифференциальной диагностики рака почки и гастроинтестинальной стромальной опухоли. Не всегда возможно на дооперационном этапе точно поставить диагноз, используя даже самые новые методы диагностики. Тем не менее выбор тактики лечения должен быть оптимальным.*

**Ключевые слова:** рак почки, гастроинтестинальная стромальная опухоль, дифференциальная диагностика, хирургическое лечение, патологоанатомическое исследование

### Diagnosis of kidney tumor and non-organ retroperitoneal liposarcoma

*Yu.S. Yakovleva, A.V. Khailenko, Ya.V. Gridneva, V.B. Matveev*

*N.N. Blokhin Russian Cancer Research Center, Russian Academy of Medical Sciences, Moscow*

*The paper deals with the differential diagnosis of kidney tumor and gastrointestinal stromal tumor. Preoperative diagnosis cannot always be made correctly, by applying even the most novel diagnostic methods. Nevertheless, the choice of treatment policy must be optimal.*

**Key words:** kidney cancer, gastrointestinal stromal tumor, differential diagnosis, surgical treatment, postmortem examination

Липосаркома составляет 14–16 % злокачественных образований мягких тканей. Источником забрюшинных липосарком чаще всего являются паранефральная клетчатка, клетчатка латеральных каналов и брыжейки толстой или тонкой кишки. Как правило, забрюшинные липосаркомы выглядят как инкапсулированные, округлые или дольчатые образования, иногда с многочисленными жировыми отростками, отходящими от основного массива опухоли и даже лежащими обособленно от него.

В последней редакции гистологической классификации опухолей мягких тканей и костей (ВОЗ, 2002 г.) выделены следующие типы липосаркомы: высокодифференцированная (ВДЛС), миксоидная (круглоклеточная), дедифференцированная, плеоморфная и смешанная липосаркома. ВДЛС отнесена к промежуточным (местно-агрессивным) опухолям, а остальные типы — к злокачественным опухолям (собственно саркомам).

Обращаясь к случаю, который описывается ниже, коснемся проблемы диагностики данного заболевания. Почему нельзя дифференцировать опухоль почки и забрюшинную липосаркому на этапе диагностики? По данным мировой литературы, неорганические забрюшинные липосаркомы являются относительно редкой патологией, что приводит к проблеме постановки диагноза на этапе амбулаторного обследования. Средний возраст страдающих забрюшинными опухолями колеблется от 40 до 60 лет, что тоже является особенностью описанного ниже примера. В лечении больных с дан-

ной патологией мы встречаемся с множеством проблем не только в диагностике, но и в вопросах хирургической тактики и дальнейшего ведения этих пациентов, прогноза и качества жизни в послеоперационном периоде.

К сожалению, данные статистики медицинских центров не превышают описаний 20–30 случаев. В РОНЦ им. Н.Н. Блохина за последние 30 лет накоплен достаточно большой опыт лечения больных с забрюшинными липосаркомами. На базе РОНЦ было проведено исследование, включающее более 200 больных. В ходе исследования отмечено, что частота встречаемости данной опухоли у мужчин и женщин практически одинакова (44,3 и 55,7 % соответственно), а средний возраст составляет 50–60 лет.

Чаще забрюшинные неорганические опухоли локализируются в левой (50,3 %) половине забрюшинного пространства, чем в правой (33,9 %), и в большей половине случаев исходят из жировой капсулы почки.

По данным РОНЦ, первичная забрюшинная липосаркома представлена главным образом высокодифференцированным типом — 66,9 %, другие виды, приведенные в гистологической классификации, встречаются реже и при рецидивах заболевания. Чем выше возраст пациента, тем чаще встречается дедифференцированная забрюшинная липосаркома. Частота рецидивирования неорганических забрюшинных липосарком нарастает по мере увеличения степени злокачественности и размеров опухоли, а также количества опухолевых узлов.

Наиболее важными прогностическими факторами являются гистологический тип липосарком и радикальность хирургического вмешательства.

Приводим описание случая.

**Больная Х.**, 1933 г.р., 80 лет на момент обращения в РОНЦ им. Н.Н. Блохина. При обследовании по месту жительства в 2012 г. по данным УЗИ выявлена киста левой почки. При контрольном обследовании в июне 2013 г. выявлено многоузловое образование левой почки. Сложная киста среднего сегмента левой почки (II тип по Vosniak). Простая киста нижнего сегмента левой почки. Изменения клетчатки левого забрюшинного пространства неоднозначны. Пациентка обратилась в РОНЦ, где была консультирована. Принято решение о госпитализации в урологическое отделение для хирургического лечения.

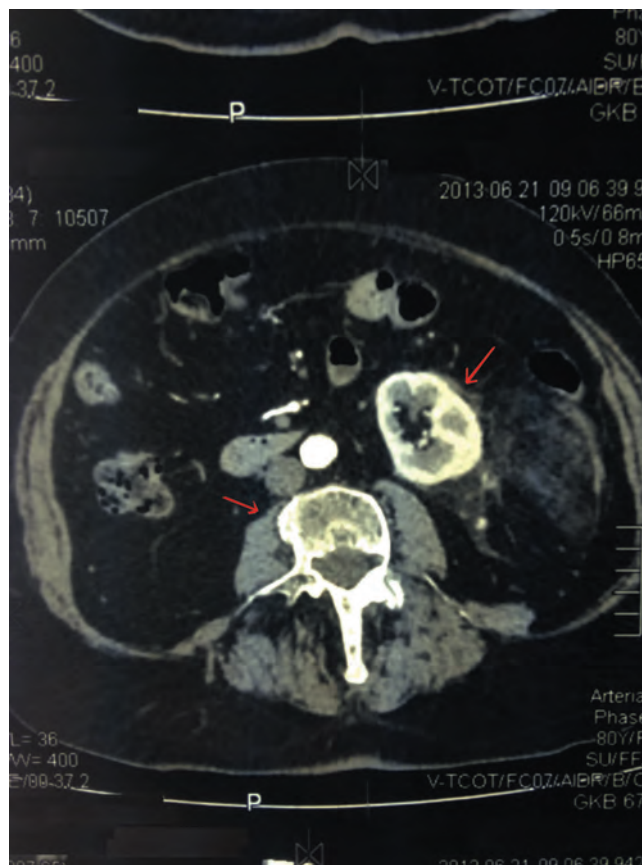
**Результаты обследования:** анализы крови в пределах нормы, по данным электрокардиографии (от 08.10.2013) — ритм синусовый, отклонение электрической оси сердца влево. Снижение вольтажа QRS в грудных отведениях. Заключение терапевта: ишемическая болезнь сердца, стенокардия напряжения III функционального класса, атеросклеротический кардиосклероз, атеросклероз аорты, коронарных артерий, сосудов головного мозга. Гипертоническая болезнь III степени, III стадии, уровень риска 4. Цереброваскулярная болезнь, дисциркуляторная энцефалопатия II степени. Хронический гастрит. Варикозное расширение вен нижних конечностей. По данным эхокардиографии от 09.10.2013 — гипертрофии миокарда нет, гипокинез межжелудочковой перегородки, фракция выброса — 59 %.

Данные ультразвукового исследования органов брюшной полости от 09.10.2013: в левой почке определяются 2 образования схожей структуры (изоэхогенные) — в нижней трети 2,9 × 2,1 см (расположено по краю почки, преимущественно внепочечно), в верхней — 3,0 × 1,3 см (достигает синуса). Описанные образования дифференцируются между кистами с густым содержимым и солидными образованиями.

**Заключение:** для уточнения необходима компьютерная томография (КТ) органов брюшной полости.

Данные комплексной реносцинтиграфии от 10.10.2013: суммарная функция почек снижена незначительно (компенсация), очищение крови незначительно замедленное, при базовом исследовании и досмотре выявлены устойчивые признаки выраженного застоя в паренхиме обеих почек. Проприетарность мочевых путей достаточно сохранена.

Данные КТ органов брюшной полости от 21.06.2013: в верхнем полюсе левой почки отмечается мягкотканное образование размерами 46 × 38 × 45 мм, при внутривенном контрастировании во всех фазах контрастирования выявляется накопление контрастного препарата, аналогичное образование отмечается в среднем сегменте, по наружной поверхности — жидкостное образование



**Рис. 1.** Образование левой почки с измененной паранефральной клетчаткой

размерами 26 × 29 мм, в отсроченную фазу контрастирования наблюдается более четкое проявление капсулы. В среднем сегменте и верхнем полюсе отмечаются простые кисты размерами 12 × 11 мм, 10 × 9 мм. Латерально-задняя часть паранефральной клетчатки слева резко уплотнена, ограничена листками фасции Геротта, в толще уплотненной клетчатки — петрификаты размером от 5 до 11 мм. Дифференцировка паренхимы сохранена. Экскреция своевременная.

**Заключение:** КТ-признаки образований левой почки на фоне паранефрального абсцесса. Простые кисты левой почки (рис. 1).

Данные КТ органов брюшной полости от 25.10.2013: практически вся латеральная часть паранефральной клетчатки резко уплотнена, в толще уплотненной клетчатки — петрификаты размером до 0,8 см. На уровне ворот из латеральной поверхности почки исходит жидкость, содержащая образование до 3 см в диаметре, не накапливающая контрастный препарат. В верхнем полюсе почки — округлой формы опухолевый узел до 3 см в диаметре, накапливающий контрастный препарат во всех фазах исследования.

**Заключение:** опухоль верхнего полюса левой почки на фоне паранефрального абсцесса и кисты почек (рис. 2).

30.10.2013 пациентке выполнено хирургическое вмешательство в объеме нефрэктомии слева (рис. 3).

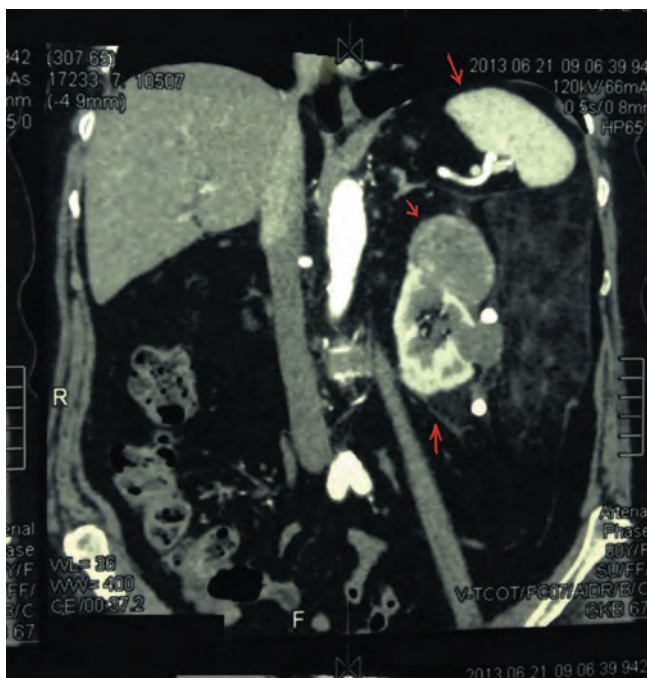


Рис. 2. Образование верхнего полюса левой почки с измененной паранефральной клетчаткой

Данные послеоперационного гистологического исследования от 13.11.2013.

**Макроскопически:** доставлена почка с окружающей жировой капсулой. Почка рассечена, размеры препарата  $15 \times 12 \times 5,5$  см. В окружающей жировой капсуле почки определяются 2 рассеченных шаровидных образования в капсуле, на разрезе серовато-желтого цвета с участками темно-коричневого цвета. Первый узел диаметром 3 см, второй узел диаметром 3,5 см. Также к почке прилежит образование в тонкой капсуле, на разрезе желто-серого цвета размерами  $24 \times 17 \times 5,5$  см. Таким образом, выявлены узловые образования в жировой капсуле почки и большее по размеру образование, прилежащее к почке.

**Микроскопически:** узловые образования в паранефральной клетчатке имеют строение дедифференци-

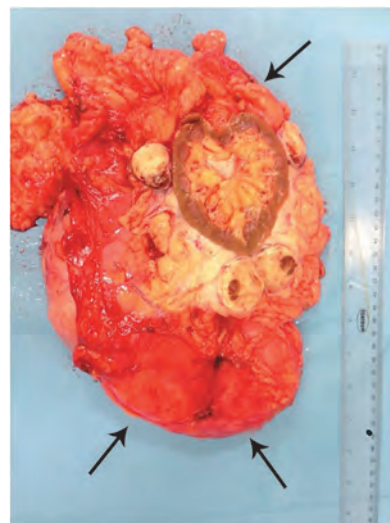


Рис. 3. Удаленная левая почка с измененной паранефральной клетчаткой

рованной липосаркомы G III (по FNCLCC) с признаками прорастания почечной капсулы; большее по размеру образование представлено высокодифференцированной склерозирующейся липосаркомой G I (по FNCLCC).

#### Выводы

При анамнезе представленного наблюдения стало очевидным, что была допущена ошибка при интерпретации данных обследования. На основании данных, полученных при КТ, решающим фактором постановки нашего диагноза были опухолевые узлы, располагающиеся в паренхиме почки. Изменения в паранефральной клетчатке трактовались как проявление абсцесса. Изучение после операции макропрепарата показало, что опухолевые узлы тесно прилежат к паренхиме почки с признаками прорастания капсулы. Паранефральная клетчатка плотная, с отдельными очагами уплотнения.

## ЛИТЕРАТУРА

1. Болотский В.И. Неорганный забрюшинная липосаркома: клинико-морфологические особенности, результаты хирургического лечения и прогноз. Автореф. дис. ... канд. мед. наук. М., 2012.
2. Неред С.Н., Стилиди И.С., Клименков А.А. и др. Клинико-морфологические особенности и результаты хирургического лечения забрюшинных неорганных липосарком. *Вопр онкол* 2012;1:94–100.
3. Стилиди И.С., Губина Г.И., Меликов С.А. и др. Особенности хирургической тактики при неорганных забрюшинных опухолях. *Материалы первой международной конференции по торакоабдоминальной хирургии*. М., 2008. С. 154–155.
4. Стилиди И.С., Неред С.Н., Губина Г.И. и др. Гистологические подтипы и степень злокачественности забрюшинных липосарком. *Материалы XII Российского онкологического конгресса*. М., 2008. С. 188.
5. Стилиди И.С., Губина Г.И., Неред С.Н. и др. К вопросу о лечении неорганных забрюшинных опухолей. *Материалы X Российского онкологического конгресса*. М., 2006. С. 213.