

Диагностика и лечение герминогенных опухолей яичка у детей: 19-летний опыт

М.А. Рохоев, И.В. Нечушкина, Е.В. Михайлова, П.А. Керимов, О.А. Капкова
НИИ детской онкологии и гематологии ФГБУ «РОНЦ им. Н.Н. Блохина» РАМН, Москва

Контакты: Магомед Ахмадулаевич Рохоев rokhoev@outlook.com

С 1990 по 2009 г. в НИИ детской онкологии и гематологии (НИИ ДОГ) на обследовании и лечении находились 62 ребенка с герминогенной опухолью яичка. Средний возраст наших пациентов составил 3,7 года (от 3 мес до 15 лет). У всех детей проводили исследование титра онкомаркеров, ультразвуковое исследование. У 14 детей выявлены метастазы. Оперативное лечение на первом этапе в объеме орхифуникулэктомии проводили всем 62 детям. Забрюшинная лимфаденэктомия выполнена 4 детям и торакотомия с удалением метастазов в легком – 5. Лекарственное лечение проведено 47 детям со злокачественной герминогенной опухолью. Использование комбинированного метода в лечении злокачественной опухоли яичка позволило добиться 100 % безрецидивной и общей выживаемости.

Ключевые слова: дети, яичко, герминогенная опухоль

Diagnostics and treatment of tumors of a testicle at children: 19 years of experience

M.A. Rokhoyev, I.V. Nechushkina, E.V. Mikhaylova, P.A. Kerimov, O.A. Kapkova

Scientific Research Institute for Pediatric Oncology and Hematology,
N.N. Blokhin Russian Cancer Research Center, Russian Academy of Medical Sciences, Moscow

From 1990 to 2009, at the Research Institute for OBCs were examined and treated 62 children with testicular germ cell tumors. The average age of our patients was 3.7 years (range 3 months to 15 years). All children performed a study of tumor markers titer, ultrasound. In 14 children identified metastases. Surgical treatment is the first stage in the volume orhifunikulektomii conducted all 62 children. Retroperitoneal limfadenektomiya made in 4 children and 5 children underwent thoracotomy with removal of metastases in the lung. Drug treatment was performed in 47 children with malignant germ cell tumor. Using a combined method in the treatment of malignant testicular tumors led to 100 % relapse-free and overall survival.

Key words: children, testicle, germ cell tumor

Введение

Злокачественные опухоли яичка являются сравнительно редкими. Частота злокачественных опухолей яичка у детей составляет 2–3 % всех солидных новообразований [1]. У взрослых и у детей преобладают герминогенные опухоли яичка (ГОЯ) [2]. У взрослых мужчин они представлены в основном семиномами, которые крайне редко наблюдают у детей и подростков [3]. Наибольший пик заболеваемости приходится на ранний подростковый период, а наименьший – на первые 3 года жизни [4]. У детей прослеживается определенная зависимость между возрастом и гистологическим строением опухоли. Фактически возрастной пик развития опухолей яичка приходится на первые 2 года жизни ребенка [5]. Морфологическая структура опухолей яичка разнообразна, о чем свидетельствует классификация Всемирной организации здравоохранения (ВОЗ) 2004 г. [6]. ГОЯ у детей составляют 60 % новообразований яичка и проявляются раньше. Клиническая картина ГОЯ крайне мономорфна: в основном и зачастую единственным признаком является увеличение объема мошонки и пальпируемое образование яичка.

Химиотерапия с использованием препаратов платины, введенная в 1970-х годах, совершила революцию в лечении ГОЯ, которые оказались особенно восприимчивы к препарату. Исход болезни очень редко бывает летальным, а 5-летняя общая выживаемость (ОВ) составляет 99 % [1], в то время как у взрослых пациентов с заметно повышенным уровнем опухолевых маркеров или с наличием внелегочных метастазов, относящихся к группе с плохим прогнозом, 5-летняя ОВ составляет 48–61 %.

Цель исследования – оценка морфологической структуры опухоли яичка и результатов химиотерапии, выполненной в НИИ ДОГ, с внедрением в практику дисплатина, а также изучение особенностей, связанных с диагностикой пациентов с ГОЯ.

Материалы и методы

Работа выполнена на основании анализа клинического материала 62 детей с объемными образованиями яичка, находившихся на обследовании и лечении в НИИ ДОГ в период с 1990 по 2009 г. Диагноз установлен на основании комплексного обследования

детей. Детям с подозрением на опухоль яичка при поступлении проводилось исследование титра α -фетопротеина (АФП), хореонического гонадотропина человеческого (ХГЧ) и лактатдегидрогеназы (ЛДГ). Для выявления образования и степени распространенности процесса, связи с окружающими тканями и возможности оперативного лечения детям выполнялась ультразвуковая томография (УЗВТ) мошонки, брюшной полости забрюшинного пространства и малого таза, рентгенологическое обследование грудной клетки, компьютерная томография (КТ), КТ-исследование грудной клетки и брюшной полости. Диагнозы подтверждены морфологически согласно классификации ВОЗ 2004 г. [7]. ГОЯ выявлена у всех 62 пациентов, из них у 13 (21,1 %) детей – доброкачественные и у 49 (79 %) – злокачественные образования яичка.

Как видно из рис. 1, наиболее распространенной ГОЯ у детей, обращавшихся к нам, была опухоль желточного мешка (ОЖМ) ($n = 24$), семинома представлена единичным случаем.

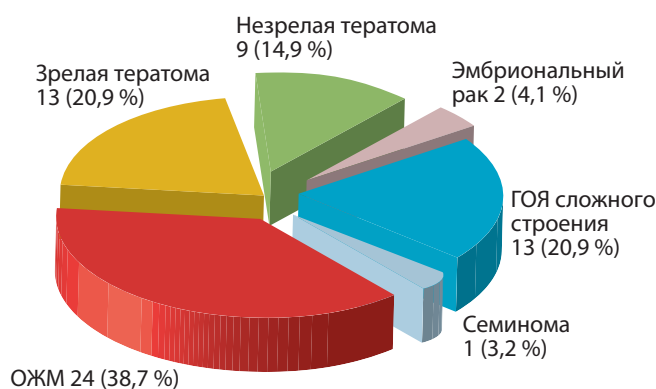


Рис. 1. Структура распространенности ГОЯ у детей

Средний возраст детей, находившихся на лечении в НИИ ДОГ, составил 3,7 года (от 3 мес до 15 лет). Наиболее часто болели дети первых 3 лет жизни – 47 (75,8 %) случаев. Наше исследование показало, что ОЖМ диагностирована только у детей до 3 лет (100 %) (рис. 2).

Самым частым проявлением болезни независимо от морфологии и возраста явилось увеличение яичка (92,6 %) с пальпируемым образованием, что и заставило родителей обратиться к врачу.

Стадирование опухолей яичка проводилось в соответствии с рекомендованной Children’s Cancer Group and Pediatric Oncology Group. При поступлении больные с ГОЯ и I стадией злокачественного процесса составляли большинство – 27 (55,1 %) (рис. 3).

Всем пациентам с подозрением на опухоль проводили исследование уровня АФП и ХГЧ, также выполняли УЗВТ.

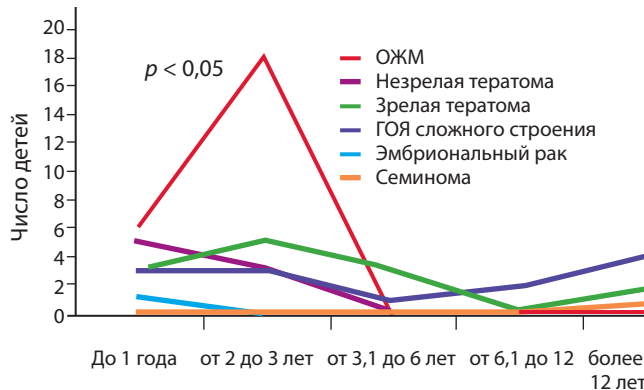
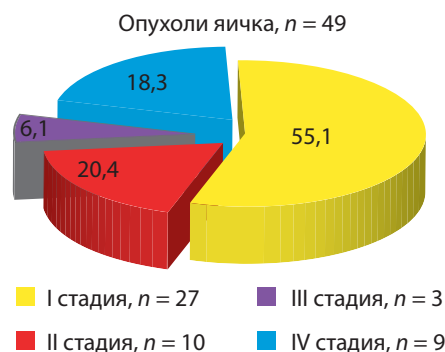


Рис. 2. Возрастное распределение детей с ГОЯ



Стадия I: локализованная опухоль, маркеры нормализовались после орхифуникулэктомии
 Стадия II: орхифуникулэктомия, опухолевые клетки в мошонке или в половом тяже (менее чем 5 см от проксимального края резекции), забрюшинные лимфатические узлы менее 2 см в диаметре и стойко повышенные опухолевые маркеры.

Стадия III: забрюшинные лимфатические узлы более 2 см в диаметре

Стадия IV: отдаленные метастазы

Рис. 3. Стадирование по Children’s Cancer Group and Pediatric Oncology Group

Лечение получили все 62 пациента, на первом этапе выполнена орхифуникулэктомия (ОФЭ), в том числе 47 (75,8 %) детям с последующим проведением полихимиотерапии.

Результаты

Важным диагностическим моментом при ГОЯ является определение титра онкомаркеров – АФП и ХГЧ и исследование ЛДГ. Титр маркеров исследовался во всех случаях с подозрением на опухоль яичка. Значение маркера АФП при первичной опухоли варьировалось от 190 до 66 300 МЕ. У 40 (64,5 %) детей ($p < 005$) отмечено повышение титра АФП. Например, у всех 24 детей с ОЖМ диагностировано повышение титра АФП: у 15 пациентов < 1000 МЕ, у 5 > 1000 МЕ и у 4 пациентов $> 10\ 000$ МЕ. У прооперированных детей титр АФП постепенно снижался до нормальных цифр в те-

чение 1–2 мес. В ранние сроки после радикальной операции без рецидива значение титра АФП колебалось в пределах от 36 до 840 МЕ, при метастазах и рецидивах – от 500 до 6450 МЕ. У детей с тератомами титр АФП всегда оставался в пределах нормы. Уровень хорионического гонадотропина (ХГТ), как одного из основных маркеров ГОЯ, был повышен в 6 случаях: в 4 – при ГОЯ сложного строения (в 3 наблюдениях одним из элементов была хориокарцинома, в 1 – семинома), в 1 случае – при семиноме и в 1 – при эмбриональном раке (рис. 4). Таким образом, можно говорить о том, что повышение уровня АФП характерно в целом для злокачественной герминогенной опухоли, а повышение ХГЧ более характерно для хориокарциномы, семиномы.

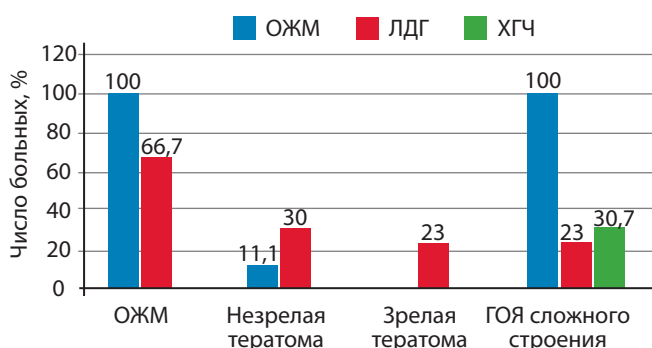


Рис. 4. Результаты исследования онкомаркеров при ГОЯ

Одним из наиболее важных и легко доступных наряду с исследованием АФП, ХГЧ в диагностике ГОЯ является УЗВТ, которая проводится всем детям при подозрении на объемное образование яичка. В нашем исследовании выявлен ряд УЗВТ-признаков, характерных для ГОЯ. При ультразвуковом сканировании ГОЯ не оставалось сомнений, что все опухоли исходили из яичка (100%). Преобладало узловое строение опухоли – 82,1% ($n = 32$): в виде единичных – 71,7% узлов ($n = 28$) или множественных – 10,2% узлов ($n = 4$). Диффузный процесс в яичке составил 17,9% ($n = 7$) и определялся только при злокачественных заболеваниях. В 74,3% ($n = 29$) опухолевые узлы имели четкие контуры. В 94,9% образования были неоднородны по структуре. Злокачественные ГОЯ достоверно чаще ($p < 0,05$) поражали все яичко ($76,9 \pm 12,2\%$), чем доброкачественные ($11,1 \pm 11,1\%$). При доброкачественных процессах достоверно чаще определялись участки нормальной паренхимы яичка ($88,9 \pm 11,1\%$) по сравнению со злокачественными. Достоверным признаком доброкачественного герминогенного образования является наличие высокоплотных включений (кальцинатной или близкой к ним плотности).

У 11 (17,7%) детей при УЗВТ-исследовании первоначально были установлены метастазы в лимфатические

узлы (ЛУ) и у 1 в сочетании с поражением печени. Забрюшинные ЛУ выявлялись в виде конгломерата, единичного узла или их сочетания.

Одним из важных исследований, проводимых при ГОЯ, является КТ. КТ грудной клетки проводилась всем детям при поступлении, что позволило подтвердить поражение легочной ткани у 6, выявленные при обычной рентгенографии, и еще у 4 детей были выявлены метастазы в легкие, которые не были подтверждены рентгенологически. Детям с метастатическим поражением брюшной полости и забрюшинного пространства и пациентам с высоким титром АФП также проводили КТ. В общей сложности у 14 (22,6%) детей с ГОЯ это позволило подтвердить наличие первично-множественного поражения ЛУ и полиорганных поражений.

В лечении ГОЯ используют комбинированный метод, сочетая 2 и более методов лечения. На первом этапе всем детям выполнена ОФЭ. В лечении 47 (75,8%) детей применяли сочетание оперативного вмешательства с полихимиотерапией, только оперативное лечение проводили при доброкачественном характере патологии. Следует отметить, что не все дети поступали к нам с первичной опухолью, и зачастую детям по месту жительства ошибочно выполнялось нерадикальное оперативное вмешательство, что приводило к рецидивированию и к выполнению повторной операции. По месту жительства радикальные операции проведены только 12 (19,3%) детям, 26 пациентам выполнены нерадикальные оперативные вмешательства, ревизия с биопсией, деторзия, операция Винкельмана или Бергмана, удаление опухоли.

Необходимость выполнения забрюшинной лимфаденэктомии возникла у 6 детей с поражением забрюшинных ЛУ. Все эти дети получили по 4 курса полихимиотерапии; размеры метастатических узлов в среднем составляли 10×4 см, уровень АФП – в пределах нормы (рис. 5).

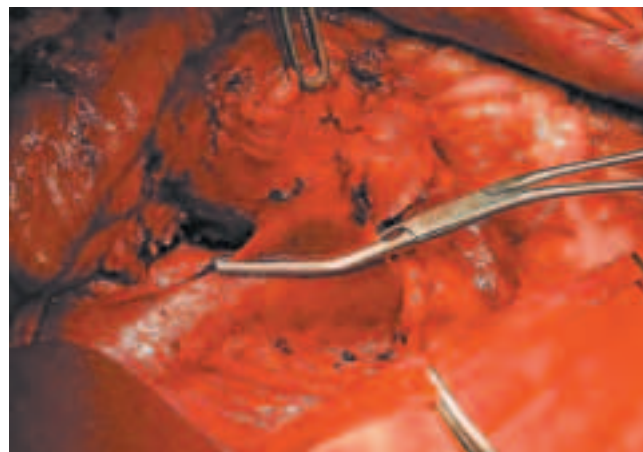


Рис. 5. Фрагмент забрюшинной лимфаденэктомии

Также 3 пациентам выполнялась торакотомия и 2 торакоскопических удаления метастазов легких. Количество метастазов варьировалось от 1 до 5, максимальный размер достигал 0,5 см. Отметим, что уровень АФП у детей перед оперативным вмешательством в среднем составлял 7,4 МЕ, т.е. соответствовал норме. Также необходимо отметить, что при морфологическом исследовании послеоперационного материала у всех детей с метастазами констатирован лечебный патоморфоз IV степени.

Важным этапом в лечении ГОЯ является полихимиотерапия с использованием препаратов платины. Лекарственное лечение получили 47 (75,8 %) пациентов – все дети с диагнозом злокачественной герминогенной опухоли. В нашей клинике в системной полихимиотерапии детей применяются 2 схемы: VAB-6 и ВЕР (рис. 6). Количество курсов зависело от уровня маркеров и колебалось от 2 до 8. Более 4 курсов получали дети с рецидивами или с метастазами. Миелосупрессия на фоне использования этих протоколов незначительная [6], в частности в нашем исследовании она отмечена у 4 детей.

У 4 (6,5 %) пациентов диагностирован рецидив заболевания, сроки рецидивирования – первые 3 мес. Следует отметить, что все пациенты с рецидивами первично оперированы по месту жительства, из них 2 (3,2 %) выполнена ОФЭ и 2 (3,2 %) – орхэктомия. После пересмотра материала в НИИ ДОГ у 2 пациентов после орхэктомии выявлена инфильтрация опухоли в сосуды (все дети с ОЖМ).

Анализ эффективности проводимой терапии проводили согласно критериям ВОЗ у пациентов с мета-

стазами в ЛУ и легкие. Полученные данные показали, что схемы ВЕР и VAB-6, используемые в лечении по поводу герминогенной опухоли, эффективны – 100 % 3 и 5-летняя безрецидивная и общая выживаемость.

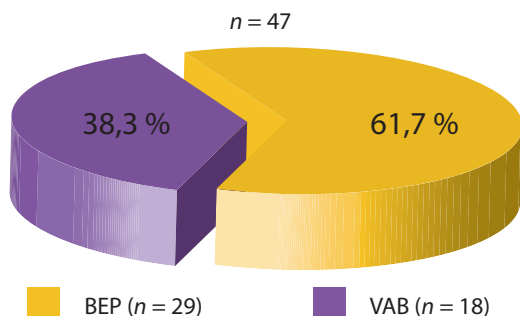
Обсуждение

Число работ, посвященных проблеме герминогенной опухоли у детей, незначительно, к тому же данные вопросы рассматриваются вместе с лечением взрослых пациентов. В имеющихся публикациях (как отечественных, так и в зарубежных) содержится небольшое количество наблюдений пациентов-детей. Детально клинико-диагностические признаки опухолей яичка у детей в настоящее время не уточнены. Недостаточно освещены также вопросы комплексной диагностики, мало изучены программы лечения, не выработан план алгоритма обследования для ранней диагностики патологии у детей.

Как показало наше исследование, основными ГОЯ являются ОЖМ и тератомы. Имеются данные ряда авторов, согласно которым пик заболевания у детей приходится на ранний подростковый период и наименьший пик у детей младше 3 лет [3], однако наше исследование показало, что основной пик заболеваемости приходится на первые 3 года жизни ребенка. Интересно, что ОЖМ характерна для детей до 3 лет, у детей старше 3 лет не встречалась. В отличие от взрослых, у которых основной опухолью можно считать семиному, у детей последняя практически не диагностируется.

Диагностика герминогенной опухоли должна быть комплексной, включать исследование титра маркеров (АФП, ХГЧ) и выполнение УЗВТ. Необходимо выполнять всем детям с подозрением на опухоль также и рентгенографию грудной клетки в целях исключения метастазов. Хотелось бы вынести на обсуждение вопрос о выполнении тонкоигольной биопсии яичка у детей с подозрением на герминогенную опухоль. Мы считаем, что нет необходимости в данной манипуляции, так как исследование титра онкомаркеров и УЗВТ дают достаточно информации для диагностирования опухоли. Конечно, можно говорить о необходимости морфологической верификации опухоли, но что даст эта верификация? Ведь в любом случае при наличии опухоли яичка необходимо выполнение ОФЭ. Считаем, что выполнение пункции возможно в случае необходимости проведения химиотерапии на первом этапе, что бывает довольно редко.

Как было сказано выше, лечение ГОЯ предполагает применение комбинированного метода. С 1990 г. с введением в практику препаратов платины были созданы стандартные протоколы лечения. В настоящее время практически все крупные центры используют схему ВЕР в качестве терапии первой линии [8, 9]. Тем



По схеме ВЕР препаратами:

- Блеомицин 15 мг/м² 1-й день
- Этопозид 100 мг/м² 1–5-й дни
- Цисплатин 20 мг/м² 1–5-й дни

По схеме VAB-6 препаратами:

- Винбластин 5 мг/м² 1-й день
- Блеомицин 10 мг/м² 1–3-й дни
- Циклофосфан 600 мг/м² 1-й день на фоне уромитексана 1:1
- Цисплатин 100 мг/м² 4-й день
- Дактиномицин 1000 мг/м² 1-й день

Рис. 6. Лекарственное лечение детей с герминогенными опухолями

не менее остается много вопросов, касающихся необходимости проведения химиотерапии у детей после ОФЭ при нормальном уровне АФП.

Выводы

ГОЯ в настоящее время является курабельной. Это подтверждают наше исследование и данные мировой литературы. Несмотря на высокий титр АФП, полиорганное поражение, пациенты с ГОЯ имеют благоприят-

ный прогноз. Но ввиду редкости заболевания остается ряд вопросов, касающихся диагностики, тактики лечения. Нет пока принятых общих принципов лечения детей с данной патологией, не полностью решен вопрос о необходимости химиотерапии после проведения ОФЭ. К сожалению, недостаток знания тактики лечения у врачей общей практики, вне онкологических клиник, приводит к тому, что зачастую у детей развиваются рецидивы или множественные поражения лимфатической системы.

Л И Т Е Р А Т У Р А

1. Alanee S., Shukla A. Paediatric testicular cancer: an updated review of incidence and conditional survival from the Surveillance, Epidemiology and End Results database. *BJU Int* 2009;104:1280–83.
2. Kusumakumary P., Mathew B.S., Hariharan S. et al. Testicular germ cell tumors in prepubertal children. *Pediatr Hematol Oncol* 2000;17(1):105–11.
3. Richie J.P., Steele G.S. Neoplasms of the testis. In: A.J. Wein, L.R. Kavoussi, A.C. Novick, A.W. Partin, C.A. Peters, editors. *Campbell Walsh Urology*. Philadelphia: Saunders 2007; 893–935.
4. Kramer S.A., Kelalis P.P. Testicular tumors in children. In: N. Javadpour, ed. *Principles and Management of Testicular Cancer*. New York: Thieme, 1986.
5. WHO histological classification of testis tumours, In: J.N. Eble, G. Sauter, J.I. Epstein, I.A. Sesterhenn, eds. *Pathology & Genetics. Tumours of the urinary system and male genital organs*. Lyons: IARC Press, 2004: 218, pp. 250–262.
6. Wu H., Snyder H.M. 3rd. Pediatric urologic oncology: bladder, prostate, testis. *Urol Clin North Am* 2004;31:619.
7. Oottamasathien S., Thomas J.C., Adams M.C. et al. Testicular tumours in children: a single institutional experience. *BJU Int* 2007;99(5):1123–6.
8. Miki T., Mizutani Y., Akaza H. et al. Long-term results of first-line sequential high-dose carboplatin, etoposide and ifosfamide chemotherapy with peripheral blood stem cell support for patients with advanced testicular germ cell tumor. *Int J Urol* 2007;14:54–9.
9. Ross J.H., Rybicki L., Kay R. Clinical behavior and a contemporary management algorithm for prepubertal testis tumors: a summary of the Prepubertal Testis Tumor Registry. *J Urol* 2002; 168:1675.