

## Диагностика и хирургическое лечение стрептококковой некротизирующей инфекции мягких тканей

К.В. Липатов, Е.А. Комарова, Р.А. Гурьянов

Кафедра общей хирургии ГБОУ ВПО «Первый Московский государственный медицинский университет им. И.М. Сеченова» Минздрава России; Россия, 119991, Москва, ул. Большая Пироговская, 2, стр. 4

Контакты: Константин Владимирович Липатов k\_lipatov@mail.ru

Несмотря на успехи современной хирургии, проблема хирургической инфекции продолжает оставаться актуальной и не до конца решенной. Стрептококковая некротизирующая инфекция мягких тканей не относится к категории «специфических», однако характеризуется рядом существенных клинических особенностей, что требует особого подхода к диагностике и лечению. В статье приводится современная лечебно-диагностическая концепция в отношении стрептококковой некротизирующей инфекции, обсуждаются актуальные вопросы ранней диагностики и основные принципы хирургической тактики.

**Ключевые слова:** некротизирующая инфекция, некротизирующий фасциит, мионекроз, анаэробные неклостридиальные инфекции мягких тканей,  $\beta$ -гемолитический стрептококк группы А, хирургическое лечение

DOI: 10.17650/2408-9613-2015-2-1-6-12

### Streptococcal necrotizing soft tissue infection: diagnosis and surgical treatment

K.V. Lipatov, E.A. Komarova, R.A. Guryanov

Department of General Surgery, I.M. Sechenov First Moscow State Medical University, Ministry of Health of Russia;  
2 Bldg. 4 Bolshaya Pirogovskaya St., Moscow, 119991, Russia

Notwithstanding advances in modern surgery, the problem of surgical infection continues to remain relevant and fully unsolved. Streptococcal necrotizing soft tissue infection does not belong to a category of specific infections; however, it is characterized by a number of substantial clinical features, requiring a special approach to its diagnosis and treatment. The paper gives the current concept in the diagnosis and treatment of streptococcal necrotizing infection and discusses the topical issues of early diagnosis and the general principles of surgical policy.

**Key words:** necrotizing infection, necrotizing fasciitis, myonecrosis, anaerobic nonclostridial soft tissue infections, group A  $\beta$ -hemolytic streptococcus, surgical treatment

Среди клинического многообразия хирургических инфекций мягких тканей некротизирующие инфекции занимают особое место в связи с тяжестью течения, быстрым распространением и трудностями диагностики на ранних стадиях [1–4]. Несмотря на существующее терминологическое многообразие, название «некротизирующая инфекция» сегодня является наиболее распространенным [1, 2, 5]. Некротизирующая инфекция представляет собой неспецифический воспалительный процесс в мягких тканях бактериальной этиологии, который характеризуется их омертвлением, быстрым распространением, выраженной интоксикацией и высокой летальностью [1, 2, 5–7]. Термин «неспецифическая инфекция» говорит о том, что воспалительный процесс может быть вызван различными микроорганизмами, имея при этом сходные клинические проявления и патоморфологические изменения. О каких микробах чаще всего идет речь? Это анаэробные клостридиальные и неклостридиальные (стафилококки, стрептококки и др.) микроорганизмы.

В ряде случаев процесс вызывается ассоциациями микроорганизмов. Несмотря на такое возможное многообразие возбудителей, чаще всего причиной возникновения некротизирующей инфекции мягких тканей является  $\beta$ -гемолитический стрептококк группы А (*S. pyogenes*) [8]. Он выделяется из очагов некротизирующей инфекции как минимум в 8 случаях из 10 [6–9].

Инфицирование обычно происходит из экзогенного источника. При этом зачастую удается обнаружить входные ворота инфекции, которыми могут являться посттравматические и послеоперационные раны, места инъекций, хронические язвы различной этиологии, участки осаднения и мацерации кожи. Однако практически в половине наблюдений входные ворота инфекции не идентифицируются. Наряду с этим пациенты нередко сообщают о предшествующей тупой травме. В этой ситуации входными воротами, вероятно, являются невидимые невооруженным глазом микроразрывы кожи, вполне достаточные для микробной инвазии. В довольно редких случаях

встречается гематогенная диссеминация патологического процесса с одномоментным формированием множественных очагов.

Некротизирующая инфекция мягких тканей может развиваться как у лиц на фоне полного здоровья, так и у исходно иммунокомпрометированных пациентов. Об этом свидетельствуют такие сопутствующие патологии, как сахарный диабет, хроническая экзогенная интоксикация, или же имеет место длительный прием глюкокортикоидных гормонов в связи с различными заболеваниями.

Выделяют несколько клинических форм некротизирующей инфекции мягких тканей, которые неразрывно связаны с глубиной развивающегося патологического процесса или, как сегодня принято говорить, с уровнем инфекции [2, 10, 11]. Инфекциям 1-го уровня соответствует некротическая рожа. В этом случае воспаление возникает в дерме и прилегающей подкожной жировой клетчатке. К инфекциям 2-го уровня относится стрептококковый некротизирующий фасциит, изначально поражающий поверхностную фасцию и рядом расположенную жировую клетчатку. Мионекроз (инфекция 3-го уровня) — самая редкая и тяжелая клиническая форма некротизирующей инфекции [2]. Стрептококковый мионекроз, как правило, не встречается изолированно. Обычно он развивается одновременно с некротизирующим фасциитом, что подтверждается результатами интраоперационной ревизии тканей или аутопсии.

Патогенез некротических изменений при некротизирующей инфекции мягких тканей связан с прогрессирующим тромбозом сосудов микроциркуляторного русла в результате тяжелого воспаления. Имеются также сведения о том, что в патогенезе некрозообразования важная роль отводится аутоиммунноагрессии с повреждением тканей цитокинами (например, реакция Санарелли—Шварцмана) [8, 10].

Все формы стрептококковой некротизирующей инфекции мягких тканей характеризуются выраженной интоксикацией, лихорадкой, изменениями лабораторных показателей крови. При этом чем глубже воспалительный процесс, тем тяжелее он протекает. Одним из самых грозных проявлений некротизирующей инфекции считается синдром стрептококкового токсического шока с летальностью 80–100 % [5–8, 11].

Некротическая рожа, относясь к инфекциям 1-го уровня, развивается, пройдя последовательный путь от неосложненных форм рожи (эритематозной, буллезной, геморрагической) к осложненным [1, 8, 10]. Диагноз заболевания в этих случаях, как правило, не вызывает затруднений, а показания к оперативному лечению определяются появлением некроза кожи (рис. 1). До этого момента применяются консервативные лечебные мероприятия (антибактериальная, дезинтоксикационная и сосудистая терапия, местное лечение).

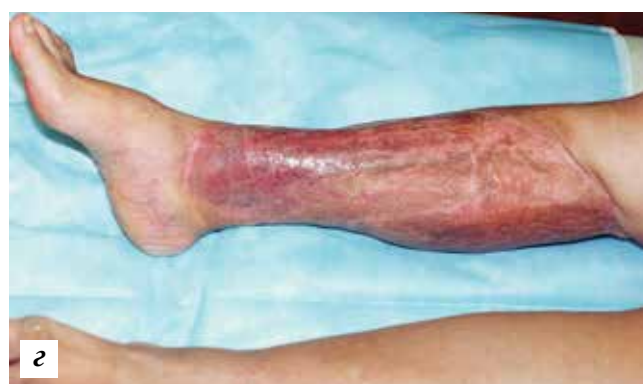
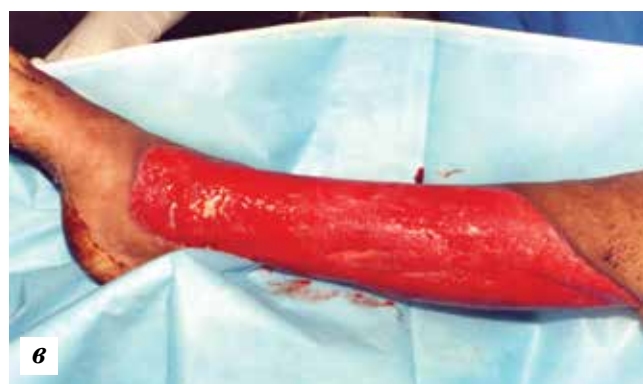
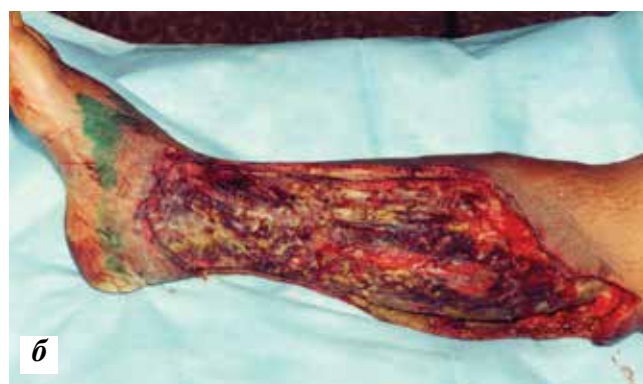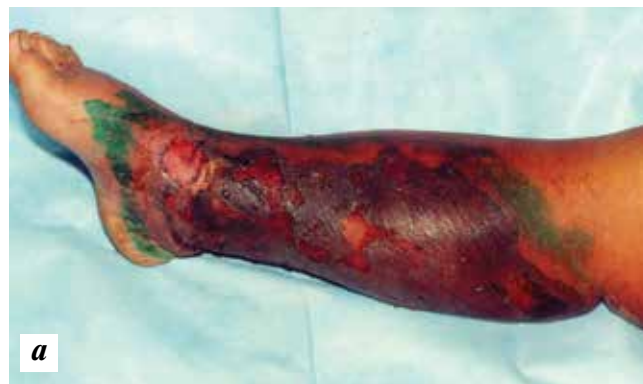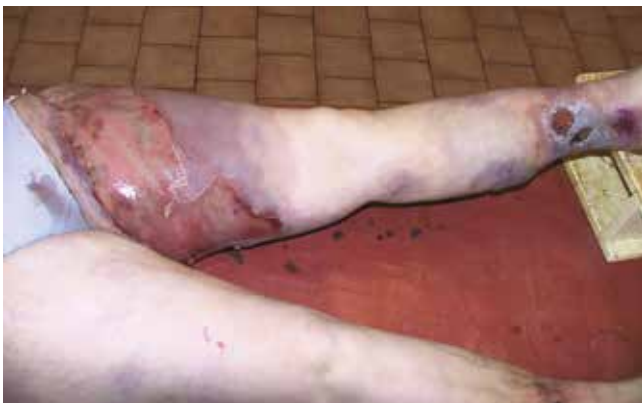Рис. 1. Некротическая рожа голени: а — вид при госпитализации; б — вид раны после хирургической обработки; в — вид раны после комплексного лечения; г — результат лечения после аутодермопластики

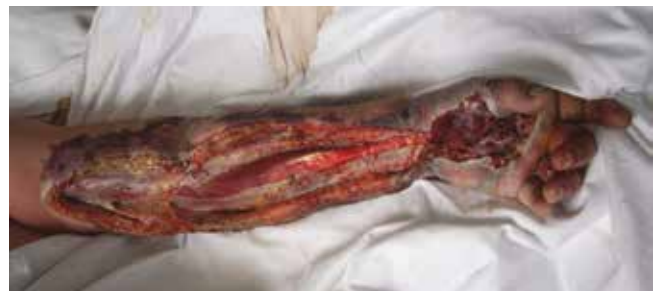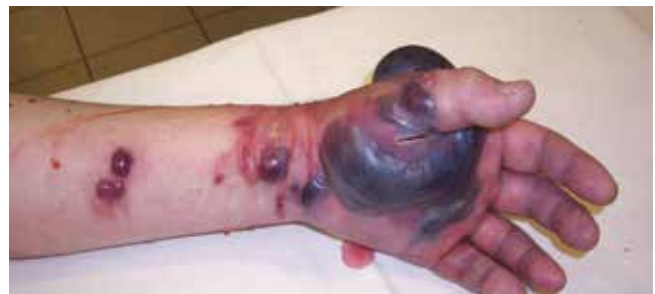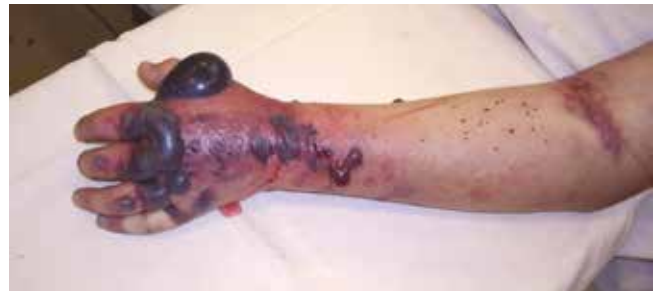При более глубоком воспалительном процессе — стрептококковом некротизирующем фасциите, миозите — клиническая картина имеет существенные отличия. На ранней стадии заболевания (до появления некрозов кожи) основными местными симптомами являются боль (достаточно интенсивная, жгучая, распирающая), а также отек (особенно заметный при поражении конечностей). Гиперемия кожи обычно выражена не резко, не имеет четких границ (в отличие от эритематозной рожи). Такая непатогномоничная местная картина сопровождается выраженной интоксикацией, гиперлейкоцитозом (более  $20 \times 10^9/\text{л}$ ). В дифференциально-диагностическом ряду помимо рожи находятся такие заболевания, как флеботромбоз конечностей, глубокая флегмона. Существенную помощь в подобных случаях может оказать ультразвуковая диагностика (ультразвуковое исследование мягких тканей и ультразвуковое дуплексное ангиосканирование магистральных сосудов конечностей). Отсутствие в мягких тканях жидкостных образований (флегмон, гематом) и тромбоза глубоких вен при описанной выше клинической картине является весомым аргументом в пользу некротизирующего фасциита. С нашей точки зрения, этот момент является ключом к пониманию правильной лечебной тактики при стрептококковом некротизирующем фасциите. В доступной медицинской литературе и соответствующих интернет-ресурсах имеется значительное количество публикаций, посвященных стрептококковому некротизирующему фасцииту. На приведенных иллюстрациях мы, как правило, наблюдаем обширные участки некрозов кожи, формирующиеся при этом заболевании. Однако подобная картина свидетельствует лишь о случаях поздней диагностики этого грозного заболевания, когда уже очень сложно рассчитывать на положитель-

ные результаты лечения (рис. 2). На поздних стадиях стрептококкового некротизирующего фасциита за счет микротромбозов сосудов дермы последняя погибает. Внешне картина очень напоминает ту, которую мы наблюдаем при некротической роже. И если при некротизирующем фасциите хирургическое вмешательство выполняется на стадии формирования некроза кожи, то его необходимо признать запоздалым (рис. 3). Летальность в этих случаях находится на уровне 30–70 % [5–8]. У выживших в результате хирургического удаления погибших тканей формируются обширные тканевые дефекты, нуждающиеся в длительном интенсивном лечении и требующие выполнения кожно-пластических восстановительных операций (рис. 4). В этой связи как нельзя кстати вспоминается одно из старых названий некротизирующего фасциита — эпифасциальная гангрена.

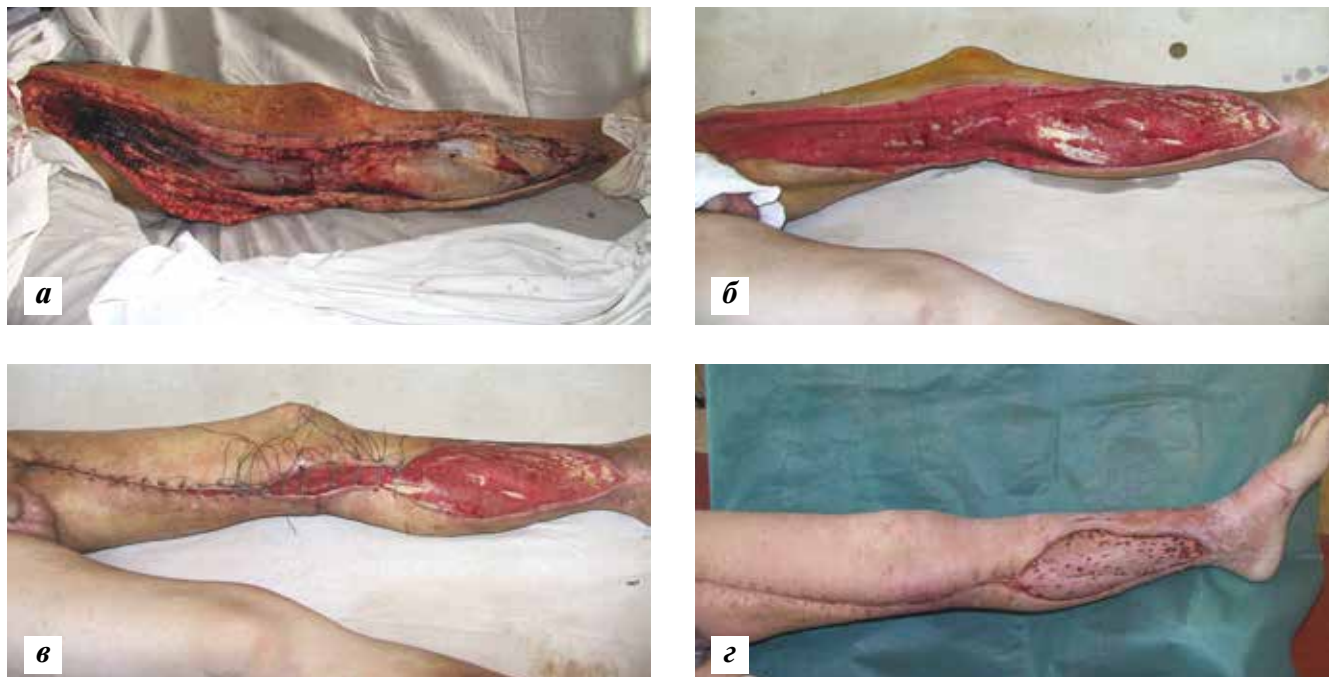
Как же меняется клиническая картина стрептококкового некротизирующего фасциита в динамике и каковы оптимальные сроки для хирургического вме-



**Рис. 2.** Стрептококковый некротизирующий фасциит нижней конечности. Входные ворота инфекции — хронические язвы голени на фоне хронической венозной недостаточности нижних конечностей. Сопутствующая патология: системная красная волчанка с длительным приемом глюкокортикоидных гормонов. Летальный исход в первые сутки после госпитализации при развитии синдрома стрептококкового токсического шока



**Рис. 3.** Случай поздней диагностики стрептококкового некротизирующего фасциита верхней конечности с мионекрозом. Летальный исход на 2-е сутки после операции при развитии синдрома стрептококкового токсического шока

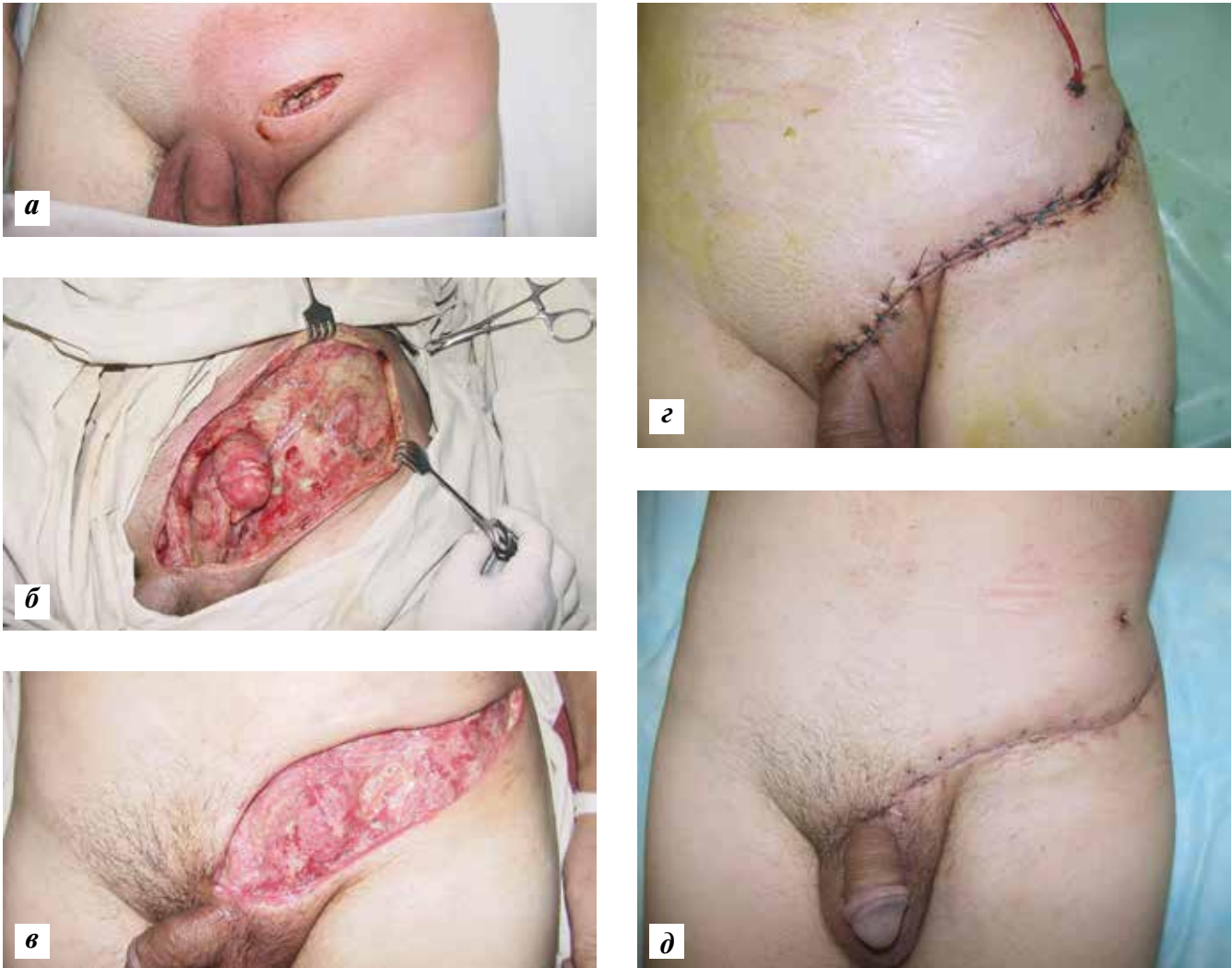


**Рис. 4.** Стрептококковый некротизирующий фасциит нижней конечности с мионекрозом: а — вид раны в процессе выполнения хирургической обработки — определяются множественные некрозы в мышцах, фасциях, жировой клетчатке, коже; б — гранулирующая рана после комплексного лечения; в — пластика раны местными тканями методом дозированного тканевого растяжения; г — ближайший результат лечения: большая часть раны закрыта местными тканями, участок на голени — расщепленным кожным трансплантатом

шатательства? В 1–2-е сутки заболевания наблюдается следующая симптоматика: боль, отек, незначительная гиперемия кожи, местная гипертермия. Общая симптоматика связана с нарастающей интоксикацией: слабость, недомогание, головная боль, головокружение. К сожалению, на этой стадии заболевания пациенты редко обращаются за медицинской помощью, занимаясь самолечением. На 2–3-й день заболевания все описанные выше симптомы нарастают. Это оптимальное время для установления правильного диагноза и хирургического вмешательства. В последующие дни на фоне нарастающей интоксикации и ухудшения общего состояния местные симптомы претерпевают существенные изменения. Увеличивается отек, уменьшается гиперемия, появляется мраморность, которая в дальнейшем сменяется синюшно-багровыми пятнами. Отслаивается эпидермис с образованием булл, заполненных геморрагическим содержимым. Если и в эти сроки пациент остается без хирургической помощи, погибшие участки кожи приобретают характерный черный или серый цвет. Такова в общих чертах динамика внешних изменений при некротизирующем фасциите. Таким образом, операция на стадии формирования кожных некрозов при некротизирующем фасциите является запоздалой и отличается частыми неудовлетворительными результатами лечения больных.

Что же часто мешает хирургам оперировать пациентов на более раннем этапе? Ведь далеко не всегда несвоевременная операция является следствием позд-

ней госпитализации больного. К сожалению, не все хирурги в достаточной степени знакомы с этим заболеванием. Для многих из них показания к хирургическому вмешательству определяются очевидными признаками гнойно-деструктивного воспаления. Что делать в том случае, если сомнения в диагнозе остаются, а все диагностические возможности уже исчерпаны? Безусловно, определяющим в этой ситуации является опыт хирурга. Сомнения в диагнозе у опытного врача позволяют в течение 6–12 ч проводить консервативное лечение (антибактериальная терапия и др.). Если спустя указанное время сомнения в диагнозе сохраняются или отмечается отрицательная динамика, то необходимо неотложное хирургическое вмешательство. Разрез кожи, жировой клетчатки, фасции позволяет визуально оценить состояние тканей. О наличии некротизирующего фасциита свидетельствуют следующие интраоперационные данные: жировая клетчатка и фасция тусклые (вплоть до явного некроза), пропитаны мутноватым (или мутным) серозным экссудатом. При интраоперационном подтверждении некротизирующего фасциита объем вмешательства расширяется. Если еще нет визуальных признаков некроза тканей, то решается задача дренирования очага на всем его протяжении. С этой целью увеличиваются кожные разрезы (при необходимости их наносится несколько) в пределах измененных тканей. Кожно-жировые лоскуты отслаиваются до неизменной клетчатки, а подлоскутное пространство



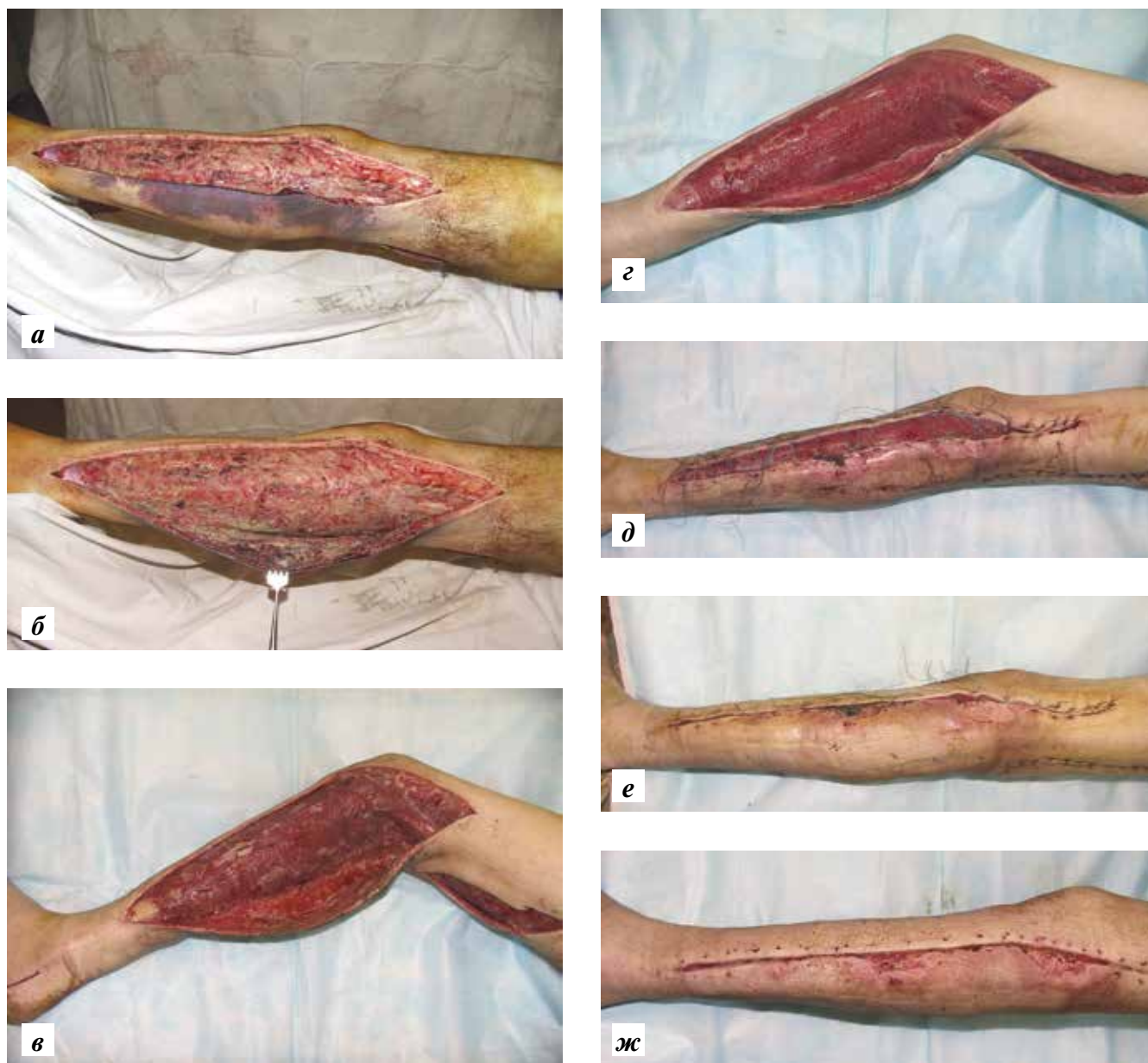
**Рис. 5.** Стрептококковый некротизирующий фасциит передней брюшной стенки у пациента, оперированного по поводу пахового лимфаденита: а – вид раны и окружающих тканей после операции; зона перифокальной гиперемии кожи соответствует распространенности фасциита, что подтвердилось результатами интраоперационной ревизии тканей и морфологического исследования; оптимальные сроки для эффективного хирургического вмешательства; б – интраоперационная картина в процессе выполнения этапных хирургических обработок; в – гранулирующая рана после проведенного лечения; г, д – вид после хирургического закрытия раневого дефекта

дренируется марлевыми тампонами с антисептиками. В процессе подобных хирургических манипуляций очень важно не усугубить нарушение кровообращения в кожных лоскутах, что может способствовать их некрозу в послеоперационном периоде.

При явных некротических изменениях в тканях описанный выше объем оперативного вмешательства заключается в выполнении радикальной хирургической обработки гнойного очага с удалением всех некротизированных и пропитанных гнойным экссудатом тканей (часто повторными хирургическими обработками с интервалом 24 ч).

Как показывает практика, хирургическая операция, произведенная при некротизирующем фасциите до формирования кожных некрозов, дает возможность не только ликвидировать в ранние сроки тяжелый вос-

палительный процесс, но и предупредить образование обширного кожного дефекта (рис. 5). В соответствии с этим существенно отличаются и восстановительные кожно-пластические операции, которые проводятся на заключительном этапе лечения. При отсутствии значительных потерь покровных тканей, как правило, удастся заместить раневой дефект местными тканями, используя пластику методом дозированного тканевого растяжения (рис. 6). С точки зрения функционального и косметического результата – это лучший способ восстановления кожных покровов [12, 13]. В случаях наличия обширных послеоперационных ран, связанных с иссечением погибших участков кожи, единственно возможным методом остается аутодермопластика (см. рис. 1). Отличаясь технической простотой и малой травматичностью, методика дает



**Рис. 6.** Стрептококковый некротизирующий фасциит нижней конечности: а, б — вид раны после хирургической обработки; в, г — динамика течения раневого процесса на фоне этапных хирургических обработок, местного и общего лечения; д, е — этапы пластики раны местными тканями методом дозированного тканевого растяжения; ж — ближайший результат лечения

возможность одномоментно замещать обширные дефекты кожи. Основные недостатки данного вида кожной пластики связаны с невозможностью восстановления полноценного кожного покрова и иногда неудовлетворительными отдаленными результатами лечения в связи с выраженными рубцовыми изменениями и изъязвлениями трансплантатов.

В заключение хотелось бы еще раз подчеркнуть, что стрептококковая некротизирующая инфекция

мягких тканей, являясь неспецифической инфекцией, отличается особенностями клинической картины, склонностью к прогрессированию, выраженной интоксикацией, высокой летальностью. Результаты ее лечения во многом определяются своевременной диагностикой, правильно выбранной хирургической тактикой, дополняемой адекватным комплексом консервативных лечебных мероприятий.

## Л И Т Е Р А Т У Р А

1. Гостищев В.К. Инфекции в хирургии: руководство для врачей. М.: GEOTAR-Media, 2007. 768 с. [Gostishchev V.K. Infections in surgery: manual for physicians. Moscow: GEOTAR-Media, 2007. 768 p. (In Russ.)].
2. Ерохин И.А. Хирургические инфекции: руководство. Под ред. И.А. Ерохина, Б.Р. Гельфанда, С.А. Шляпникова. СПб.: Питер, 2003. 864 с. [Yerokhin I.A. Surgical infections: manual. Under the editorship of I.A. Yerokhin, B.R. Gelfand, S.A. Shlyapnikov. St. Petersburg: Piter, 2003. 864 p. (In Russ.)].
3. Adachi K., Tsutsumi R., Yoshida Y. et al. Necrotizing fasciitis of the breast and axillary regions. *Eur J Dermatol* 2012;22(6):817–8.
4. Malghem J., Lecouvet F.E., Omoumi P. et al. Necrotizing fasciitis: contribution and limitations of diagnostic imaging. *Joint Bone Spine* 2013;80(2):146–54.
5. Sadasivan J., Maraju N.K., Balasubramaniam A. Necrotizing fasciitis. *Indian J Plast Surg* 2013;46(3):472–8.
6. Glass G.E., Sheil F., Ruston J.C., Butler P.E. Necrotising soft tissue infection in a UK metropolitan population. *Ann R Coll Surg Engl* 2015;97(1):46–51.
7. Wang J.M., Lim H.K. Necrotizing fasciitis: eight-year experience and literature review. *Braz J Infect Dis* 2014;18(2):137–43.
8. Липатов К.В., Брико Н.И., Глушкова Е.В. и др. Инвазивная стрептококковая инфекция (группы А) мягких тканей в хирургическом стационаре г. Москвы. *Вестник РАМН* 2013;(6):15–20. [Lipatov K.V., Briko N.I., Glushkova E.V. et al. Invasive streptococcal infection (of the A group) of soft tissue at the surgical inpatient department in Moscow. *Vestnik RAMN = RAMS Herald* 2013;(6):15–20. (In Russ.)].
9. Goh T., Goh L.G., Ang C.H., Wong C.H. Early diagnosis of necrotizing fasciitis. *Br J Surg* 2014;101(1):e119–25.
10. Шляпников С.А. Хирургические инфекции мягких тканей – старая проблема в новом свете. *Инфекции в хирургии* 2003;1(1):14–21. [Shlyapnikov S.A. Surgical infections of soft tissues: an old problem from the new point of view. *Infektsii v hirurgii = Infections in Surgery* 2003;1(1):14–21. (In Russ.)].
11. Proud D., Bruscino Raiola F., Holden D. et al. Are we getting necrotizing soft tissue infections right? A 10-year review. *ANZ J Surg* 2014;84(6):468–72.
12. Митиш В.А., Амирасланов Ю.А. Реконструктивные и пластические операции в гнойной хирургии и травматологии. *Хирургия* 2000;(4):67–9. [Mitish V.A., Amiraslanov Yu.A. Reconstruction and plastic surgery in purulent surgery and traumatology. *Hirurgiya = Surgery* 2000;(4):67–9. (In Russ.)].
13. Цветков В.О., Куликова Н.В., Молчанов В.В., Жданова А.Б. Распространенный некротизирующий целлюлит как осложнение маммопластики полиакриламидным гелем. *Хирургия* 2007;10:60–2. [Tsvetkov V.O., Kulikova N.V., Molchanov V.V., Zhdanova A.B. Widespread necrotizing cellulitis as a complication of mammoplasty with polyacrylamide gel. *Hirurgiya = Surgery* 2007;(10):60–2. (In Russ.)].