

27. Giatromanolaki A., Arvanitidou V., Hatzimichael A., Simopoulos C., Sivridis E. The HIF-2alpha/VEGF pathway activation in cutaneous capillary hemangiomas. *Pathology*. 2005; 37(2): 149–51.
28. Razon M.J., Kraling B.M., Mulliken J.B., Bischoff J. Increased apoptosis coincides with onset of involution in infantile hemangioma. *Microcirculation*. 1998; 5(2–3): 189–95.
29. Mulliken J.B., Enjolras O. Congenital hemangiomas and infantile hemangioma: missing links. *J. Am. Acad. Dermatol.* 2004; 50(6): 875–82.
30. Léauté-Labrèze C., Taïeb A. Efficacy of beta-blockers in infantile capillary haemangiomas: the physiopathological significance and therapeutic consequences. *Ann. Dermatol. Venerol.* 2008; 135(12): 860–2. doi: 10.1016/j.annder.2008.10.006.
31. Drolet B.A., Frieden I.J. Characteristics of infantile hemangiomas as clues to pathogenesis: does hypoxia connect the dots? *Arch. Dermatol.* 2010; 146(11): 1295–9. doi: 10.1001/archdermatol.2010.1295.
32. Chang E.I., Thangarajah H., Hamou C., Gurtner G.C. Hypoxia, hormones, and endothelial progenitor cells in hemangioma. *Lymphat. Res. Biol.* 2007; 5(4): 237–43. doi: 10.1089/lrb.2007.1014.
33. Gonzalez-Crussi F., Reyes-Mugica M. Cellular hemangiomas (“hemangioendotheliomas”) in infants: light microscopic, immunohistochemical, and ultrastructural observations. *Am. J. Surg. Pathol.* 1991; 15(8): 769–78.
34. Takahashi K., Mulliken J.B., Kozakewich H.P., Rogers R.A., Folkman J., Ezekowitz R.A. Cellular markers that distinguish the phases of hemangioma during infancy and childhood. *J. Clin. Invest.* 1994; 93(6): 2357–64.
35. Yu Y., Varughese J., Brown L.F., Mulliken J.B., Bischoff J. Increased Tie2 expression, enhanced response to angiopoietin-1, and dysregulated angiopoietin-2 expression in hemangioma-derived endothelial cells. *Am. J. Pathol.* 2001; 159(6): 2271–80.
36. Tan S.T., Velickovic M., Ruger B.M., Davis P.F. Cellular and extracellular markers of hemangioma. *Plast. Reconstr. Surg.* 2000; 106(3): 529–38.
37. Itinteang T., Tan S.T., Brasch H., Day D.J. Primitive mesodermal cells with a neural crest stem cell phenotype predominate proliferating infantile haemangioma. *J. Clin. Pathol.* 2010; 63(9): 771–6. doi: 10.1136/jcp.2010.079368.
38. Boye E., Yu Y., Paranya G., Mulliken J.B., Olsen B.R., Bischoff J. Clonality and altered behaviour of endothelial cells from hemangiomas. *J. Clin. Invest.* 2001; 107(6): 745–52.
39. Yu Y., Fuhr J., Boye E., Gyorffy S., Soker S., Atala A., et al. Mesenchymal stem cells and adipogenesis in hemangioma involution. *Stem Cells*. 2006; 24(6): 1605–12.

Поступила 08.04.14
Received 08.04.14

© КОЛЛЕКТИВ АВТОРОВ, 2014
УДК 615.276.2.03:616.5

Дерматогелиоз как предиктор развития эпителиальных новообразований кожи

Снарская Е.С.¹, Ткаченко С.Б.², Кузнецова Е.В.²

¹Кафедра кожных и венерических болезней (зав. – проф. В.А. Молочков) ФППОВ ГБОУ ВПО Первый МГМУ им. И.М.Сеченова Минздрава России, 199911, Москва, Россия; ²лаборатория по изучению репаративных процессов в коже (зав. – проф. С.Б. Ткаченко) НИЦ ГБОУ ВПО Первый МГМУ им. И.М. Сеченова Минздрава России, 199911, Москва, Россия

Заболееваемость УФ-индуцированными опухолями кожи неуклонно возрастает во всем мире (в США, Европе, России). Так, по данным ВОЗ, ежегодно в мире диагностируется около 140 тыс. случаев меланомы и более 2 млн случаев других разновидностей злокачественных новообразований кожи, при этом каждый 3-й случай – базально-клеточный рак кожи. В результате реализации кумулятивного эффекта УФ-излучения развивается дерматогелиоз (син.: фотостарение), представляющий собой сложный многокаскадный молекулярно-биологический процесс, происходящий на эпидермальном уровне, сопровождающийся высокими рисками развития эпителиальных опухолей кожи (кератоакантом, актинического кератоза, базально-клеточного, метатипического и плоскоклеточного рака кожи), меланомы. Врожденные механизмы защиты от УФ-излучения реализуются в виде процессов утолщения рогового слоя и активации меланогенеза. Длина лучей спектра Б способна оказывать прямое повреждающее влияние на ДНК клеток, вызывая ее структурные повреждения. Длина волны спектра А ответственна за не прямое повреждение ДНК посредством генерации активных форм кислорода (супероксидазы, гидроксильных радикалов, синглетного кислорода – H₂O₂), которые обуславливают однонитевые разрывы в ДНК и образование белковых сшивок, вызывая мутации и запуская процесс канцерогенеза, кроме того, стимулируют выработку провоспалительных цитокинов, активируют перекисное окисление липидов, разрушающих эпидермальный барьер кожи. Лучи спектра Б вызывают солнечные ожоги различной интенсивности, а в случае хронической инсоляции индуцируют выработку матриксных металлопротеиназ фибробластами и кератиноцитами, являющихся медиаторами деградации коллагенов всех типов и компонентов экстрацеллюлярного матрикса (эластина, протеогликаны, ламинин), играют ключевую роль в процессах гидролиза базальной мембраны эпидермиса, деградации коллагена и ремоделирования межклеточного матрикса, а также этапов инициации и промоции канцерогенеза.

Ключевые слова: ультрафиолетовое излучение; дерматогелиоз; фотостарение; гиперкератоз; меланогенез; новообразования кожи.

DERMATOHELIOSIS: CUTANEOUS EPITHELIAL TUMOR PREDICTOR***Snarskaya E.S., Tkachenko S.B., Kuznetsova E.V.***

I.M.Setchenov First Moscow State Medical University, 119991, Moscow, Russia

The incidence of ultraviolet-induced cutaneous tumors is steadily increasing all over the world (in the USA, Europe, Russia). According to the WHO data, about 140 000 melanoma cases and more than 2 000 000 cases with other variants of malignant cutaneous tumors are diagnosed annually, every third case is basal-cell cutaneous cancer. The main carcinogen responsible for the development of cutaneous tumors and provoking early development of photoaging UV spectrum of solar radiation. Penetrating through the epidermis, the A and B spectra rays cause direct and oxidative-stress-mediated damage to cellular DNA. Emergence of cell mutations, stimulation of carcinogenesis initiation and promotion lead to a complex of changes at the epidermal/dermal level, united by the notion "dermatoheliosis" (photoaging). The basic characteristic of dermatoheliosis, in addition to various clinical manifestations, is high risk of pre- and malignant epithelial cutaneous tumors. The most important mechanisms protecting the skin structures from UV exposure are hyperkeratosis and melanogenesis.

Key words: *ultraviolet radiation; dermatoheliosis; photoaging; hyperkeratosis; melanogenesis; skin tumors.*

Ультрафиолетовое (УФ) излучение является общепризнанным и наиболее существенным фактором, провоцирующим развитие предраковых и злокачественных заболеваний кожи человека, таких как базально-клеточный и плоскоклеточный рак кожи, меланома [1, 2]. Впервые изменения, возникающие под воздействием солнечного излучения и трансформировавшиеся в рак кожи, описал в 1894 г. Р. Унна у моряков, а причинно-следственная связь между УФ-облучением и раком кожи впервые была доказана в 1928 г. G. Findlay и в 1959 г. Н. Blum [3].

Заболеемость УФ-индуцированными эпителиальными опухолями кожи неуклонно возрастает во всем мире (в США, Европе, России), по данным ВОЗ, ежегодно диагностируют около 140 тыс. случаев меланомы и более 2 млн случаев злокачественных новообразований кожи. В России и странах СНГ злокачественные опухоли кожи занимают 3-е ранговое место в структуре онкопатологии, при этом частота рака кожи у мужчин составляет 9,8%, у женщин – 13,6% [4].

В результате реализации кумулятивного эффекта УФ-облучения развивается преждевременное старение кожи – дерматогелиоз (*син.*: фотостарение) который представляет собой сложный многокаскадный молекулярно-биологический процесс, происходящий на эпидермально-дермальном уровне, сопровождающийся высокими рисками развития эпителиальных опухолей кожи (кератоакантом, актинического кератоза, базально-клеточного, метатипического и плоскоклеточного рака кожи), меланомы [5, 6].

Дерматогелиоз является результатом кумулятивного эффекта воздействия УФ-облучения, особенно лучей спектра А (УФА) и Б (УФБ), длиной 320–400 и 280–320 нм соответственно. Несмотря на то что лучи спектра Б обладают энергией, в 1000 раз боль-

шей, чем спектра А, 90% УФБ блокируется роговым слоем эпидермиса, в то время как 50–60% УФА способны проникать глубоко в кожу в связи с высокой проникающей способностью, что приводит к инициации и промоции молекулярных процессов канцерогенеза на эпидермально-дермальном уровне [5–7]. Длина лучей спектра Б способна оказывать прямое повреждающее влияние на ДНК клеток, вызывая ее структурные повреждения. Длина волны УФА ответственна за не прямое повреждение ДНК посредством генерации активных форм кислорода (супероксидазы, гидроксильных радикалов, синглетного кислорода – H_2O_2), которые обуславливают одонитевые разрывы в ДНК и образование белковых сшивок, вызывая мутации и запуская процесс канцерогенеза, кроме того, стимулируют выработку провоспалительных цитокинов, активируют перекисное окисление липидов, разрушающих эпидермальный барьер кожи [7, 8].

Подавляющая часть спектра Б абсорбируется эпидермальным слоем кожи, поэтому именно клетки эпидермиса подвержены наибольшей трансформации под воздействием солнца [1]. Именно лучи спектра Б вызывают солнечные ожоги различной интенсивности в результате однократного воздействия, а в случае хронической инсоляции индуцируют выработку матриксных металлопротеиназ (ММП) фибробластами и кератиноцитами. Накопление ММП, которые представляют собой семейство Zn-содержащих протеиназ, являющихся медиаторами деградации коллагенов всех типов и других компонентов экстрацеллюлярного матрикса (эластина, протеогликаны, ламинин), играет ключевую роль в процессах гидролиза базальной мембраны эпидермиса, деградации коллагена и ремоделирования межклеточного матрикса, а также способствует инициации и промоции канцерогенеза [9–11].

Важным фактором риска является способность УФА свободно проникать через озоновый слой атмосферы и любые стекла (автомобилей, окон), и даже субэритемные дозы УФА способны оказывать негативное воздействие не только на клетки эпидермиса, но и на глубокие структуры кожи [6]. Исследование, проведенное *in vivo* на добровольцах, показало, что уже через 12 нед в коже пациентов, получающих

Сведения об авторах:

Snarskaya Elena Sergeevna, доктор мед. наук, профессор (snarskaya-dok@mail.ru); *Kuznetsova Ekaterina Vladimirovna*, аспирантка (kuznetsova-ek@bk.ru); *Tkachenko Sergey Borisovich*, доктор мед. наук, профессор.

Corresponding author:

Snarskaya Elena, MD, PhD, D.Sc, prof. (snarskaya-dok@mail.ru).

субэритемные дозы УФА, заметны изменения: утолщение рогового и истончение зернистого слоев эпидермиса, дилатация сосудов микроциркуляторного русла, воспаление, уменьшение количества эластических волокон [12].

Врожденные механизмы защиты от УФ-излучения реализуются в виде процессов утолщения рогового слоя и активации меланогенеза [7]. Процесс синтеза меланина в меланоцитах происходит в премеланосомах, которые, уплотняясь, образуют меланосомы, располагающиеся изолированно. Далее, путем фагоцитоза меланосом эпителиоцитами базального слоя происходит транспорт меланина в другие клетки, где он группируется в виде комплексов в цитоплазме, формируя защитный слой [13]. Каждый меланоцит ассоциирован более чем с 36 кератиноцитами и одной клеткой Лангерганса [14]. Процесс меланогенеза (загара), обусловленный воздействием УФ-излучения, имеет двухэтапный механизм развития: первый этап представляет собой первичное потемнение кожи, обусловленное перераспределением и/или молекулярными изменениями в уже существующих меланиновых пигментах, второй этап развивается постепенно (от нескольких часов и дней) и обусловлен процессами усиления синтеза меланина и его дальнейшей транспортировкой в кератиноциты [15]. У пациентов с меланодефицитным фототипом кожи (I, II по Фицпатрику) генотипически синтезируется нестабильная форма меланина – феомеланин, защитные свойства которого слабы и кратковременны, так как он легко окисляется под воздействием УФ-лучей по свободнорадикальному механизму, в результате чего не может выполнять свои защитные функции даже в условиях обычного УФ-облучения. В то же время у людей с III–VI фототипами, относящимися к меланокомпетентному типу, генетически вырабатывается устойчивая форма пигмента – эумеланин, обеспечивающий адекватную физиологическую защиту от УФ-излучения [2].

Защитные эффекты меланина, особенно эумеланина, достигаются его способностью выступать в роли физического барьера, который рассеивает УФ-лучи, и в роли абсорбирующего фильтра, уменьшающего пенетрацию УФ-лучей через эпидермис [16]. Эффективность меланина в качестве фотопротектора оценивают в 1,5–2 SPF (Sun Protection Factor), что подразумевает удвоение степени защиты кожи от возникновения солнечного ожога. Кроме того, меланин темнокожих обеспечивает гораздо более эффективную фотозащиту, эпидермис темнокожих (V–VI фототипы по Фицпатрику) пропускает 7,4% УФБ и 17,5% УФА, в то время как через эпидермис светлокожих людей проникает 24% УФБ и 55% УФА [17].

Необратимые последствия кумулятивного воздействия УФ-излучения на кожу человека проявляются в виде прогрессирующих процессов дерматогелиоза, которые могут не только значительно опережать и усугублять биологические процессы старения, но и приводить к развитию эпителиальных новообразований кожи [8]. Характерным клиническим проявлением фотостарения является комплекс изменений,

прежде всего возникающих на открытых участках кожного покрова (лицо, шея, декольте, предплечья и кисти рук). Выделяют IV стадии фотостарения кожи по Р. Глоагу [2]:

- I стадия имеет определенные клинические признаки уже в возрасте 20–30 лет, когда на коже заметны умеренные нарушения пигментации, минимально выражены мимические морщины, нет признаков гиперкератоза;
- II стадия возникает в возрасте 30–40 лет, характеризуется желтоватым оттенком кожи, появлением пальпируемых очагов гиперкератоза, хорошо заметных мимических морщин, немногочисленных лентиго;
- III стадия наблюдается после 40 лет, характеризуется выраженными признаками фотостарения: появлением статических морщин, дисхромии, телеангиэктазий, выраженного кератоза, прогрессирующих явлений солнечного эластоза;
- IV стадия развивается обычно после 60 лет, характеризуется «катастрофическими» последствиями фотостарения в виде выраженного солнечного эластоза, множественного лентиго на всех участках кожного покрова, морщин на всей поверхности кожи, множественных очагов кератоза, новообразований, кожа имеет желтовато-пепельный оттенок.

Кроме того, неизбежным этапом прогрессирующего течения процесса фотостарения является возникновение эпителиальных предраковых (солнечный кератоз) и злокачественных (меланома, базально-клеточный и плоскоклеточный рак кожи) заболеваний кожи (см. таблицу) [2, 7, 9].

Хронологически состарившаяся кожа характеризуется равномерными дистрофическими изменениями всех слоев дермы и на защищенных от воздействия УФ-лучей участках тела, отличаясь выраженной потерей тургора, сухостью, опущением и провисанием тканей, наличием мимических статических морщин, бледностью, диспигментацией [7].

Степень выраженности изменений, свойственных дерматогелиозу, пропорциональна количеству времени, в течение которого пациент подвергался солнечному облучению за всю жизнь, и во многом зависит от фототипа пациента. Так, люди со светлой кожей, которая соответствует I–II фототипам в значительно большей степени подвержены УФ-повреждению кожи, чем люди обладающие темным цветом кожных покровов, соответствующих V–VI фототипам [18].

Патоморфологические особенности дерматогелиоза заключаются в целом комплексе изменений, объединенных термином “солнечный эластоз”, и характеризуются уменьшением толщины эпидермального слоя кожи, атрофией экстрацеллюлярного матрикса, уменьшением количества фибробластов, содержания коллагена и эластина [19, 20]. При ультраструктурном исследовании наблюдаются множественные разрывы в структурах коллагеновых волокон с обширными пустотами, заполненными эластином, которые чередуются с участками плотно скрученного, сжатого, поврежденного коллагена

Характерные признаки дерматогелиоза	
Критерий	Признак
Анатомический	Утолщение рогового слоя, утолщение эпидермиса Появление атипичных кератиноцитов Нарушение пигментации Снижение содержания коллагена
Гистологический	Накопление аморфного эластина Расширение сосудистой сети Воспалительный инфильтрат
Физиологический	Снижение эластичности и упругости Нарушение местного иммунитета
Клинический	Сухая, морщинистая кожа Пигментные пятна Гиперкератоз Телеангиэктазии Актинический кератоз Рак кожи

[21]. Важным критерием дерматогелиоза является накопление аморфного коллагенэластинового материала, локализуемого в виде неравномерных скоплений под эпидермально-дермальным сочленением (рис. 1) [22]. Клинические изменения, соответствующие описанным, проявляются характерной сетчатой исчерченностью в виде ромбовидных щелей и бороздок на фоне утолщенной бледно-желтой кожи, которые наиболее выражены на открытых участках кожного покрова (лицо, шея, предплечья, кисти) (рис. 2, а).

Спектр клинических изменений, входящих в понятие дерматогелиоза, достаточно широк и включает в себя лимонную кожу Миллиана (солнечный эластоз) (рис. 2, а, б), болезнь Фавра-Рокушо (рис. 3) [23], актинический кератоз (рис. 4), гипо- и гипермеланоз, ромбовидную кожу шеи Ядассона, эластому диффузную Дюбрейля, эластоз узловый ушных раковин, акрокератоэластоз Косты, гиперплазию сальных желез сенильную, солнечную пурпуру Бейтмана, звездчатые рубцы, актиническую гранулему О'Брайена, актинические комедональные бляшки, венозные озера, лентиго старческое, гипо-

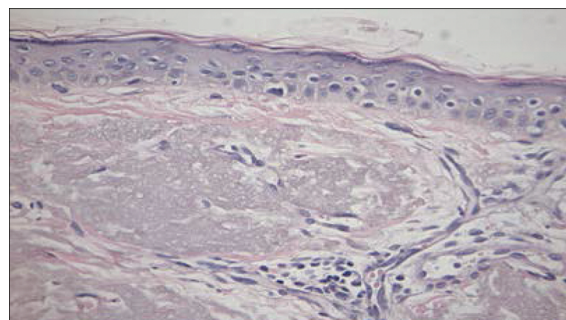


Рис. 1. Эластоз в дерме. Окраска гематоксилином и эозином. Ув. 200.

меланоз каплевидный идиопатический [19]. Однако из всего многообразия клинических проявлений дерматогелиоза в качестве очевидных предикторов развития процессов канцерогенеза эпителиальных злокачественных новообразований наибольшее прогностическое значение имеет формирование очагов актинического кератоза, частота развития которого у жителей северного полушария составляет 11–25%, а у 70-летних жителей Европы и США его частота близка к 100%. Актинический кератоз относится к группе предраковых дерматозов, без лечения которого трансформация в рак происходит в 8–20% случаев [24] (рис. 5).

Представляем клиническое наблюдение актинического кератоза.

Пациентка Н., 68 лет, обратилась в отделение дерматовенерологии и дерматоонкологии МОНКИ им. М.Ф. Владимирского с жалобами на наличие образований на коже лица. Считает себя больной в течение 10 лет, когда впервые отметила появление ярко-розового пятна на коже левого виска. Самостоятельно не лечилась, к врачу не обращалась, так как субъективных жалоб (кроме косметического дефекта) образование не вызывало. В течение нескольких последних лет отмечает увеличение количества высыпаний на коже лица, шеи, зоны декольте и образование на поверхности некоторых из них чешуек и корочек.

Анамнез. Многократно отдыхала на южных курортах, несколько лет работала в жарких странах. Средства фотозащиты не применяла, обгорала на солнце (более 4 раз).

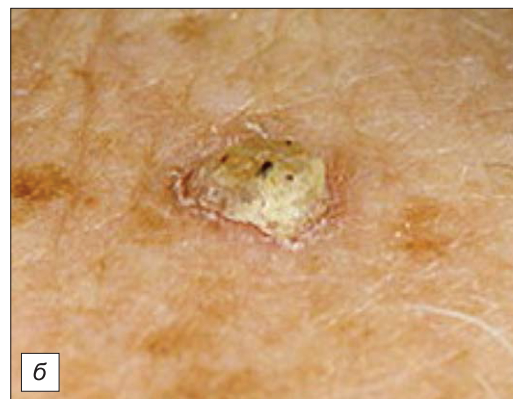
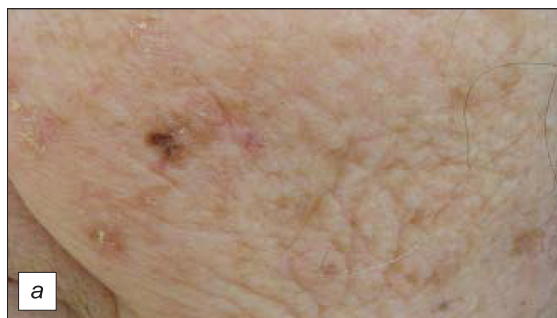
Рис. 2. Лимонная кожа Миллиана.
а – солнечный эластоз; б – актинический кератоз.

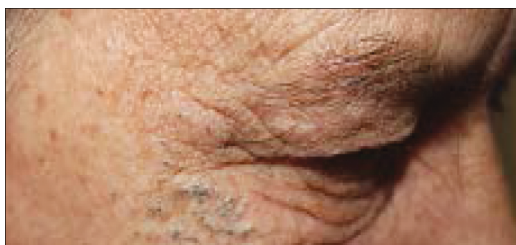


Рис. 3. Дерматогелиоз. Болезнь Фавра–Ракушо.

Локальный статус. Процесс локализуется на открытых участках кожного покрова. У пациентки II фототип кожи по Фитцпатрику, IV стадия фотостарения по Глогау.

На коже лица в области левого виска располагается узелок округлой формы, розового цвета, размером 0,4 x 0,7 см, с четкими границами и валикообразным периферическим краем, состоящим из мелких узелков жемчужного цвета. На поверхности элемента видны телеангиэктазии и сероватые корочки. На коже лба, щеках, вокруг глаз, в области висков, передней и задней поверхности шеи отмечается видимое и пальпируемое неравномерное утолщение и уплотнение кожи, которая имеет желтовато-сероватый оттенок, ромбовидную исчерченность, множество глубоких статических морщин, на фоне которых отмечается большое количество розовых и коричневатого цвета пятен и папул округлой формы диаметром от 0,3 до 1 см, с четкими границами, некоторые покрыты чешуйками сероватого цвета. Волосы, ногтевые пластины, слизистые оболочки не поражены.

Клиническая картина соответствует выраженному дерматогелиозу (IV стадия фотостарения по Глогау) с множественными элементами актинического кератоза, лентиго и базально-клеточному раку кожи левой височной области (рис. 6) Для уточнения диагноза целесообразно проведение УЗ-исследования, дерматоскопии и гистологического исследования образования кожи височной области.

Результаты лабораторных исследований. Общий анализ и биохимический анализ крови: показатели в пределах нормы. Общий анализ мочи: показатели в пределах нормы.

УЗ-исследование кожи лица (75 мГц): эпидермис высокой экзогенной плотности, обычной толщины; под эпи-

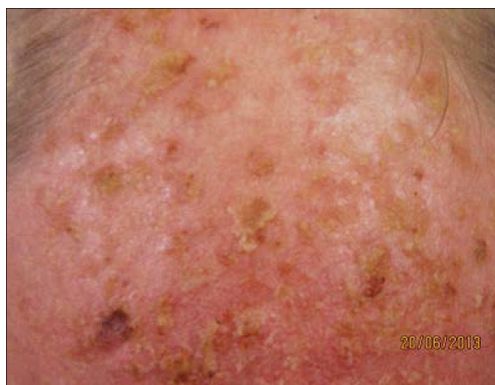

Рис. 4. Множественные элементы актинического кератоза, лентиго.

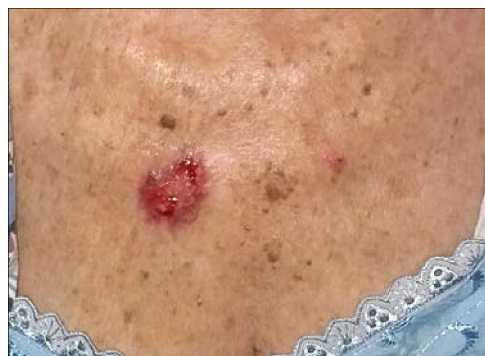

Рис. 5. Дерматогелиоз, нодулярно-язвенный базально-клеточный рак кожи груди.

дермисом обнаружен гипозоженный очаг неправильной формы, с четкими границами, занимающий верхнюю половину дермы.

Дерматоскопическое исследование очага в области виска: отмечаются отсутствие пигментной сетки, наличие множественных сине-серых глобул, древовидных сосудов и сосудов в виде шпильки. Картина ближе всего к базально-клеточному раку кожи

Гистологическое исследование очага в области виска: в препарате отмечаются уменьшение толщины эпидермального слоя кожи, атрофия экстрацеллюлярного матрикса, снижение количества фибробластов, уменьшение содержания коллагена и эластина на фоне которого участок эпидермиса с выраженными эпителиальными тяжами и типичными участками палисадообразно расположенных клеток по периферии. Картина соответствует базально-клеточному раку кожи на фоне солнечного эластоза.

Диагноз: дерматогелиоз; базально-клеточный рак кожи левой височной области, нодулярно-язвенная форма; актинический кератоз; лентиго.

Лечение: на элементы актинического кератоза назначены аппликации 0,05% ретиноевой мази 2 раза в

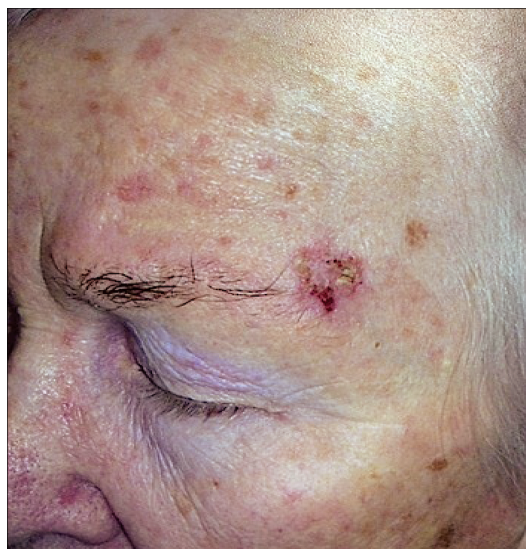

Рис. 6. Больная Т. Дерматогелиоз, актинический кератоз, базально-клеточный рак кожи левой височной области.

день с последующей рекомендацией длительного применения в амбулаторных условиях. На очаг базально-клеточного рака кожи был назначен сеанс фотодинамической терапии.

Пациентке рекомендовано избегать прямого воздействия УФ-излучения, категорически не посещать солярий, контролировать время пребывания на солнце (оптимально допустимое время до 12 ч и после 16 ч), регулярно применять фотозащитные средства с высоким уровнем защиты (50+) и комплекс профилактических мероприятий по уходу за кожей.

Особенностями развития дерматогелиоза в России, помимо отсутствия достаточного уровня информированности населения о негативном воздействии УФ-лучей на кожу и культуры применения фотопротекторных средств, установлен факт бесконтрольного посещения соляриев, что приводит к быстрому прогрессированию дерматогелиоза и развитию пред- и злокачественных заболеваний кожи. По данным исследования, посвященного изучению связи между развитием меланомы кожи и искусственным загаром, была установлена определенная закономерность: так, несколько часов, проведенных в солярии (от 1 до 9) в течение жизни, повышают риск возникновения меланомы на 46%, а если 50 ч и более, то подобный риск возрастает в 3 раза [24].

ЛИТЕРАТУРА [REFERENCES]

1. Beissert S., Loser K. Molecular and cellular mechanisms of photocarcinogenesis. *Photochem. Photobiol.* 2008; 84(1): 29–34. doi: 10.1111/j.1751-1097.2007.00231.x.
2. Снарская Е.С. Фотостарение кожи: современные аспекты. *Вестник дерматологии и венерологии.* 2011; 2: 98–103. [Snarskaya E.S. Photoaging of the skin: modern aspects. *Vestnik dermatologii i venerologii.* 2011; 2: 98–103]. (in Russian)
3. Findlay G.M. Ultra-violet light and skin cancer. *CA Cancer J. Clin.* 1979; 29(3): 169–71.
4. Давыдов М. И., Аксель Е. М. Статистика злокачественных новообразований в России и странах СНГ в 2004 г. *Вестник РОНЦ им. Н.Н. Блохина РАМН.* 2006; 3: (прил. 1). [Davydov M. I., Aksel' E. M. Statistics of malignant neoplasms in Russia and CIS countries in 2004. *Vestnik N.N. Blokhin's ROSC RAMN.* 2006; 3: (suppl. 1)]. (in Russian)
5. Taylor C.R., Sober A.J. Sun exposure and skin disease. *Annu. Rev. Med.* 1996; 47: 181–91.
6. Олисова О.Ю., Владимировна Е.В., Бабушкин А.М. Кожа и солнце. *Российский журнал кожных и венерических болезней.* 2012; 6: 57–63. [Olisova O.Yu., Vladimirova E.V., Babushkin A.M. The skin and the sun. *Rossiyskiy zhurnal kozhnykh i venericheskikh bolezney.* 2012; 6: 57–63]. (in Russian)
7. Олисова О.Ю., Громова С.А., Смирённая В.А. Фотостарение кожи: современный взгляд на проблему (лекция). *Российский журнал кожных и венерических болезней.* 2010; 2: 58–62. [Olisova O.Yu., Gromova S.A., Smirennaya V.A. Photoaging of the skin: a modern view on the problem (lecture). *Rossiyskiy zhurnal kozhnykh i venericheskikh bolezney.* 2010; 2: 58–62]. (in Russian)
8. Fisher G.J., Kang S., Varani J., Bata-Csorgo Z., Wan Y., Datta S., Voorhees J.J. Mechanisms of photoaging and chronological skin aging. *Arch. Dermatol.* 2002; 138(11): 1462–70.
9. Pandel R., Poljšak B., Godic A., Dahmane R. Skin photoaging and the role of antioxidants in its prevention. *ISRN Dermatol.* 2013; 2013: 930164. doi: 10.1155/2013/930164. eCollection 2013.
10. Снарская Е.С., Молочков В.А., Франк Г.А., Завалишина Л.Э. Матричные металлопротеиназы и их тканевые ингибиторы при базально-клеточном и метатипическом раке кожи. *Архив патологии.* 2005; 3: 14–6. [Snarskaya E.S., Molochkov V.A., Frank G.A., Zavalishina L.E. Matrix metalloproteinases and their tissue inhibitors in basal-cell and metatypical cutaneous cancer. *Arkhiv patologii.* 2005; 3: 14–6]. (in Russian)
11. Quan T., Qin Z., Xia W., Shao Y., Voorhees J.J., Fisher G.J. Matrix-degrading metalloproteinases in photoaging. *J. Invest. Dermatol. Symp. Proc.* 2009; 14(1): 20–4. doi: 10.1038/jidsymp.2009.8.
12. Lowe N.J., Meyers D.P., Wieder J.M., Luftman D., Borget T., Lehman M.D., et al. Low doses of repetitive ultraviolet A induce morphologic changes in human skin. *J. Invest. Dermatol.* 1995; 105 (6): 739–43.
13. Ахтямов С.Н., Бутов Ю.С. Практическая дерматокосметология. М.: Медицина; 2003: 19–22. [Akhtyamov S.N., Butov Yu.S. *Practical dermatocosmetology.* Moscow: Meditsina; 2003: 19–22]. (in Russian)
14. Fitzpatrick T.B., Breathnach A.S. The epidermal melanin unit system. *Dermatol. Wochenschr.* 1963; 147: 481–9.
15. D'Orazio J., Jarrett S., Amaro-Ortiz A., Scott T. UV radiation and the skin. *Int. J. Mol. Sci.* 2013; 14(6): 12222–48 doi: 10.3390/ijms140612222.
16. Kaidbey K.H., Agin P.P., Sayre R.M., Kligman A.M. Photoprotection by melanin – a comparison of black and Caucasian skin. *J. Am. Acad. Dermatol.* 1979; 1(3): 249–60.
17. Halder R.M., Bridgeman-Shah S. Skin cancer in African Americans. *Cancer.* 1995; 75(2, Suppl): 667–73.
18. Martires K.J., Fu P., Polster A.M., Cooper K.D., Baron E.D. Factors that affect skin aging: a cohort-based survey on twins. *Arch. Dermatol.* 2009; 145(12): 1375–9. doi: 10.1001/archdermatol.2009.303.
19. Молочков В.А., Шабалин В.Н., Кряжева С.С., Романенко Г.Ф. *Руководство по геронтологической дерматологии.* М: МОНИКИ; 2005. [Molochkov V.A., Shabalin V.N., Kryazheva S.S., Romanenko G.F. *Manual gerontological dermatology.* Moscow: MONIKI; 2005]. (in Russian)
20. Fligel S.E., Varani J., Datta S.C., Kang S., Fisher G.J., Voorhees J.J. Collagen degradation in aged/photodamaged skin in vivo and after exposure to matrix metalloproteinase-1 in vitro. *J. Invest. Dermatol.* 2003; 120(5): 842–8.
21. Chung J.H., Seo J.Y., Choi H.R., Lee M.K., Youn C.S., Rhie G., et al. Modulation of skin collagen metabolism in aged and photoaged human skin in vivo. *J. Invest. Dermatol.* 2001; 117(5): 1218–24.
22. Rittié Fisher G.J. UV-light-induced signal cascades and skin aging. *Ageing Res. Rev.* 2002; 1(4): 705–20.
23. Емельянова А.И. Случай сочетания болезни Favre–Ракушо и поверхностной базалиомы. *Российский журнал кожных и венерических болезней.* 2012; 1: 25–6. [Emel'yanova A.I. Case combination of disease Favre–Racouchot and superficial basal cell carcinoma. *Rossiyskiy zhurnal kozhnykh i venericheskikh bolezney.* 2012; 1: 25–6]. (in Russian)
24. Shoimer I., Rosen N., Muhn C. Current management of actinic keratosis. *Skin Therapy Letter.* 2010; 15(5): 5–7.

Поступила 01.07.14
Received 01.07.14