

# Клиническое наблюдение больной с первичным гиперпаратиреозом и узловым токсическим зобом

Вачёв А.Н., Фролова Е.В., Сахипов Д.Р., Морковских Н.В.

ГБОУ ВПО «Самарский государственный медицинский университет» Минздрава России, Самара

В работе представлены результаты симультанного хирургического лечения больной с первичным гиперпаратиреозом и узловым токсическим зобом. Данное клиническое наблюдение показывает необходимость тщательного обследования пациентов с первичным гиперпаратиреозом на наличие сопутствующей тиреоидной патологии.

**Ключевые слова:** первичный гиперпаратиреоз, аденома околощитовидной железы, гиперкальциемия, узловой токсический зоб, функциональная автономия, тиреотоксикоз.

## Clinical observation of the patient with primary hyperparathyroidism and nodular toxic goiter

Vachev A.N., Frolova E.V., Sakhipov D.R., Morkovskikh N.V.

Samara State Medical University, Samara, Russian Federation

The results of simultaneous surgical treatment of the patient with primary hyperparathyroidism and nodular toxic goiter are presented in our research. This clinical case shows the need for careful examination of the patients with primary hyperparathyroidism in the presence of concomitant thyroid pathology.

**Key words:** primary hyperparathyroidism, parathyroid adenoma, hypercalcemia, nodular toxic goiter, functional autonomy, thyrotoxicosis.

Первичный гиперпаратиреоз (ПГПТ) – патологическое состояние, развивающееся вследствие повышенной секреции паратиреоидного гормона (ПТГ). Данное состояние является наиболее частой причиной гиперкальциемии и, как следствие, остеопороза, патологических переломов и рецидивирующего нефролитиаза.

В исследованиях, посвященных эпидемиологии и целенаправленной диагностике ПГПТ, было продемонстрировано, что распространенность данного заболевания гораздо выше, чем предполагалось ранее [1]. Так, по данным ряда зарубежных авторов, ПГПТ выявляется у 1% населения, у больных старше 50 лет – у 2%. При этом женщины страдают этим заболеванием в 3–4 раза чаще, чем мужчины [2, 3]. Основной причиной развития ПГПТ является аденома околощитовидной железы (до 80%), реже – гиперплазия одной или нескольких околощитовидных желез и множественные аденомы околощитовидных желез [4].

Остеопороз является ведущим проявлением ПГПТ. Нарушение плотности костной

ткани различной степени выраженности определяется у 70–90% пациентов с ПГПТ [5].

У большинства больных наблюдается сочетание костных и висцеральных нарушений [6]. Среди висцеральных проявлений доминирует такое поражение почек, как нефролитиаз [7]. Нередко эти больные неоднократно оперируются в урологических отделениях по поводу коралловидных камней и рецидивирующего нефролитиаза. Длительно протекающая гиперкальциемия приводит к развитию нефрокальциноза, снижению скорости клубочковой фильтрации (СКФ) и развитию хронической почечной недостаточности различной степени выраженности [8].

Ряд исследователей указывают на высокую смертность от сердечно-сосудистых заболеваний среди пациентов с ПГПТ [9].

Современная диагностика ПГПТ основывается на выявлении повышенного уровня кальция в крови (более 0,25 ммоль/л от верхней границы), а также высокого уровня ПТГ в крови и низкого уровня фосфора.

Для уточнения локализации гиперфункционирующих околощитовидных желез применяют ультразвуковое исследование (УЗИ) и сцинтиграфию с технецием пертехнетатом  $^{99m}\text{Tc}$  (mibi). При атипичном расположении желез выполняют компьютерную томографию.

Выбор метода лечения зависит от уровня гиперкальциемии и степени тяжести поражения органов-мишеней. Объем хирургического вмешательства зависит от количества пораженных околощитовидных желез и их локализации. Эффективность оперативного лечения достигает 95–98% при уровне летальности <1% [10]. Осложнения развиваются у 1–2% больных. Чаще всего это повреждение возвратного гортанного нерва, рецидив заболевания, кровотечение [4]. Прогноз после радикального лечения ПГПТ, как правило, благоприятный [11].

Функциональная автономия (ФА) щитовидной железы является следствием длительно существующего йоддефицитного зоба [12, 13]. Учитывая, что большое количество регионов РФ, включая Самарскую область, относятся к эндемичным районам с широким распространением узловых изменений в щитовидной железе, интерес к этой проблеме не ослабевает. Именно декомпенсация ФА щитовидной железы является одной из причин развития тиреотоксикоза у пациентов старшей возрастной группы в йоддефицитных регионах. При этом было показано, что риск развития тиреотоксикоза у пациента с ФА увеличивается с каждым годом на 3,7–6% в год [14, 15].

В диагностике ФА приоритет принадлежит сцинтиграфическим методикам исследования. Развитие тиреотоксикоза при ФА, в том числе субклинического (характеризующегося изолированным снижением уровня тиреотропного гормона), предполагает активное лечение [16]. На сегодняшний день некоторые авторы склоняются к оперативному лечению ФА [17–20].

Учитывая редкость сочетания ПГПТ и ФА, а также немногочисленные публикации о симультанном оперативном лечении данных патологий, приводим наше клиническое наблюдение.

## Клиническое наблюдение

В клинике факультетской хирургии Самарского государственного медицинского университета на лечении находилась пациентка С., 56 лет.

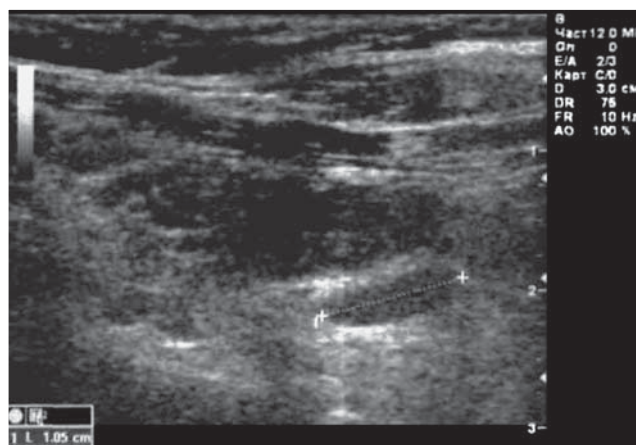
**Анамнез:** считает себя больной на протяжении 10 лет. Появились боли в костях, стали выпадать зубы. Проходила лечение у стоматолога. За три года до поступления в клинику были выявлены конкременты в обеих почках. В 2012 г. был эпизод почечной колики слева, в 2013 г. – справа. Наблюдалась у уролога по поводу мочекаменной болезни.

**При обследовании** – общий анализ крови без особенностей. В моче выявлены умеренное повышение лейкоцитов и слизь. В биохимическом анализе крови выявлен высокий уровень кальция – 2,84 ммоль/л (норма 2,1–2,6 ммоль/л), низкий уровень фосфора – 0,89 ммоль/л (норма 0,87–1,45 ммоль/л). Исследовали ПТГ – 155 пг/мл (норма 15–68,3 пг/мл).

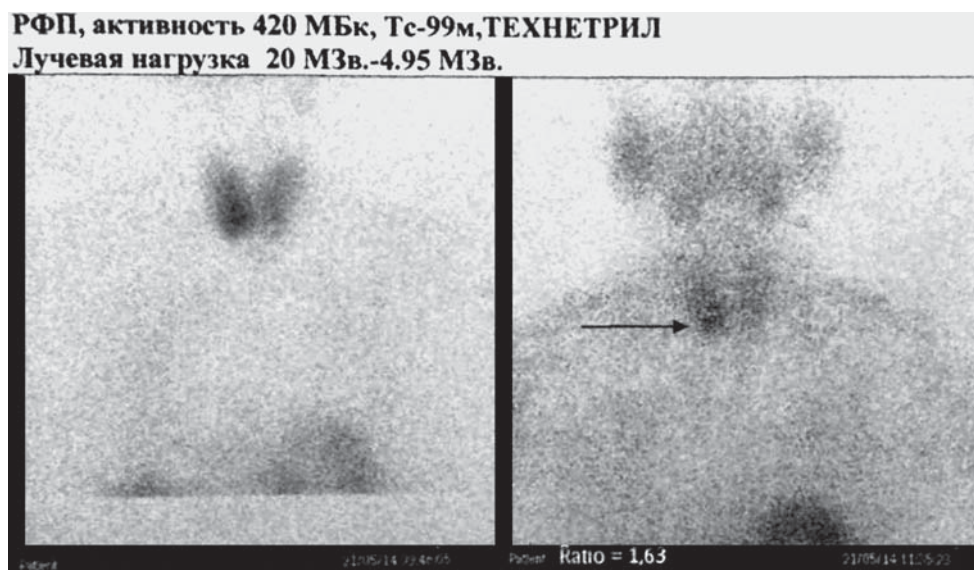
**По данным УЗИ** выявлена увеличенная правая нижняя околощитовидная железа диаметром 10 мм с нечеткими ровными контурами (рис. 1).

**При сцинтиграфии** с технецием пертехнетатом  $^{99m}\text{Tc}$  (mibi) выявлен очаг повышенной фиксации в проекции нижней правой околощитовидной железы (рис. 2). Больная была направлена в отделение эндокринной хирургии для решения вопроса об оперативном лечении.

**При осмотре** пациентки в отделении была отмечена тахикардия в покое до 90–96 в минуту. При исследовании тиреоидного статуса был



**Рис. 1.** УЗИ паращитовидной железы больной С. Аденома правой нижней паращитовидной железы.



**Рис. 2.** Сцинтиграфия паращитовидных желез с <sup>99m</sup>Tc-Технетрил больной С. Очаг повышенной фиксации в нижней правой паращитовидной железе.

выявлен низкий уровень тиреотропного гормона (ТТГ) – 0,01 мкЕд/мл (норма 0,27–4,2 мкЕд/мл) при нормальном значении свободного Т<sub>4</sub> – 18,5 пмоль/л (норма 12–22 пмоль/л).

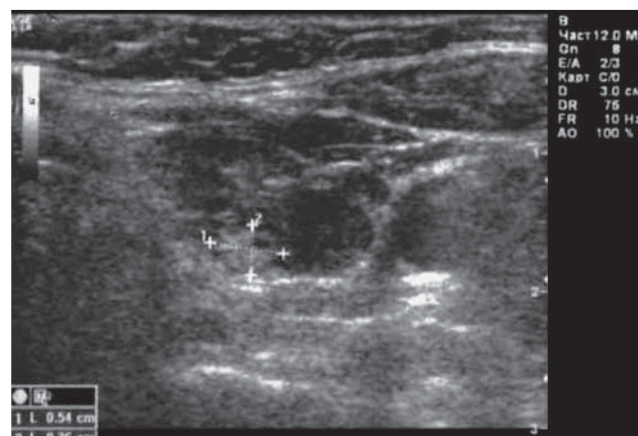
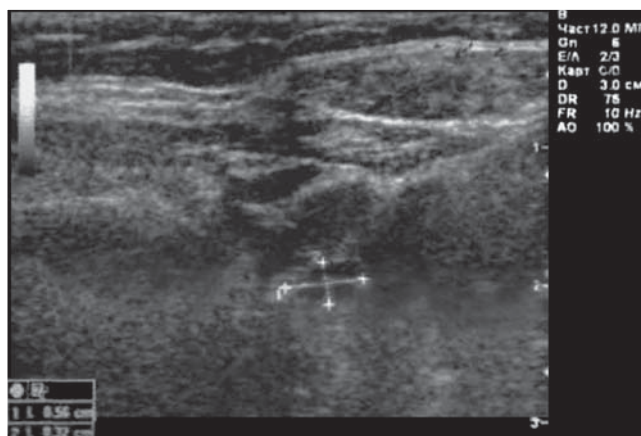Для дифференциальной диагностики с болезнью Грейвса выполнено исследование уровня антител к рецепторам тиреотропного гормона (АТ рТТГ). Уровень составил 0,34 Ед/л (норма <1,5 Ед/л). По данным УЗИ щитовидная железа увеличена до 30 мл (норма до 18 мл), структура диффузно-неоднородная с гиперэхогенными тяжами из капсулы в паренхиме. В правой доле лоцированы два гипозоногенных образования не-

однородной структуры, с четкими ровными контурами, размерами 5,6 × 3,2 и 5,4 × 3,6 мм (рис. 3). Лимфатические узлы не лоцированы.

По данным сцинтиграфии щитовидной железы был выявлен “горячий” узел правой доли щитовидной железы (рис. 4), что позволило подтвердить ФА щитовидной железы.


Для определения степени тяжести гиперпаратиреоза была выполнена **остеоденситометрия** – минерализация костной ткани снижена до уровня остеопороза (рис. 5).

При **УЗИ почек** чашечно-лоханочная система не расширена, в обеих почках микролиты до

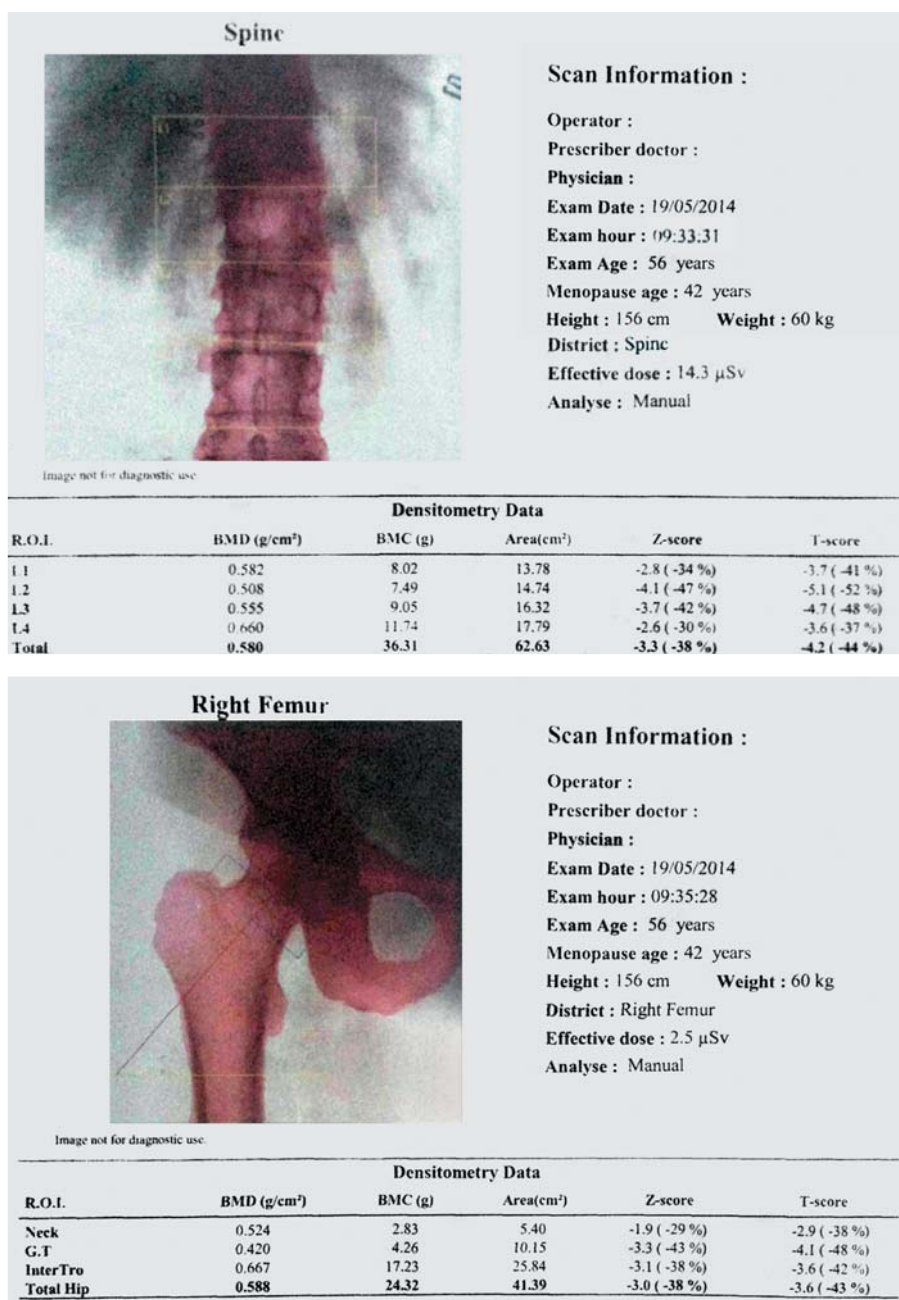


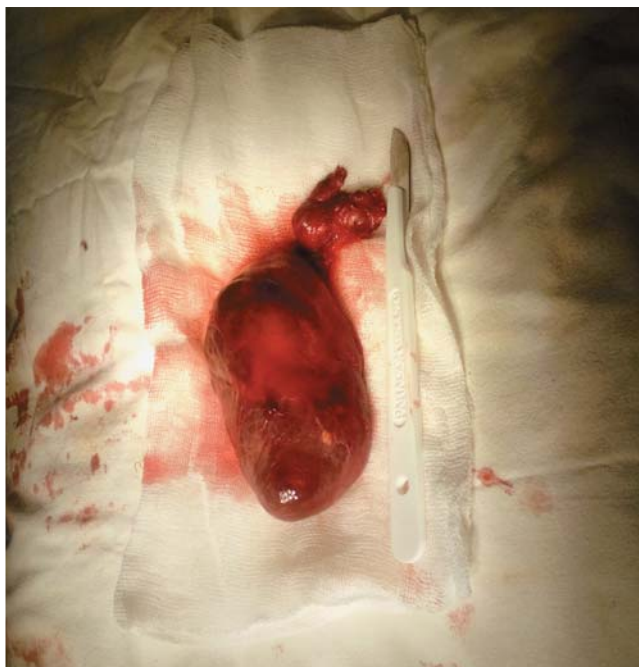**Рис. 3.** УЗИ щитовидной железы больной С. Узлы правой доли щитовидной железы.

**Рис. 4.** Сцинтиграфия щитовидной железы с технецием пертехнетатом <sup>99m</sup>Tc больной С. “Горячий” узел правой доли щитовидной железы.



**Рис. 5.** Остеоденситометрия больной С. Минерализация костной ткани снижена до уровня остеопороза.





**Рис. 6.** Макропрепарат удаленной паращитовидной и правой доли щитовидной желез.

3 мм. Для оценки уровня функции почек была рассчитана СКФ по формулам MDRD – 101 мл/мин/1,73 м<sup>2</sup>, СКД-ЕПІ – 100 мл/мин/1,73 м<sup>2</sup> (норма >90 мл/мин/1,73 м<sup>2</sup>).

**При фиброгастроуденоскопии** выявлена гиперемия слизистой в антральном отделе желудка, множественные эрозии 0,2–0,3 см.

Учитывая наличие тяжелой формы гиперпаратиреоза (с поражением органов-мишеней) и декомпенсированной ФА щитовидной железы, больному было предложено оперативное лечение.

#### **Хирургическое лечение**

04.06.2014 выполнены операции: удаление правой околощитовидной железы с аденомой и гемитиреоидэктомия справа. Удаленные макропрепараты (рис. 6) были отправлены на гистологическое исследование.

Продолжительность вмешательства составила 1 ч 15 мин. Послеоперационный период протекал без осложнений. К вечеру 04.06.2014 нормализовался уровень кальция крови – 2,54 ммоль/л (норма 2,1–2,6 ммоль/л). Нормализовалась частота сердечных сокращений (70–76 в минуту). Фонация сохранена (осмотрена ЛОР-врачом – данных за парез гортани не получено). Гистология: микропрепарат околощитовидной железы – светлоклеточная аденома, микропрепарат щитовидной железы – коллоидный зоб.

#### **Исход лечения**

Больная выписана через 7 сут после операции. Перед выпиской исследовали кальций крови – 2,37 ммоль/л (норма 2,1–2,6 ммоль/л), фосфор крови – 1,26 ммоль/л (норма 0,87–1,45 ммоль/л), свободный Т<sub>4</sub> – 16,6 пмоль/л (норма 12–22 пмоль/л).

Пациентка осмотрена через 3 мес. Чувствует себя удовлетворительно. Уровень кальция – 2,31 ммоль/л (норма 2,2–2,6 ммоль/л), фосфора – 1,02 ммоль/л (норма 0,87–1,45 ммоль/л). Гормональный фон: ПТГ – 27 пг/мл (норма 15–68,3 пг/мл), свободный Т<sub>4</sub> – 14,1 пмоль/л (норма 12–22 пмоль/л), ТТГ – 1,15 мкЕд/мл (норма 0,27–4,2 мкЕд/мл).

#### **Заключение**

Больным с сочетанием ПГПТ и узловых образований щитовидной железы целесообразно проводить исследование уровня ТТГ для исключения ФА щитовидной железы. Симультанные операции у данной категории больных приводят к хорошему клиническому эффекту.

#### **Информация о конфликте интересов**

Авторы декларируют отсутствие явных и потенциальных конфликтов интересов, связанных с публикацией настоящей статьи.

#### **Список литературы**

1. Ростомян Л.Г., Рожинская Л.Я., Мокрышева Н.Г., Кирдянкина Н.О., Мирная С.С. Эпидемиология первичного гиперпаратиреоза. // *Лечащий врач.* – 2010. – №11 – С.50-56. [Rostomyan LG, Rozhinskaya LYa, Mokrysheva NG, Kirdyankina NO, Mirnaya SS. Epidemiologiya pervichnogo giperparatireoza. *Lechashchii vrach.* 2010;11:50-56. (In Russ).]
2. Bilezikian JP, Brandi ML, Rubin M, et al. Primary hyperparathyroidism: New concepts in clinical, densitometric and biochemical features. *J Intern Med.* 2005;257(1):6-17. doi: 10.1111/j.1365-2796.2004.01422.x
3. Bolland MJ, Grey AB, Gamble GD, et al. Association between primary hyperparathyroidism and increased body weight: A meta-analysis. *J Clin Endocrinol Metab.* 2005;90(3):1525-1530. doi: 10.1210/jc.2004-1891
4. The American Association of Clinical Endocrinologists and the American Association of Endocrine Surgeons position statement on the diagnosis and management of primary hyperparathyroidism. *Endocr Pract.* 2005;11(1):49-54. doi: 10.4158/ep.11.1.49

5. Рациональная фармакотерапия заболеваний эндокринной системы и нарушения обмена веществ. / Под ред. Дедова И.И., Мельниченко Г.А. - М.: Литтерра; 2006. [Dedov II, Mel'nichenko GA, editors. *Ratsional'naya farmakoterapiya zabolevanii endokrinnoi sistemy i narusheniya obmena veshchestv*. Moscow: Litterra; 2006. (In Russ).]
6. Дубровина Я.А. Состояние костной ткани при манифестных формах ПГПТ и отдаленные результаты хирургического лечения: Автореф. дис. ... канд. мед. наук. - М.; 2009. [Dubrovina YaA. *Sostoyanie kostnoy tkani pri manifestnykh formakh PGPT i otdalennyye rezul'taty khirurgicheskogo lecheniya*. [the dissertation abstract] Moscow; 2009. (In Russ).]
7. Kushner D.S. Calcium and the kidney. *Am J Clin Nutr*. 2006;4(5):561-579.
8. Boonen S, Vanderschueren D, Pelemans W, et al. Primary hyperparathyroidism: Diagnosis and management in the older individual. *Eur J Endocrinol*. 2004;151(3):297-304. doi: 10.1530/eje.0.1510297
9. Вороненко И.В., Сыркин А.Л., Рожинская Л.Я., Мельниченко Г.А. Гиперпаратиреоз и патология сердечно-сосудистой системы. // Остеопороз и остеопатии. - 2006. - №2 - С.33-41. [Voronenko IV, Syrkin AL, Rozhinskaya LYa, Mel'nichenko GA. Giperparatireoz i patologiya serdechno-sosudistoy sistemy. *Osteoporoz i osteopatii*. 2006;2:33-41. (In Russ).]
10. Libánský P, Adámek S, Broulík P, Pařko P, Pozniak J, Tvrdoň J. Surgical contribution to the management of primary hyperparathyroidism. *Prague Medical Report*. 2004;105(3):270-278.
11. Dobrinja C, Silvestri M, De Manzini N. Primary hyperparathyroidism in older people: Surgical treatment with minimally invasive approaches and outcome. *Int J Endocrinol*. 2012;2012:1-6. doi: 10.1155/2012/539542
12. Валдина Е.А. Заболевания щитовидной железы. Изд. 3-е. - СПб.: Питер; 2006. [Valdina EA. *Zabolevaniya shchitovidnoy zhelezy*. 3rd ed. Saint Petersburg: Piter; 2006. (In Russ).]
13. Олифирова О.С., Нарышкина С.В. Диагностика и лечение узловых заболеваний щитовидной железы. Учебное пособие для врачей. - Благовещенск; 2011. [Olifirova OS, Naryshkina SV. *Diagnostika i lechenie uzlovykh zabolevaniy shchitovidnoy zhelezy*. Blagoveshchensk; 2011. (In Russ).]
14. Elte JW, Bussemaker JK, Haak A. The natural history of euthyroid multinodular goitre. *Postgrad Med J*. 1990;66(773):186-190. doi: 10.1136/pgmj.66.773.186
15. Sandrock D, Olbricht T, Emrich D, et al. Long-term follow-up in patients with autonomous thyroid adenoma. *Eur J Endocrinol*. 1993;128(1):51-55. doi: 10.1530/acta.0.1280051
16. Pedersen IB, Knudsen N, Perrild H, et al. Tsh-receptor antibody measurement for differentiation of hyperthyroidism into Graves' disease and multinodular toxic goitre: A comparison of two competitive binding assays. *Clin Endocrinol*. 2001;55(3):381-390. doi: 10.1046/j.1365-2265.2001.01347.x
17. Меньков А.В. Хирургическое лечение узлового зоба с тиреотоксикозом (функциональной автономией узлов). // Сибирский медицинский журнал. - 2010. - №1 - С. 50-52. [Men'kov AV. Khirurgicheskoe lechenie uzlovogo zoba s tireotoksikozom (funktsional'noy avtonomiyey uzlov). *Sibirskiy meditsinskiy zhurnal*. 2010;1:50-52.
18. Эндокринная хирургия. / Под ред. Дедова И.И., Кузнецова Н.С., Мельниченко Г.А. - М.: Литтерра; 2011. [Dedov II, Kuznetsova NS, Mel'nichenko GA, editors. *Endokrinnyaya khirurgiya*. Moscow: Litterra; 2011. (In Russ).]
19. Романчишен А.Ф. Хирургия щитовидной и околощитовидных желез. - СПб: ИПК Вести; 2009. [Romanchishen AF. *Khirurgiya shchitovidnoy i okoloshchitovidnykh zhelez*. Saint Petersburg: IPK Vesti; 2009. (In Russ).]
20. Pandev R, Kouzi A, Cherkezov G, Damyarov D. Selective or radical surgical strategy in functional autonomy of the thyroid in endemic areas. *Khirurgiia (Sofia)*. 2013;2:12-14.

**Вачёв Алексей Николаевич** – д.м.н., профессор, заведующий кафедрой и клиникой факультетской хирургии ГБОУ ВПО “Самарский государственный медицинский университет”, Самара, Россия.

**Фролова Елена Владимировна** – к.м.н., доцент, заведующая хирургическим отделением №2 клиники факультетской хирургии ГБОУ ВПО “Самарский государственный медицинский университет”, Самара, Россия.

**Сахипов Дамир Ренатович** – врач-хирург хирургического отделения №2 клиники факультетской хирургии ГБОУ ВПО “Самарский государственный медицинский университет”, Самара, Россия. **Морковских Наталья**

**Викторовна** – к.м.н., врач-эндокринолог хирургического отделения №2 клиники факультетской хирургии ГБОУ ВПО “Самарский государственный медицинский университет”, Самара, Россия.



**Сахипов Дамир Ренатович** – sakhipov@mail.ru