

Черепные и внутричерепные метастазы рака щитовидной железы

В.Б. Карахан, Н.В. Севян, А.Х. Бекяшев, Д.Р. Насхлеташвили, В.А. Алешин, С.В. Медведев, Б.И. Поляков

ФГБУ «РОНЦ им. Н.Н. Блохина» РАМН, Москва

Контакты: Надежда Вагаршаковна Севян hope-sev@yandex.ru

Метастазирование рака щитовидной железы (РЩЖ) в головной мозг является редкой и малоизученной патологией, вопросы диагностики и лечения которой остаются открытыми. Особенностью данной группы является метастатическое поражение как вещества мозга, так и костей свода черепа с интра- и экстракраниальным ростом. Подробно освещены клиническая картина, рентгенологическая и морфологическая диагностика, а также принципы лечения пациентов с внутричерепными метастазами РЩЖ.

Ключевые слова: рак щитовидной железы, церебральные метастазы, поражение костей черепа с экстра- и интракраниальным ростом

Cranial and intracranial metastases of thyroid cancer

V.B. Karakhan, N.V. Sevyan, A.H. Bekyashev, D.R. Naskhletashvili, V.A. Alyoshin, C.V. Medvedev, B.I. Polyakov

N.N. Blokhin Russian Cancer Research Center, Russian Academy of Medical Sciences, Moscow

Thyroid cancer metastasis to the brain is rare and little-studied pathology. Problems of their diagnosis and treatment remain to be solved. Features of this group is a metastatic lesion of the brain and bones of the cranial vault with extra- and intracranial growth. The paper details the clinical picture, X-ray, morphological diagnosis and treatment of patients with intracranial metastases thyroid cancer.

Key words: thyroid cancer, cerebral metastases, skull bones defeat with extra- and intracranial growth

Введение

Рак щитовидной железы (РЩЖ) — злокачественная опухоль, имеющая тенденцию к метастазированию в разные органы [1–5]. Внутричерепные метастазы при этом встречаются крайне редко, составляя около 1 % от всех случаев метастатического поражения при РЩЖ [6–11]. Отмечено избирательное метастазирование в зависимости от гистологической характеристики РЩЖ. Так, J. Ehrmann et al. [10] указывают, что при фолликулярном раке метастазы локализуются в костях черепа, а при папиллярном — только в веществе головного мозга, что подтверждается данными других авторов [9, 12, 13]. Имеется информация о метастазировании фолликулярного рака в гипофиз [7]. Зарегистрированы случаи метастазирования в мозг анапластического РЩЖ [11]. Данных о метастазировании медуллярного рака в литературе не представлено. Учитывая редкость встречаемости и специфичность проявлений данного вида метастатического рака, в данной работе представлены все случаи интракраниального метастазирования трех гистологических вариантов РЩЖ, зарегистрированные и пролеченные в ФГБУ «РОНЦ им. Н.Н. Блохина» РАМН за период с 1990 по 2012 г.

Материал и методы

За 22-летний период времени в ФГБУ «РОНЦ им. Н.Н. Блохина» РАМН выявлено 4 пациента с ну-

тричерепными метастазами РЩЖ трех гистологических вариантов. Все пациенты — женщины в возрасте 48–74 лет. Данные о пациентах представлены в таблице.

За период с 2003 по 2012 г. в ФГБУ «РОНЦ им. Н.Н. Блохина» РАМН прооперировано более 300 пациентов с церебральными метастазами, и 3 из них (менее 1 %) составили пациенты с метастазами РЩЖ. Всем больным выполнено блоковое удаление метастатических узлов. При оценке частоты метастазирования РЩЖ в головной мозг по данным РОНЦ установлено, что метастазирование опухолей данной нозологической группы происходит в 0,23 % случаев: из 1710 пациентов с церебральными метастазами опухолей различных локализаций, наблюдавшихся за 22-летний период времени, зафиксировано 4 пациента с метастазами РЩЖ.

Средний возраст пациентов на момент диагностики первичной опухоли составил 53 года, а на момент диагностики церебральных метастазов 52 года. Сроки реализации церебральных метастазов в среднем составили 88,5 мес. Средняя продолжительность жизни пациентов — 8,8 мес.

Как видно по данным, представленным в таблице, метастатическое поражение головного мозга чаще было одиночным, во всех случаях структура очагов была солидной, в 2 случаях отмечена вовлеченность в процесс костей свода черепа с экстра- и интракрани-

Структурно-топографическая характеристика внутричерепных очагов РЦЖ и распространенность опухолевого процесса

Пациент (возраст)	Пол	Структура очага	Количество церебральных метастазов	Гистологическое заключение	Локализация очага в долях полушарий головного мозга и костях черепа	Метастазы в легких	Метастазы в других органах	Сроки реализации церебральных метастазов
К. (74 г.)	ж	Солидный	1	Фолликулярный рак	Лобная кость справа с экстра- и интракраниальным ростом	Нет	Нет	Манифестация заболевания с метастазами в головной мозг
О. (51 г.)	ж	Солидные	Множественные	Папиллярный рак	Правая и левая затылочные, правая лобная доли, кости свода черепа	Нет	Шейные ЛУ, кости	При дообследовании выявлены метастазы в головной мозг
С. (48 л.)	ж	Солидный	1	Медуллярный рак	Левая височная	Нет	Печень	147 мес
С. (72 г.)	ж	Солидный	1	Фолликулярный рак	Левая затылочная	Нет	Нет	207 мес

альным ростом. Метастатическое поражение легких не выявлено ни в одном из 4 случаев. Все пациенты были женского пола.

Нейровизуализация. Всем больным выполнялись магнитно-резонансная томография (МРТ) и компьютерная томография (КТ) головного мозга с контрастным усилением. Оценивались макроструктура церебральных метастазов, их количество, топография, объем поражения костных структур черепа.

Патоморфология. Морфологический диагноз заболеваний подтвержден посредством световой микроскопии и иммуногистохимических исследований (визентин CK7, TTF1, CD 56, Tg, TPO).

Результаты и обсуждение

Диагностика поражения основывалась на анамнезе, данных методов нейровизуализации и результатах патоморфологического исследования. В 3 из 4 случаев первоначально пациенткам проведено хирургическое удаление первичного очага. В 1 случае диагностический поиск был затруднен ввиду отсутствия в анамнезе у пациентки онкологического заболевания и предварительно был выставлен диагноз: менингиома лобной области справа с гиперостотическим ростом (клиническое наблюдение 1).

Клинический случай 1

Пациентка К., 74 года. Диагноз: РЦЖ T3N0M1, метастаз в головной мозг и кости свода черепа. Пациентка поступила в отделение нейрохирургии с жалобами на головные боли, объемное образование в правой лобной области. При проведении МРТ головного мозга выявлено опухолевое образование в правой лобной области с экстра- и интракраниальным ростом и компрессией вещества головного мозга (рис. 1). Изначально заподозрена опухоль менингеального ряда с гиперостотическим ро-

стом. Выполнено блоковое удаление опухоли свода черепа вместе с пораженным участком твердой мозговой оболочки. Декомпрессия головного мозга. При проведении гистологического исследования был выявлен метастаз фолликулярного РЦЖ. Пациентка была дополнительно обследована. Первичный очаг был удален 2-м этапом. В послеоперационном периоде пациентке проводилась лучевая терапия на область головного мозга: розовая

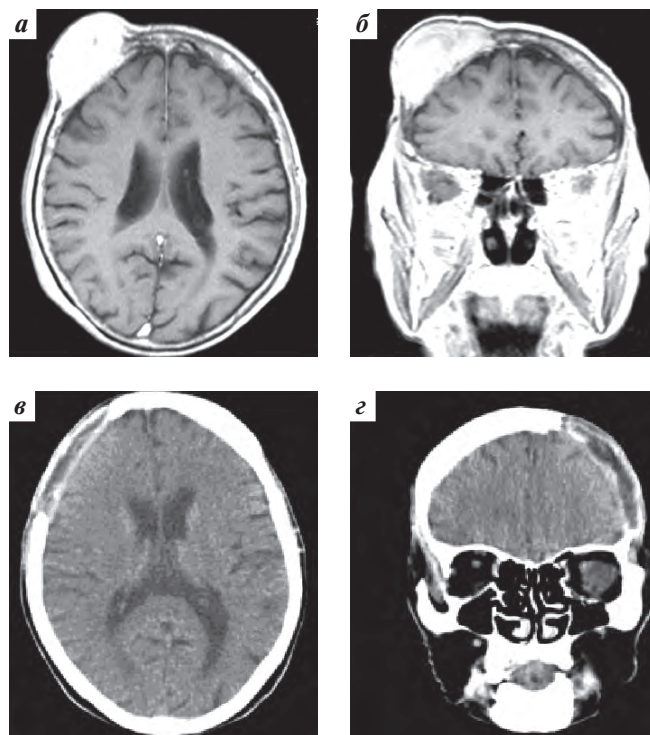


Рис. 1. Особенности метастазирования в кости свода черепа фолликулярного РЦЖ: а, б – МРТ головного мозга с контрастным усилением: метастаз РЦЖ с поражением костей свода черепа и твердой мозговой оболочки; в, г – КТ: состояние после блокового удаления метастаза

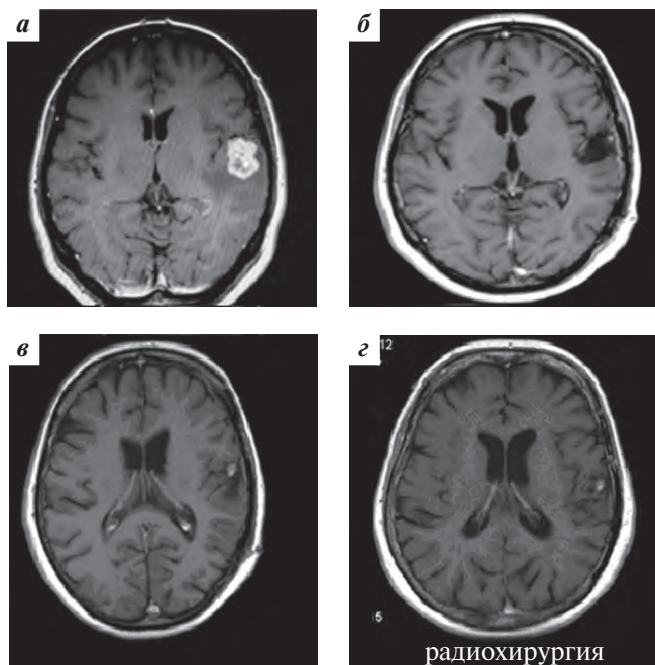


Рис. 2. МРТ головного мозга с контрастным усилением: а – метастаз РЩЖ в левой височной доле; б – состояние после удаления метастаза из левой височной доли головного мозга; в – отмечается накопление контрастного вещества в ложе удаленной опухоли через 11 мес после операции; г – состояние после стереотаксической радиохирургии через 37 мес после лечения

очаговая доза – 3 Гр, суммарная очаговая доза (СОД) – 30 Гр.

Подобный случай имитации метастатического фолликулярного РЩЖ менингиомой ранее также был описан в литературе [10].

Клинический случай 2

Пациентка С., 48 лет, поступила в отделение нейрохирургии с диагнозом: РЩЖ T2N0M0. Состояние после хирургического лечения в 1995 г. Прогрессирование в 2007 г.: метастаз в головном мозге. Состояние после комплексного лечения. Прогрессирование в 2008 г.: рецидив в ложе удаленного метастаза, метастаз в печени.

Начало заболевания в 1995 г. Выполнена гемитиреоидэктомия. Гистологическое заключение: медулярный рак. В 2007 г. выявлен метастаз в головном мозге (рис. 2а). 07.05.2007 выполнено блоковое удаление метастаза из ле-

вой височной доли (рис. 2б). В послеоперационном периоде проведена лучевая терапия на весь головной мозг и область удаленного метастаза (СОД – 45 Гр), 9 курсов химиотерапии по схеме: иринотекан + темозоломид.

Через 11 мес отмечено прогрессирование процесса: рецидив в ложе удаленной опухоли в головном мозге, метастаз в печени (рис. 2в). Была проведена стереотаксическая радиохирургия на область метастаза в головном мозге и гемигепатэктомия.

Пациентка жива по настоящее время. Общая продолжительность жизни данной пациентки от начала заболевания составляет 156 мес, после диагностики церебрального метастаза – 78 мес.

Клинический случай 3

Пациентка С., 72 года. Диагноз: РЩЖ, состояние после хирургического лечения в 1998 г. Прогрессирование заболевания в 2004 г.: метастаз в головной мозг. Состояние после блокового удаления метастаза от 29.05.2004.

Начало заболевания в 1998 г. Выполнена гемитиреоидэктомия. Гистологическое заключение – фолликулярный рак. В мае 2004 г. появились жалобы на нарушения бокового зрения справа, головные боли. При МРТ головного мозга был выявлен метастаз в левой затылочной доле головного мозга (рис. 3). 29.05.2004 выполнено блоковое удаление метастаза. Однако пациентка погибла на 7-е сутки после операции в связи с развившимся острым нарушением кровообращения в стволе головного мозга.

Одной из пациенток хирургическое лечение не выполнялось в связи с распространенностью опухолевого процесса (см. ниже).

Клинический случай 4

Пациентка О., 51 год. Диагноз: РЩЖ T4N1M1, метастазы в лимфатические узлы (ЛУ) шеи, кости скелета, кости свода черепа с компрессией головного мозга. Начало заболевания в 2006 г. При комплексном обследовании были выявлены метастазы в кости скелета, шейные ЛУ, кости свода черепа с компрессией головного мозга, множественные метастазы в паренхиму головного мозга (рис. 4). Гистологический диагноз (выполнена биопсия шейного ЛУ): папиллярный РЩЖ. С учетом распространенности опухолевого процесса, неоперабельности

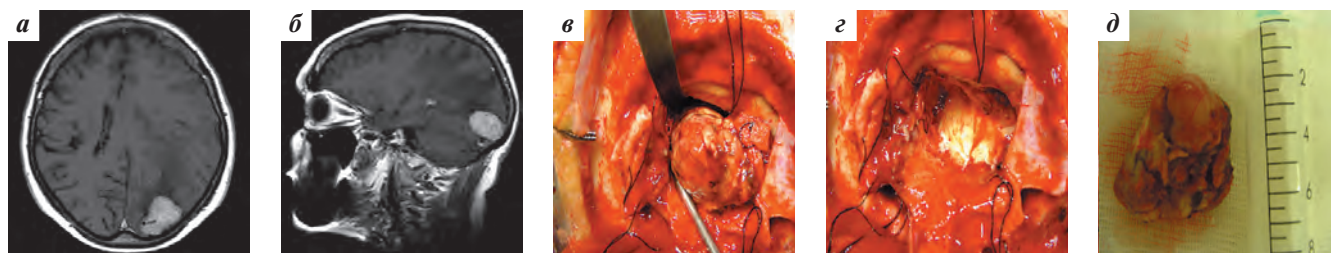


Рис. 3. Хирургия метастаза фолликулярного РЩЖ в левой затылочной доле: а, б – МРТ головного мозга с контрастным усилением в аксиальной и сагиттальной проекциях; в–д – этапы операции: блоковое выделение опухолевого узла, ложе удаленной опухоли, макропрепарат опухоли

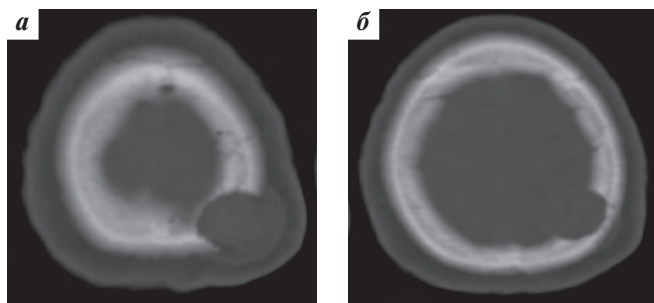


Рис. 4. Аксиальные проекции КТ головного мозга в режиме костного окна: а – метастаз в теменной кости слева с экстракраниальным ростом; б – участок того же метастаза с повреждением внутренней пластинки и компрессией вещества головного мозга

первичного очага, массивности метастатического поражения костей скелета и вещества головного мозга рекомендована попытка проведения полихимиотерапии по схеме: доксорубин – 40 мг/м² в 1-й день, доцетаксел – 50 мг/м² в/в в 1-й день, темодал 100 мг/сут со 2-го по 6-й дни, внутрь. Продолжительность жизни пациентки составила 1 мес после проведенного лечения.

Редкость внутричерепного метастазирования РЩЖ представляет собой парадоксальный факт, учитывая топографическую близость и общность ангиоархитектоники рассматриваемых областей. Возможно, здесь имеет место высокая резистентность нервной ткани к различным гистологическим типам опухолей. Однако возможность метастазирования РЩЖ в центральную нервную систему показывает необходимость дальнейшего изучения данной патологии.

В представленной группе наблюдений опухолей щитовидной железы отмечаются следующие клинико-морфологические и гендерные закономерности:

1. Значительное преобладание заболевания у женщин.
2. Солидная макроструктура чаще одиночных метастазов.
3. Возможность внутричерепного метастазирования любого из 4 гистологических вариантов РЩЖ, включая ранее не описанный случай метастазирования медуллярного рака.
4. Топическая избирательность краниоцеребрального поражения в зависимости от гистологической характеристики первичного очага.
5. Низкая частота легочных метастазов при реализовавшихся церебральных метастазах, что может свидетельствовать об особенностях траектории метастазирования в мозг, минуя малый круг кровообращения.
6. Характерное поражение костей свода черепа с образованием экстра- и интракраниального компонентов при фолликулярном и папиллярном раке.
7. Схожесть нейровизуальной характеристики метастатической опухоли и гиперостотической менингиомы.

Микрохирургическое блоковое удаление анатомически доступных метастазов является оптимальным методом лечения пациентов с церебральными и краниальными метастазами, формирующими объемное воздействие на головной мозг. Нейрохирургический метод является основным в плане выбора тактики лечения, так как опухоли указанной группы проявляются чаще одиночными очагами, будучи малочувствительны к химиолучевой терапии. В то же время именно комплексный подход к лечению с подключением схем химиотерапии, применением стереотаксической радиохирургии может обеспечить длительную выживаемость с высоким качеством жизни.

ЛИТЕРАТУРА

1. Быстрова Н.Ю., Фролова И.Г., Чойнзонов Е.Л., Быстров С.В. Ультразвуковая диагностика лимфогенного метастазирования рака щитовидной железы. *Онкохирургия* 2009;2:16–7.
2. Ковальчук В.Н., Гуля Б.М., Лучкив В.И. и др. Комплексное лечение местно-распространенных злокачественных опухолей головы и шеи. *Онкохирургия* 2009;2:25–6.
3. Кулаев И.А., Яйцев С.В. Метастазирование при раке щитовидной железы. *Онкохирургия* 2009;2:77.
4. Родичев А.А., Дроздовский Б.Я., Гусева Т.Н. и др. Радиодистанция отдаленных метастазов дифференцированного рака щитовидной железы у детей. *Онкохирургия* 2009;2:78.
5. Хачатрян А.С. Метастазирование при раке щитовидной железы. *Georgian Medical News* 2011;12(201):14–6.
6. Aguiar P.H., Agner C., Tavares F.R. et al. Unusual brain metastases from papillary thyroid carcinoma: case report. *Neurosurgery* 2001;49:1008–13.
7. Chrisoulidou A., Pazaitou-Panayiotou K., Flaris N. et al. Pituitary metastasis of follicular thyroid carcinoma. *Hormone Research* 2004;61:190–2.
8. Datz F.L. Cerebral edema following iodine-131 therapy for thyroid carcinoma metastatic to the brain. *J Nucl Med* 1986;27:637–40.
9. Dinneen S.F., Valimaki M.J., Bergstrahl E.J. et al. Distant metastases in papillary thyroid carcinoma: 100 cases observed at one institution during 5 decades. *J Clin Endocrinol Metab* 1995;80:2041–5.
10. Ehrmann J., Duskova M., Machac J. et al. Solitary intracranial metastasis of follicular carcinoma of the thyroid gland clinically mimicking a meningioma. *Cesk Patol* 2004;40(2):68–71.
11. Frati A., Rocchi G., Masciangelo R. et al. Single brain metastasis from thyroid cancer: report of twelve cases and review of the literature. *J Neurooncol* 2001;51(1):33–40.
12. Hjiyiannakis P., Jefferies S., Harmer C.L. Brain metastases in patients with differentiated thyroid carcinoma. *Clin Oncol* 1996;8:327–30.
13. McWilliams R.R., Giannini C., Hay I., Stafford S.L. Management of brain metastases from thyroid carcinoma. A study of 16 pathologically confirmed cases over 25 years. *Cancer* 2003;98:356–62.