

УДК 616.8(09)(571.16)

## БОЛЕЗНЬ ШИЛЬДЕРА (КЛИНИЧЕСКИЙ СЛУЧАЙ)

Алифирова В.М., Валикова Т.А., Николаева Т.Н., Пугаченко Н.В., Вторушин С.В.

Сибирский государственный медицинский университет, г. Томск

### РЕЗЮМЕ

Лейкоэнцефалит Шильдера был описан американским неврологом и психиатром P.F. Schilder (1886–1940). В настоящее время данная патология рассматривается как острая диффузная форма рассеянного склероза и характеризуется демиелинизацией головного мозга. Клинические проявления патологического процесса разнообразны. Заболевание встречается достаточно редко, чаще у детей и подростков. У пациентов старше 40 лет смерть может наступить в период от 6 мес до 3 лет от начала проявления первых симптомов. Учитывая редкость заболевания, авторы приводят клинический случай с данными аутопсии из собственной практики.

**КЛЮЧЕВЫЕ СЛОВА:** лейкоэнцефалит Шильдера, лейкодистрофия, демиелинизация.

В 1912 г. американский психиатр, невролог, психоаналитик и философ австрийского происхождения П. Шильдер впервые описал клинические проявления лейкоэнцефалита. Он рассматривал это заболевание как самостоятельную форму и дал ей название «диффузный периаксиальный склероз». В дальнейшем это заболевание стало известно как болезнь Шильдера [1].

Этиология лейкоэнцефалита до конца не выяснена. Предполагается, что в основе патоморфологических изменений лежит процесс демиелинизации белого вещества больших полушарий головного мозга, осевые цилиндры поражены меньше. Предположительно болезнь Шильдера имеет аутоиммунный характер и в настоящее время рядом авторов рассматривается как особый вариант рассеянного склероза. Близость к последнему проявляется и в существовании так называемого диффузно-диссеминированного (или переходного) склероза, при котором крупные очаги демиелинизации сочетаются с мелкими рассеянными очагами. [2]. Вместе с тем в настоящее время в МКБ-10 каждая атипичная форма рассеянного склероза представлена как отдельное заболевание. Речь идет о таких заболеваниях, как концентрический склероз Бало, лейкоэнцефалит Шильдера, оптикомиелит Девика [3].

W. Scott [4] в 2002 г. предложил классификацию первичных (идиопатических) демиелинизирующих процессов головного мозга:

1. Рассеянный склероз: классический (тип Шарко), первично-злокачественный (тип Марбурга), диффузный церебральный склероз (тип Шильдера), оптикомиелит Девика, концентрический склероз Бало.

2. Острый воспалительный демиелинизирующий процесс с псевдотуморозным течением [5].

Болезнь Шильдера – редкое заболевание, характеризующееся массивной деструкцией миелина – белого вещества головного мозга, встречается преимущественно в детском и юношеском возрасте, у пациентов старше 40 лет встречается достаточно редко.

Клинические проявления данной патологии разнообразны. У больных возникают эпилептические припадки, центральные парезы, когнитивные нарушения, афазия, апраксия, нарушения зрения и слуха. Смерть пациента, как правило, наступает в период от 6 мес до 3 лет от появления первых симптомов заболевания. Улучшение состояния может происходить после лечения большими дозами глюкокортикоидов. Установлено, что при резкой отмене гормонов возможен рецидив заболевания. Короткие курсы перорального лечения преднизолоном не дают эффекта [2].

Редкая частота встречаемости лейкоэнцефалита Шильдера, малое количество работ, посвященных данной патологии, позволили привести собственное клиническое наблюдение.

*Больной К.*, 1964 г.р. (48 лет), находился в неврологической клинике Сибирского государственного медицинского университета (СибГМУ) (г. Томск) с 16.02.2012 по 20.02.2012 г. При поступлении были

✉ Алифирова Валентина Михайловна, тел.: 8 (3822) 53-10-19, 8-913-850-0240, факс 8 (3822) 53-20-50.

выявлены жалобы на резкое снижение остроты зрения и слуха, шаткость при ходьбе, снижение фона настроения, постоянные головные боли, нарушение мочеиспускания по типу задержки.

Анамнез заболевания: болезнь развивалась постепенно с лета 2010 г., когда появилась шаткость при ходьбе, обратился к неврологу. Проводилось симптоматическое лечение. В ноябре 2010 г. была проведена магнитно-резонансная томография (МРТ) головного мозга, были выявлены обширные зоны демиелинизации в затылочных долях. Лечился в стационарах г. Волгограда с диагнозом «дисциркуляторная энцефалопатия II–III степени на фоне атеросклероза». Была проведена сосудисто-метаболическая терапия: актовегин, пирацетам. Эффекта от лечения не отмечено. К весне 2011 г. постепенно начал снижаться слух, ухудшились зрение, походка (стал ходить с палочкой из-за атаксии). Заболевание постепенно прогрессировало, пациент перестал самостоятельно передвигаться, вставать с кровати. Ходил только с посторонней помощью, еще больше снизилось зрение. В это же время на глазном дне выявлена атрофия дисков зрительного нерва. Кроме того, диагностирована хроническая двусторонняя нейросенсорная тугоухость 4-й степени справа и 3-й слева. В декабре 2011 г. повторно проведена МРТ головного мозга, шейного отдела позвоночника и спинного мозга, вновь обнаружены явления демиелинизации. Диагноз оставался прежним: «хроническая ишемия головного мозга 2-й степени на фоне атеросклероза».

Анамнез жизни. Рос и развивался в соответствии с возрастом. Болел редко. Образование высшее военное. Был женат, имеет 2 взрослых здоровых детей. Вредных привычек не было. Перенес инфаркт миокарда без предшествующей стенокардии 14.10.2009 г. Проходил лечение в ГУЗ «Волгоградский областной клинический кардиологический центр» в I кардиологическом отделении с основным диагнозом «ИБС. Постинфарктный кардиосклероз» от 14.10.2009. Осложнение основного заболевания: верхушечная аневризма; блокада передней ветви левой нижней порции пучка Гиса; II, сердечная недостаточность (СН) II степени I-го функционального класса (ФК). Сопутствующий диагноз «атеросклероз брахиоцефальных артерий». Проводился тромболитический стрептокиназой. После выписки регулярно принимал кардиомагнил, конкор, предуктал, симвастатин.

Неврологический статус при поступлении пациента в неврологическую клинику СибГМУ: ЧМН – ограничен взор вверх, конвергенция ослаблена, нистагма нет, зрачки равномерно сужены, на свет не реагируют. Слух резко снижен, громкую речь не различает. Зре-

ние – различает свет и тень. Носогубные складки симметричные, язык при высовывании – по средней линии, глоточный рефлекс сохранен, поперхивания нет, голос звучный. Грубые рефлексы орального автоматизма. Насильственные эмоции. Походка атактическая. Идет с поддержкой, покачивается. Сила мышц конечностей 5 баллов, тонус сохранен, глубокие рефлексы средней живости, равные. Патологические рефлексы: Бабинского, Россолимо с двух сторон. Пальце-носовую пробу выполняет уверенно, интенционное дрожание при коленопяточной пробе. Чувствительная сфера не поражена. В неврологической клинике проведено обследование: общий анализ крови, мочи без патологии. Биохимия крови без патологии (холестерин 5,0 ммоль/л, глюкоза 4,1 ммоль/л, С-реактивный белок отр., активированное частичное тромбопластиновое время 34 с, общий фибриноген 3,75 г/л, международное нормированное отношение 1,12). Больному была проведена люмбальная пункция. Ликвор без патологии (белок 0,35 г/л, цитоз ниже 1, глюкоза 3,2 ммоль/л). ЭКГ – ритм синусовый 67 в минуту, гипертрофия левого желудочка с его перегрузкой, рубцовые изменения в переднеперегородочной области и в передней стенке левого желудочка. Пациент проконсультирован психологом. Заключение: интеллект у пациента в пределах нормы. Адаптация нарушена из-за пониженного настроения, ослабления памяти, замедленного темпа работоспособности, сенсорной депривации, моторной неловкости. МРТ головного мозга: субкортикально в лобно-теменных долях, перивентрикулярно, в базальных ядрах, зрительных буграх, ножках мозга, варолиевом мосту, в задних отделах мозолистого тела, вокруг задних рогов боковых желудочков симметрично визуализируется зона демиелинизации с неровными нечеткими контурами, размерами 54 × 19 мм. Желудочки не расширены. После введения контрастного вещества отмечается диффузное накопление контраста в указанных структурах.

Поставленный клинический диагноз «лейкоэнцефалит Шильдера. Рефлекторный тетрапарез, мозжечковая атаксия, умеренные когнитивные нарушения, двусторонняя акузия, двусторонний амавроз, быстро прогрессирующее течение» был основан на данных анамнеза заболевания. Патологический процесс развивался быстро, в течение 2 лет, когда появились нарушения координации движений, походки, постепенно снижалось зрение и слух, изменилось поведение, отмечались расстройства функции тазовых органов. Неврологические синдромы поражения головного мозга были разнообразны. Они проявлялись двусторонним поражением пирамидной системы в виде повышения глубоких рефлексов, патологических знаков,

тазовых нарушений. мозжечковые расстройства проявлялись атаксией, более выраженной в ногах, нарушением ходьбы. Обнаружены когнитивные и поведенческие нарушения. Поражения слуха и зрения были расценены как имеющие периферический характер. Перечисленные синдромы свидетельствуют о диффузном поражении головного мозга. Данные МРТ головного мозга указывают на наличие многоочагового поражения вещества головного мозга. Накопление контрастного вещества в них свидетельствует об активном демиелинизирующем характере патологического процесса. Дифференциальный диагноз проводился с болезнью Бинсвангера, учитывая наличие нестабильного артериального давления, грубого атеросклероза, лейкоареоза на МРТ головного мозга, быстрое нарастание неврологической симптоматики. Вместе с тем достаточно массивные демиелинизирующие очаги с накоплением контрастного вещества на МРТ головного мозга, наличие выраженных нарушений зрения и слуха, мозжечковых, пирамидных расстройств позволили выставить основной диагноз – лейкоэнцефалит Шильдера. Пациенту была назначена симптоматическая терапия сосудисто-метаболическими препаратами. Планировалось назначить преднизолон из расчета 1 мг/кг массы тела. Но через 4 дня – 20.02.2012 г. ночью у больного возникла остановка сердца. Реанимационные мероприятия были неэффективны. Наступила смерть. Был поставлен посмертный диагноз: основное комбинированное конкурирующее заболевание: 1. ИБС. Острая коронарная недостаточность. Постинфарктный кардиосклероз (14.10.2009). Верхушечная аневризма; блокада передней ветви левой ножки пучка Гиса; НИ, СН II ФК. Ате-

росклероз коронарных артерий. 2. Лейкоэнцефалит Шильдера. Рефлекторный тетрапарез, мозжечковая атаксия, умеренные когнитивные нарушения, двухсторонняя акузия. Двухсторонний амавроз. Быстро прогрессирующее течение. Патолого-анатомическое исследование. Головной мозг: макроскопическое исследование: масса мозга 1 350 г. Граница между серым и белым веществом четко дифференцируется, серое вещество височных долей истончено. В белом веществе затылочных долей определяются очаги демиелинизации с нечеткими контурами до 6 см, в которых вещество мозга несколько уплотнено, имеет эластичную структуру, желтовато-серого цвета с белесоватыми прослойками (рис. 1). Аналогичные очаги меньшего диаметра – 1–2 см – встречаются и в других отделах головного мозга – в белом веществе височных, лобных долей. Передние рога и полость третьего желудочка не расширены, содержат следы прозрачной жидкости, эпендима гладкая, прозрачная, блестящая, задние рога боковых желудочков расширены. Перивентрикулярно вещество мозга серого цвета. Мозжечок и ствол головного мозга на разрезе обычной анатомической структуры. На интима сосудов основания мозга определяются атеросклеротические бляшки IV типа, белесовато-желтого цвета, распространенностью 60%, степень стенозирования 50%. Микроскопическое исследование: в ткани головного мозга отмечается умеренно выраженный перичеллюлярный и периваскулярный отек. Часть нейронов увеличена в размерах, клетки с нечеткими контурами и ядрами. Определяются единичные лакунарные кисты. Стенки интраорганных артерий утолщены за счет фиброза, венулы и вены мелкого калибра паретически расширены со стазом эритроцитов.

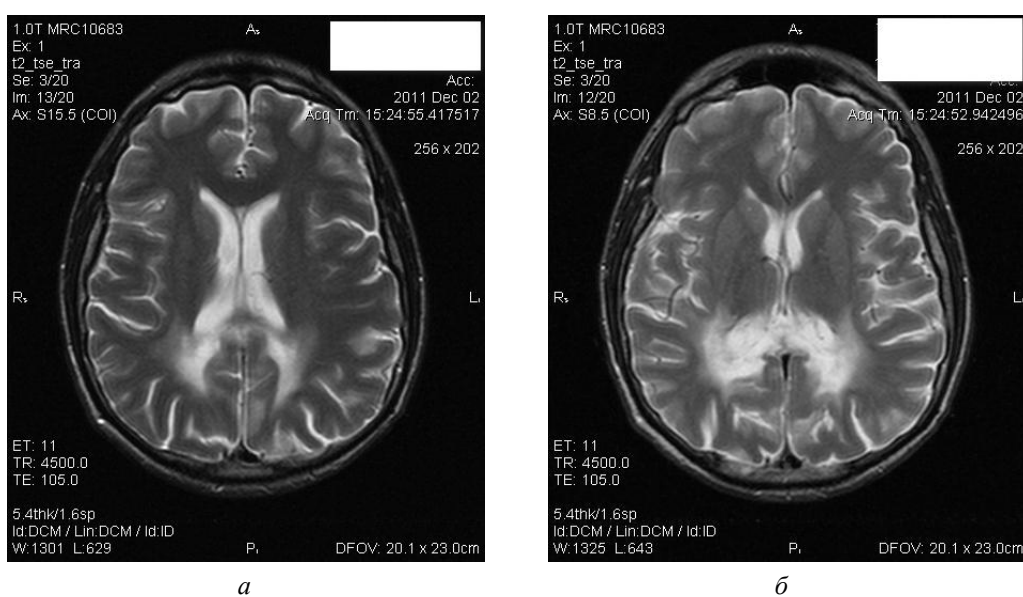


Рис. 1. Данные МРТ головного мозга больного К.: а, б – аксиальный срез на уровне базальных ганглиев

В препаратах из макроскопически определяющихся очагов в белом веществе отмечается неравномерно выраженная глиальная реакция. В очагах демиелинизации вокруг сосудов разного калибра определяется густая инфильтрация, представленная преимущественно лимфоцитами, с наличием немногочисленных плазматических клеток и единичных макрофагов (рис. 2, 3).

Рис. 2. Обширный очаг демиелинизации в затылочной доле полушарий головного мозга. Макропрепарат

Рис. 3. Густые периваскулярные воспалительные инфильтраты в белом веществе головного мозга. Окраска гематоксилином и эозином (ув. 100)

В части очагов поражения встречается большое количество крупных макрофагов и единичные клетки с крупными ядрами с базофильной цитоплазмой без четких границ – типа астроцитов (рис. 4). В стволе головного мозга определяются очаги со схожей морфологической картиной, но меньшего размера (рис. 5). Вне очагов поражения нейроны ядер черепно-мозговых нервов с пикнотизированными ядрами, с большим количеством липофусцина. В препаратах из среднего мозга нейроны черной субстанции типичного строения, в белом веществе встречаются мелкие фокусы диапедезных кровоизлияний. При окраске препаратов по методу Бильшовского в очагах пораже-

ния в белом веществе миелиновые волокна не определяются или импрегнированы фрагментарно (рис. 6). Заключение: лейкоэнцефалит (болезнь Шильдера), воспалительная форма. Гипертензивная ангиоэнцефалопатия. Отек головного мозга.

Рис. 4. Выраженная инфильтрация лимфоцитами и плазматическими клетками вокруг венулы в белом веществе головного мозга. Окраска гематоксилином и эозином (ув. 100)

Рис. 5. Выраженная инфильтрация макрофагами и плазматическими клетками вокруг сосуда белого вещества головного мозга. Окраска гематоксилином и эозином (ув. 200)

Рис. 6. Периваскулярные воспалительные лимфоплазматические инфильтраты в стволовой части головного мозга. Окраска ге-

ксилином и эозином (ув. 100)

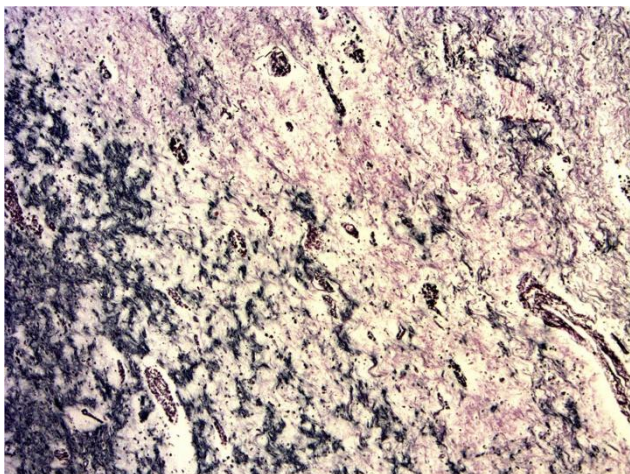


Рис. 7. Очаг демиелинизации в белом веществе головного мозга. Импрегнация по Бильшовскому (ув. 200)

Диагноз заключительный патолого-анатомический: лейкоэнцефалит (болезнь Шильдера), воспалительная форма, с локализацией очагов демиелинизации в затылочных, височных, лобных долях, стволе головного мозга. Осложнение: отек головного мозга. Острая сердечная недостаточность. Отек легких. Сопутствующее заболевание: ИБС. Хроническая аневризма межжелудочковой перегородки, передней и задней стенок левого желудочка от 2009 г. Атеросклероз коронарных артерий, V тип бляшек, распространенность 50%, степень стенозирования 70%. Гипертоническая болезнь (гипертензивная ангиоэнцефалопатия, артериолонефросклероз). Атеросклероз артерий

основания головного мозга, IV тип, распространенность 60%, степень стенозирования 50%. Атеросклероз аорты, бляшки V–VI типа, распространенность 50%. Клинический случай рассматривается как совпадение окончательного клинического и патолого-анатомического диагнозов.

Таким образом, в представленном случае комплексное клиническое обследование больного, нейрорентгенологическая диагностика позволили поставить диагноз: лейкоэнцефалит Шильдера. Результаты гистологического исследования подтвердили наличие данной патологии у пациента. Кроме того, особенностью данного случая является сочетание болезни Шильдера с ишемической болезнью сердца, что и привело к летальному исходу.

#### Литература

1. *Тополянский А.В., Бородулин В.И.* Синдромы и симптомы в клинической практике: эпонимический словарь-справочник. 2010. 88 с.
2. *Попп А. Джон, Дэшайе Эрик М.* Руководство по неврологии: пер. с англ. / под ред. Н.Н. Яхно. М., 2012. 688 с.
3. *Lublin F.D., Rengold S.C.* Defining The clinical course of multiple sclerosis: results of an international survey. National Multiple Sclerosis Society (USA) Advisory Cjmmitee on Clinical Trials of new Agents in Multiple Sclerosis // *Neurology*. 1996. № 46 (4). P. 907–911.
4. *Бембеева Р.Ц., Серков С.В., Пронин И.Н., Коршунов А.Г.* // Журнал неврологии и психиатрии им. С.С. Корсакова. 2007. № 1. С. 63–67.
5. *Scott W.* Magnetic Resonance Imaging of the Brain and Spine: Atlas. 3rd ed. Philadelphia: Lippincott Williams & Wilkins, 2002.

Поступила в редакцию 30.09.2013 г.

Утверждена к печати 09.10.2013 г.

**Алифирова Валентина Михайловна** (✉) – д-р мед- наук, профессор, зав. кафедрой неврологии и нейрохирургии СибГМУ (г. Томск).

**Валикова Татьяна Андреевна** – канд. мед. наук, доцент кафедры неврологии и нейрохирургии СибГМУ (г. Томск).

**Николаева Татьяна Николаевна** – канд. мед. наук, зав. клиникой неврологии СибГМУ (г. Томск).

**Пугаченко Наталия Викторовна** – канд. мед. наук, доцент кафедры неврологии и нейрохирургии СибГМУ (г. Томск).

**Вторушин Сергей Владимирович** – канд. мед. наук, доцент кафедры патологической анатомии СибГМУ (г. Томск).

✉ **Алифирова Валентина Михайловна**, тел.: 8 (3822) 53-10-19, 8-913-850-0240, факс 8 (3822) 53-20-50.

**SCHILDERS DISEASE (CASE)****Alifirova V.M., Valikova T.A., Nikolaeva T.N., Pugachenko N.V., Vtorushin S.V.***Siberian State Medical University, Tomsk, Russian Federation***ABSTRACT**

Schilder's leukoencephalitis was described by American neurologist and psychiatrist P.F. Schilder (1886–1940). At present the pathology is regarded as acute diffuse form of multiple sclerosis, and it is characterized by demyelination of the brain. Clinical manifestations of pathological process varied. The disease is a rare, usually in children and adolescents. In patients older than 40 years of death can occur in a period of 6 months to 3 years from the onset of the first symptoms. Considering the rarity of the disease, we present a clinical case with autopsy data from our practice.

**KEY WORDS:** Schilder's leukoencephalitis, leucodystrophy, demyelination.*Bulletin of Siberian Medicine, 2013, vol. 12, no. 5, pp. 133–138***References**

1. Topolyansky A.V., Borodulin V.I. *Syndromes and symptoms in clinical practice*. 2010. 88 p. (in Russian).
2. Popp A. John, Deshaie Eric M. *Guide neurology: translation from English*. Ed. N.N. Yakhno. Moscow., 2012. 688 p. (in Russian).
3. Lublin F.D., Rengold S.C. Defining The clinical course of multiple sclerosis: results of an international survey. National Multiple Sclerosis Society (USA) Advisory Committee on Clinical Trials of new Agents in Multiple Sclerosis. *Neurology*, 1996, no. 46 (4), pp. 907–911.
4. Bembeyeva R.Ts., Serikov S.V., Pronin I.N., Korshunov A.G. *Journal of Neuropathology and Psychiatry named after S.S. Korsakov*, 2007, no. 1, pp. 63–67 (in Russian).
5. Scott W. *Magnetic Resonance Imaging of the Brain and Spine*. Atlas. 3rd ed. Philadelphia. Lippincott Williams & Wilkins, 2002.

**Alifirova Valentina M.** (✉), Siberian State Medical University, Tomsk, Russian Federation.**Valikova Tatiyana A.**, Siberian State Medical University, Tomsk, Russian Federation.**Nikolaeva Tatiyana N.**, Siberian State Medical University, Tomsk, Russian Federation.**Pugachenko Nataliya V.**, Siberian State Medical University, Tomsk, Russian Federation.**Vtorushin Sergei V.**, Siberian State Medical University, Tomsk, Russian Federation.✉ **Alifirova Valentina M.**, Ph.: +7 (3822) 53-10-19, +7-913-850-0240, Fax +7 (3822) 53-20-50.