

## Болезнь Помпе и офтальмопатия: обзор литературы\*

Tuy Nga Brignol<sup>1</sup>, J. Andoni Urtizberea<sup>2</sup>

<sup>1</sup>AFM-Téléthon, Evry tnbrignol@afm-telethon.fr;

<sup>2</sup>Praticien hospitalier, MPR, Hôpital Marin de Hendaye ja.urtizberea@free.fr

Контакты: Tuy Nga Brignol tnbrignol@afm-telethon.fr

Перевод: Мария Олеговна Ковальчук

Широкий круг офтальмопатий был обнаружен у лиц, страдающих гликогенозом II типа (болезнь Помпе, БП). Обследование офтальмологом пациентов с младенческой формой БП приобрело особое значение с появлением ферментной заместительной терапии и становится обязательным с учетом цели улучшения прогноза выживаемости и качества жизни пациентов. Описаны случаи клинического дебюта БП в виде офтальмических нарушений. Представлены данные, подтверждающие патологическое накопление гликогена в разных отделах зрительного анализатора. Настоящая публикация представляет собой обзор литературы и основана на данных поисковой системы PubMed.

**Ключевые слова:** болезнь Помпе, гликогеноз II типа, лизосомальные болезни накопления, инфантильная форма болезни Помпе, болезнь Помпе с поздним дебютом,  $\alpha$ -глюкозидаза, ферментная заместительная терапия, экстраокулярные двигательные расстройства, офтальмопатия, птоз, страбизм, миопия

DOI: 10.17650/2222-8721-2015-1-19-24

### Pompe disease and ophthalmopathy: literature review

Tuy Nga Brignol<sup>1</sup>, J. Andoni Urtizberea<sup>2</sup>

<sup>1</sup>AFM-Téléthon, Evry tnbrignol@afm-telethon.fr;

<sup>2</sup>Praticien hospitalier, MPR, Hôpital Marin de Hendaye ja.urtizberea@free.fr

Large number of ophthalmological problems has been found in patients with glycogenosis type II (Pompe disease, PD). Since enzyme replacement therapy (ERT) has been introduced ophthalmic examination in the routine follow-up gained a special role in infantile-onset Pompe disease and prolonged survival. Currently a number of cases with ophthalmic disorder as the first sign of PD is known. Histopathological features of glycogen deposits in various eye structures has been described. Current review summarizes PubMed data on ophthalmopathy in PD.

**Key words:** Pompe disease, glycogenosis type II, lysosomal storage disease, infantile-onset Pompe disease, late-onset Pompe disease,  $\alpha$ -glucosidase, enzyme replacement therapy, extraocular motility disorder, ophthalmopathy, ptosis strabismus, myopia

Болезнь Помпе (БП, OMIM 232300 – ORPHA 365), или гликогеноз II типа (GSD II, *glycogen storage disease*), относится к наследственным лизосомальным болезням накопления вследствие дефицита фермента  $\alpha$ -глюкозидазы (GAA, *acid  $\alpha$ -glucosidase*). БП – орфанное заболевание с аутосомно-рецессивным типом наследования, для лечения которой была разработана ферментная заместительная терапия (ФЗТ, ERT, *enzyme replacement therapy*). В 2006 г. было получено разрешение на применение рекомбинантной  $\alpha$ -глюкозидазы в Европе, как единственного препарата для пациентов, страдающих БП.

В настоящей работе представлен обзор доступных в PubMed клинических и гистологических данных, характерных для БП. Ключевыми словами при поиске соответствующей литературы были: *ptosis – strabismus – optic neuropathy – retina – Pompe disease – acid maltase deficiency*.

### Клинические признаки офтальмопатии

Основными клиническими признаками офтальмопатии при БП являются страбизм и птоз, наиболее вероятно связанные с мышечной слабостью глазодвигательных мышц и мышцы, поднимающей верхнее веко. В табл. 1 суммированы описанные клинические случаи.

### Птоз

Миогенный птоз является результатом локального и генерализованного мышечного дефицита. Сохранность функции мышцы, поднимающей верхнее веко, отражает количество интактных мышечных волокон.

Птоз при БП встречается чаще и более выражен у детей. Все известные случаи птоза у детей характеризуются двусторонней симптоматикой, тогда как двусторонний птоз у взрослых описан лишь в 1 случае.

\* Les cahiers de myologie 2014;11:22–24.

Таблица 1. Симптомы офтальмопатии при гликогенозе II типа (болезнь Помпе)

Автор (страна)	Пациент	Поражение органа зрения	Примечание
Smith и соавт., 1972 (США) [1]	Мальчик, 3 года	Страбизм (эзотропия)	ФЗТ: нет
Libert и соавт., 1977 (Бельгия) [2]	Мальчик, 4 мес	Нет признаков поражения органа зрения. Биопсия конъюнктивы: включения гликогена с ультраструктурой, идентичной той, что была обнаружена у плода, но в большем количестве (см. табл. 2)	ФЗТ: нет
Goebel и соавт., 1978 (Германия) [3]	Мальчик, 9 мес	Страбизм	ФЗТ: нет
Barnes и соавт., 1993 (Великобритания) [4]	Женщина, 45 лет	Односторонний птоз	ФЗТ: нет. Выраженный бульбарный паралич: дыхательная недостаточность, нарушения глотания
De Wilde и соавт., 1995 (Нидерланды) [5]	Женщина, 33 лет	Односторонний птоз, как единственный первичный признак БП	ФЗТ: нет. Лечение птоза оперативным путем (резекция мышцы, поднимающей верхнее веко)
Groen и соавт., 2006 (Нидерланды) [6]	Женщина, 37 лет	Односторонний птоз, как единственный первичный признак БП	ФЗТ: нет
Ravaglia и соавт., 2007 (Италия) [7]	Женщина, 46 лет	Односторонний птоз, как первичный признак в 46 лет, предшествующий двигательному дефициту; с 58 лет — билатеральный характер птоза. БП диагностирована в 48 лет	ФЗТ: да; без эффекта на птоз после 2 мес лечения
Yanovitch и соавт., 2010 (США) [8]	Ребенок	Птоз, страбизм	ФЗТ: да
Slingerland и соавт., 2011 (Нидерланды) [9]	Мальчик, 4,5 года	Первичный офтальмологический осмотр (в 2,5 года): минимальный двусторонний птоз без глазодвигательных нарушений, миопия -7.75Д и -8.75Д. В 4.5 года: нарастание миопии (-8.5Д и -10Д), выраженный двусторонний птоз, глазодвигательные расстройства, глазное дно — норма	ФЗТ: с возраста 4 нед. Оперативное лечение птоза с хорошим результатом
Chien и соавт., 2014 (Тайвань & США) [10]	Мальчик, 7 лет	Двусторонний птоз, миопия -10Д	ФЗТ: да. Спустя 5 лет и 11 мес лечения стандартной дозой: улучшение двигательной и сердечной деятельности, птоз без изменений, в том числе на фоне двойной дозы. Проведено оперативное лечение птоза
Groen и соавт., 2006 (Нидерланды) [6]	12 взрослых среднего возраста: от 25 до 67 лет	Птоз: у 4 (33 %) из 12 повышенный уровень в сравнении с базовой популяцией, из них 3 женщины; средний возраст: 55 (47–63) лет; первичный симптом у 3 пациентов. Сниженная функция мышцы, поднимающей верхнее веко: у 6 (50 %) из 12; корреляция с птозом: 0,84, что указывает на миогенный характер птоза	ФЗТ: нет. Наследственный анамнез: отсутствие врожденного птоза или других возможных факторов провоцирующих птоз
Ravaglia и соавт., 2007 (Италия) [7]	22 взрослых (1 женщина)	Птоз: у 1 из 22	ФЗТ: да. Генетический анализ (для 17 из 22 пациентов): отсутствие корреляции между типом мутации и птозом
Ravaglia и соавт., 2010 (Италия) [11]	28 взрослых	Двусторонний птоз: у 1 из 22 (мутация 525delT)	ФЗТ: да. Выраженный птоз, не реагирующий на ФЗТ
Yanovitch и соавт., 2010 (США) [8]	30 младенцев	Двусторонний птоз: у 4 из 30	ФЗТ: да. Выживаемость: более года
Yanovitch и соавт., 2010 (США) [8]	7 взрослых (6 женщины, 1 мужчина)	Односторонний птоз: у 6 из 7	Молекулярный анализ у 5 взрослых: *мутация IVS13T-G в аллеле у 5 из 5 *мутация 525delT у 2 из 5

Продолжение таблицы 1

Автор (страна)	Пациент	Поражение органа зрения	Примечание
Prakalapakorn и соавт., 2014 (США) [12]	13 детей	Двусторонний птоз: у 6 (46 %) из 13 Страбизм: у 3 (23 %) из 13. Миопия: у 8 (62 %) из 13. Астигматизм: у 9 (69 %) из 13	ФЗТ: да
Anagnostou и соавт., 2014 (Греция) [13]	5 взрослых	Саккады: динамика такая же, как и в контрольной группе (19 человек)	ФЗТ: минимум 2,5 года

Симптомы офтальмопатии соответствуют генетическим характеристикам пациента. Так, мутации, выявленные у взрослых пациентов, имеющих птоз (мутация 525delT, в отсутствие мутации IVS13T-G), аналогичны тем, которые, как правило, обнаруживают при младенческих формах болезни.

До эры использования ФЗТ птоз у детей описывали редко в связи с малой продолжительностью жизни ребенка, страдающего гликогенозом II типа. ФЗТ позволила проследить течение и развитие болезни и обнаружить такие осложнения, как птоз, потеря слуха, нарушения глотания и когнитивный дефицит.

Сотрудники детского отделения Университета Duke (США) проследили течение БП на фоне ФЗТ у 30 детей на протяжении нескольких лет. В этой группе больных у 4 детей был обнаружен птоз (расстояние между центром зрачка и верхним веком < 2 мм). Двусторонний птоз, более выраженный слева, развился, несмотря на проведение ФЗТ. Такое же наблюдение представлено в меньшей когорте больных, страдающих младенческой формой БП и получающих ФЗТ [8].

В публикации, посвященной когорте из 13 детей, страдающих младенческой формой БП и получавших ФЗТ, у 6 (46 %) пациентов наблюдался двусторонний птоз [12].

Также описан случай птоза, который регрессировал на фоне двойного увеличения дозировки ФЗТ, у пациента 17 лет, страдающего атипичной младенческой формой БП, диагностированной в возрасте 9 мес. Помимо слабости скелетной и дыхательной мускулатуры, у пациента наблюдался медленно прогрессирующий, двусторонний, динамичный птоз. Был проведен анализ на антитела к рецепторам ацетилхолина для исключения возможного синаптического дефекта миастенического типа, который оказался отрицательным. Подвижность глазного яблока и зрачковый рефлекс были в норме. С 13,4 года пациенту проводилась ФЗТ в дозировке 20 мг/кг каждые 2 нед. Лечение не снизило, но позволило стабилизировать дефицит скелетной и дыхательной мускулатуры, птоз оставался без динамики. Мышечный статус пациента ухудшился в последние 2 года, и было принято решение о двукратном увеличении дозировки препарата. В последующие 6 мес улучшились функ-

циональные возможности скелетных мышц и частично регрессировал птоз [14].

В случае БП с поздним дебютом птоз является признаком более выраженных изменений в генотипе и указывает на более тяжелую форму болезни.

Так, описан случай БП у женщины 45 лет, характеризующийся значительным поражением бульбарной мускулатуры и односторонним птозом [4]. Имеется описание случая резекции мышцы, поднимающей верхнее веко, при одностороннем птозе у женщины 33 лет, страдающей БП [5]. Известны и другие документированные описания одностороннего птоза при поздней форме БП [6, 7].

Были также выявлены случаи сочетания птоза и офтальмоплегии у взрослых, страдающих БП с поздним дебютом.

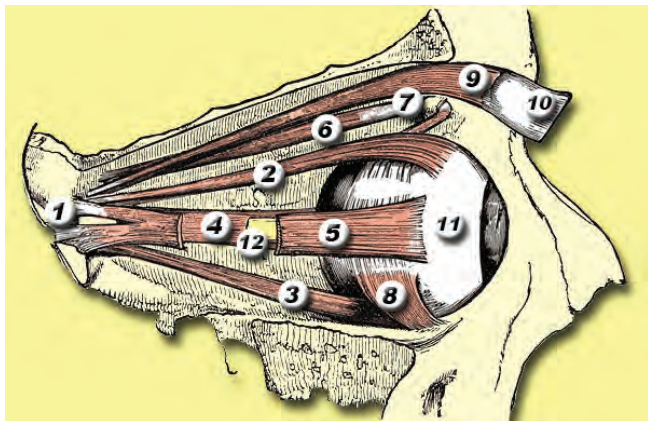
Независимо от возраста пациента и в отличие от других симптомов БП (снижение силы скелетной и дыхательной мускулатуры), создается впечатление, что птоз не чувствителен к «стандартной» дозировке ФЗТ [8, 11]. Данное отличие может объясняться различной структурой мышечных волокон мышцы, поднимающей верхнее веко, и скелетных мышц. Птоз также может быть следствием поражения гликогенозом центральной нервной системы, затрагивающего, к примеру, ядра 3-й пары черепных нервов в среднем мозге [11].

#### **Страбизм**

Несмотря на то, что накопление гликогена и вакуолярная миопатия одновременно наблюдаются и в мышце, поднимающей верхнее веко, и в экстраокулярных мышцах, птоз при БП встречается гораздо чаще, чем случаи страбизма. Экстраокулярные мышцы, также как и скелетные, являются поперечно-полосатыми и состоят из мышечных волокон меньшего диаметра с меньшим процентом иннервирующих нервных окончаний на 1 конкретную мышцу. Сокращение экстраокулярных мышц происходит быстрее, чем скелетных мышц. Данные структурные и функциональные особенности могут объяснять большую частоту встречаемости птоза в сравнении со страбизмом при БП [8]. В исследовании 13 детей с младенческой формой БП и получающих ФЗТ, у 3 (23 %) наблюдался страбизм [12].

#### **Другие глазные симптомы**

- Миопия и астигматизм. В упомянутом выше исследовании 13 детей с младенческой формой БП,



**Рис. 1.** Экстраокулярные мышцы правой орбиты: 1 – сосудистое кольцо Цинна; 2–6, 8 – глазодвигательные мышцы; 7 – блок верхнедистального угла глазницы; 9 – мышца, поднимающая верхнее веко. Рисунок составлен Edelhart Kempeneers (Gray's Anatomy), доступен по адресу: <http://commons.wikimedia.org/wiki/File:Eyemuscles.png>

у 8 (62 %) обнаружена миопия, у 9 (69 %) – астигматизм [12].

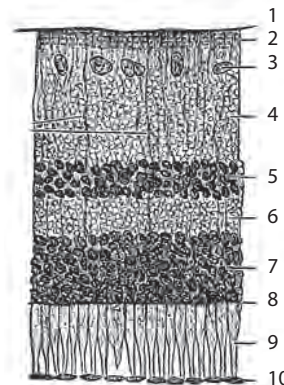
• Саккады. Саккады являются быстрыми и четкими движениями глазных яблок, провоцирующими изменение фиксации взгляда на предмете. Динамика саккад изучена у 5 пациентов, страдающих поздней формой БП, и сопоставлена с данными у здоровых лиц того же возраста. Никаких различий в амплитуде, скорости и максимальной длительности саккад не обнаружено [13].

#### Данные гистологических препаратов зрительного аппарата

Гистологический анализ биоптатов зрительного аппарата при БП проводился с использованием оптической и электронной микроскопии abortивного материала плода (в результате самопроизвольного или терапевтического прерывания беременности, связанного с БП), аутопсий детей и взрослых пациентов, страдавших БП, а также глазных мышц, резецированных в рамках оперативного лечения страбизма детей с БП (табл. 2).

#### Младенческая (инфантильная) форма БП

В случае младенческой формы БП отложения гликогена были обнаружены почти во всех глазных тканях за исключением пигментного эпителия сетчатки. Первое гистопатологическое исследование при помощи оптической микроскопии было проведено в 1965 г. у пациентки в возрасте 5 мес, страдающей классической младенческой формой БП, умершей в результате декомпенсации сердечной деятельности и бронхопневмонии. Гистологическое исследование выявило вакуолизацию и скопления гликогена в экстраокулярных мышцах, в гладкой мускулатуре ресничного тела и радужной оболочки, эндотелиальных клетках роговицы, ганглионарных клетках и клетках Мюллера в сетчатке, а также в перicyтах капилляров сетчатки [18].



**Рис. 2.** Слои сетчатки: 1 – внутренняя пограничная мембрана; 2 – слой волокон зрительного нерва; 3 – слой ганглионарных клеток; 4 – внутренний сплетениевидный слой; 5 – внутренний зернистый слой; 6 – наружный сплетениевидный слой; 7 – наружный зернистый слой; 8 – наружная пограничная мембрана; 9 – слой фоторецепторов (палочки и колбочки); 10 – пигментный слой. Рисунок доступен по адресу: <https://ru.wikipedia.org/wiki/Сетчатка>

При помощи электронной микроскопии были исследованы глаза плода, страдающего БП, на 22-й [2] и 16-й [16] неделях гестации. Обширные скопления гликогена в лизосомах были обнаружены во всех глазных структурах за исключением пигментного эпителия сетчатки.

Описано исследование сетчатки пациента 9 мес, страдающего БП [3]. Авторы отмечают лизосомальные скопления гликогена в ганглионарных клетках, в клетках внутреннего ядерного слоя и внутреннем сегменте фоторецепторов сетчатки. В области пигментного эпителия сетчатки скопления гликогена не обнаружены.

Оптическое микроскопическое исследование органа зрения умершего пациента 1 года, страдавшего БП и получавшего в течение 4 мес ФЗТ [8], выявило вакуольную миопатию в гладких мышцах радужки, ресничного тела и кровеносных сосудах склеры. Авторы отмечают наличие вакуолизации пигментного эпителия радужки, значительной вакуолизации эпителиальных клеток хрусталика и вакуольной миопатии экстраокулярных мышц (прямые верхние мышцы и косые мышцы).

#### Формы БП с поздним дебютом

Степень накопления гликогена и вакуольной миопатии в окулярных структурах при поздней форме БП варьирует в зависимости от выраженности заболевания. Подобная вариабельность в гистологических препаратах могла бы объяснить факт присутствия птоза лишь у некоторых пациентов [8].

У пациента 61 года, страдающего поздней формой БП, при помощи оптической микроскопии было выявлено значительное количество вакуолей в экстраокулярных мышцах. Электронная микроскопия обнаружила замещение миофибрилл этих мышц множественными вакуолями, содержащими гликоген



Таблица 2. Гистопатология и ультраструктура глаза при болезни Помпе

Автор (страна)	Пациент	Поражение органа зрения
Toussaint и соавт., 1964 (Бельгия) [15]	Девочка, 5 мес	Глазодвигательные мышцы: вакуоли и скопления гликогена. Гладкие мышцы ресничного тела и радужной оболочки: аналогичные изменения. Роговица (эндотелиальные клетки): аналогичные изменения. Сетчатка (ганглионарные клетки и клетки Мюллера): аналогичные изменения. Капилляры сетчатки (перипиты): аналогичные изменения
Smith и соавт., 1972 (США) [1]	Мальчик, 3 года	Глазодвигательные мышцы (нижняя косая мышца): гликоген в миоцитах, эндотелии капилляров и перипитах конъюнктивы
Libert и соавт., 1977 (Бельгия) [2]	Плод, 22 нед	Глазодвигательные мышцы: значительные скопления гликогена в лизосомах Лизосомальный гликоген +++ (за исключением пигментного эпителия сетчатки). Склера: склероциты. Конъюнктивa: эндотелий капилляров, фибробласты. Роговица: кератоциты, эпителий и эндотелий. Хрусталик: эпителий. Ресничное тело: эпителий. Эндотелий капилляров сосудистой оболочки глаза и сетчатки. Фибробласты конъюнктивы, радужной оболочки, хориоидеи. Сетчатка: ганглионарные клетки, клетки Мюллера, фоторецепторы. Зрительный нерв: глиальные клетки
Libert и соавт., 1977 (Бельгия) [2]	Мальчик, 4 мес	Конъюнктивa: скопления гликогена в лизосомах (ультраструктура совпадает с обнаруженной у плода 22 нед, но в большем количестве)
Goebel и соавт., 1978 (Германия) [3]	Мальчик, 9 мес	Сетчатка: скопления лизосомального гликогена почти во всех типах клеток (за исключением клеток пигментного эпителия); ганглионарные клетки, клетки внутреннего ядерного слоя, фоторецепторы внутреннего сегмента. Хориоидея: скопления гликогена и липофусцина в макрофагах
Pokopny и соавт., 1982 (США) [16]	Плод, 16 нед (терапевтическое прерывание беременности после амниоцентеза)	Значительные скопления гликогена в глазодвигательных мышцах и структурах глаза (конъюнктивы, роговицы, радужной оболочки, хориоидеи) за исключением пигментного эпителия радужной оболочки и сетчатки
van der Walt и соавт., 1987 (Германия) [17]	Мужчина, 61 год	Глазодвигательные мышцы: вакуоли +++; миофибриллы замещены большими скоплениями очерченных вакуолей, содержащих гликоген и другие бесструктурные частицы
Yanovitch и соавт., 2010 (США) [8]	Девочка, 1 год, ум. (лечение ФЗТ в течение 4 мес)	Глазодвигательные мышцы (верхняя прямая и косая, с 2 сторон): вакуольная миопатия. Гладкие мышцы радужной оболочки, цилиарного тела: вакуольная миопатия. Вакуоли в пигментном эпителии радужной оболочки, эпителиоцитах хрусталика. Скопления гликогена в склере и сосудах склеры
Yanovitch и соавт., 2010 (США) [8]	Взрослый, 60 лет (аутопсия)	Глазодвигательные мышцы: отсутствие структурных изменений, скоплений гликогена
Chien и соавт., 2014 (Тайвань & США) [10]	Мальчик, 7 лет	Резецированная мышца, поднимающая веко (хирургическое лечение страбизма): мышечные волокна в основном замещены вакуолями, некоторые вакуоли продолговатой формы, ядро централизовано в резидуальных волокнах
Prakalapakorn и соавт., 2014 (США) [12]	Мальчик, 7 мес Девочка, 1 год Девочка, 21 мес (получала ФЗТ)	Глазодвигательные мышцы, мышцы цилиарного тела, гладкие мышцы радужной оболочки: вакуольная миопатия. Роговица: скопления гликогена в эндотелии. Сетчатка: скопления гликогена в ганглионарных клетках. Хрусталик: скопления гликогена в эпителии

и другие, не структурированные элементы [17]. При этом у другого взрослого пациента с поздней формой БП никаких изменений в глазных структурах при оптической микроскопии не выявлено.

### Заключение

После появления ФЗТ выживаемость пациентов с младенческой формой БП стала реальностью. В связи с увеличением продолжительности жизни данных пациентов появилась необходимость в динамическом обследовании органа зрения. Комплексное ведение лиц, страдающих БП, особенно младенческой фор-

мой, требует включения в перечень регулярных процедур офтальмологического осмотра [19]. Необходимо повышать информированность офтальмологов о частых случаях птоза, миопии и астигматизма у детей с БП, получающих ФЗТ. Перечисленные состояния являются потенциальными факторами риска, приводящими к слепоте, которую можно предотвратить [12].

Офтальмологические симптомы при поздней форме БП также заслуживают внимания. В некоторых случаях они могут быть первым признаком заболевания и предшествовать слабости скелетной мускулату-

ры [6, 11]. В связи с повсеместной встречаемостью гликогена его накопление в хрусталике и сетчатке может привести к катаракте и дисфункции сетчатки. Требуется проведение дополнительных исследований для понимания причины глазной симптоматики

при БП, а также ее динамики на фоне ФЗТ и других инновационных терапевтических подходов. Сотрудничество Центра обращения нервно-мышечных больных и Центра обращения редких болезней в офтальмологии (ОРНТАРА\*) было бы высоко оправдано.

## ЛИТЕРАТУРА

- Smith R.S., Reinecke R.D. Electron microscopy of ocular muscle in type II glycogenosis (Pompe's disease). *Am J Ophthalmol* 1972;73(6):965–70.
- Libert J., Martin J.J., Ceuterick C. et al. Ocular ultrastructural study in a fetus with type II glycogenosis. *Br J Ophthalmol* 1977; 61(7):476–82.
- Goebel H.H., Kohlschütter A., Pilz H. Ultrastructural observations on the retina in type II glycogenosis (Pompe's disease). *Ophthalmologica* 1978;176(2):61–8.
- Barnes D., Hughes R.A., Spencer G.T. Adult-onset acid maltase deficiency with prominent bulbar involvement and ptosis. *J R Soc Med* 1993;86(1):50.
- De Wilde F., D'Haens M., Smet H. et al. Surgical treatment of myogenic blepharoptosis. *Bull Soc Belge Ophtalmol* 1995;255: 139–46.
- Groen W.B., Leen W.G., Vos A.M. et al. Ptosis as a feature of late-onset glycogenosis type II. *Neurology* 2006;67(12):2261–2.
- Ravaglia S., Repetto A., De Filippi P. et al. Ptosis as a feature of late-onset glycogenosis type II. *Neurology* 2007;69(1):116.
- Yanovitch T.L., Banugaria S.G., Proia A.D. et al. Clinical and histologic ocular findings in Pompe disease. *J Pediatr Ophthalmol Strabismus* 2010;47(1):34–40.
- Slingerland N.W., Polling J.R., van Gelder C.M. et al. Ptosis, extraocular motility disorder, and myopia as features of pompe disease. *Orbit* 2011;30(2):111–3.
- Chien Y.H., Lee N.C., Tsai Y.J. et al. Prominent vacuolation of the eyelid levator muscle in an early-treated child with infantile-onset Pompe disease. *Muscle Nerve* 2014;50(2):301–2.
- Ravaglia S., Bini P., Garagani K.S. et al. Ptosis in Pompe disease: common genetic background in infantile and adult series. *J Neuroophthalmol* 2010;30(4):389–90.
- Prakalapakorn S.G., Proia A.D., Yanovitch T.L. et al. Ocular and histologic findings in a series of children with infantile Pompe disease treated with enzyme replacement therapy. *J Pediatr Ophthalmol Strabismus* 2014;51(6):355–62.
- Anagnostou E., Kemanetzoglou E., Papadimas G. Extraocular muscle function in adult-onset Pompe disease tested by saccadic eye movements. *Neuromuscul Disord* 2014;24(12):1073–8.
- Yanovitch T.L., Casey R., Banugaria S.G. et al. Improvement of bilateral ptosis on higher dose enzyme replacement therapy in Pompe disease. *J Neuroophthalmol* 2010;30(2): 165–6.
- Toussaint D., Danis P. Eye histopathology study of a case of generalized glycogenosis (Pompe disease). *Bull Soc Belge Ophtalmol* 1964;137:313–25.
- Pokorny K.S., Ritch R., Friedman A.H. et al. Ultrastructure of the eye in fetal type II glycogenosis (Pompe's disease). *Invest Ophthalmol Vis Sci* 1982;22(1):25–31.
- van der Walt J.D., Swash M., Leake J. et al. The pattern of involvement of adult-onset acid maltase deficiency at autopsy. *Muscle Nerve* 1987;10(3):272–81.
- Toussaint D., Danis P. Ocular histopathology in generalized glycogenosis (Pompe disease). *Arch Ophthalmol* 1965;73:342–9.
- Kishnani P.S., Steiner R.D., Bali D. et al. Pompe disease diagnosis and management guideline. *Genet Med* 2006;8(5):267–88.

\*ОРНТАРА – включает 8 госпитальных отделений парижских клиник, e-mail mro.phta@nck.aphp.fr, www.hopital-neckers.fr