

УДК 617-089

БИОЭЛЕКТРИЧЕСКАЯ АКТИВНОСТЬ КОРЫ МОЗГА У ПАЦИЕНТОВ С УМЕРЕННЫМИ СТЕНОЗАМИ СОННЫХ АРТЕРИЙ, ПЕРЕНЕСШИХ КОРОНАРНОЕ ШУНТИРОВАНИЕ

И. В. ТАРАСОВА¹, О. А. ТРУБНИКОВА¹, А. С. МАМОНТОВА²,
О. Л. БАРБАРАШ¹, Л. С. БАРБАРАШ^{1,3}

¹ *Федеральное государственное бюджетное учреждение
«Научно-исследовательский институт комплексных проблем сердечно-сосудистых заболеваний»
Сибирского отделения Российской академии медицинских наук, Кемерово, Россия*

² *Государственное бюджетное образовательное учреждение
высшего профессионального образования «Кемеровская государственная медицинская академия»
Министерства здравоохранения РФ, Кемерово, Россия*

³ *Муниципальное бюджетное учреждение здравоохранения
«Кемеровский кардиологический диспансер», Кемерово, Россия*

Цель. Изучение влияния умеренных (< 50 %) стенозов сонных артерий (СА) на изменения электроэнцефалограммы (ЭЭГ), связанные с операцией коронарного шунтирования (КШ) в условиях искусственного кровообращения (ИК).

Материалы и методы. Обследовано 39 пациентов-мужчин, 13 из которых имели умеренные стенозы СА. ЭЭГ проводили за 3–5 дней до КШ и через 7–10 дней после.

Результаты. Установлено, что на 7–10-е сутки после КШ у пациентов с наличием умеренных стенозов СА наблюдаются более высокие значения мощности биопотенциалов тета_{1,2} и бета₁-ритмов при закрытых глазах по сравнению с пациентами без стенозов. Эти изменения можно рассматривать как проявление ишемического повреждения нейронов при проведении операции с ИК.

Заключение. Пациенты с ИБС и наличием умеренных стенозов СА являются группой повышенного риска развития интраоперационных неврологических осложнений.

Ключевые слова: стенозы СА, ЭЭГ, тета-ритм, ишемия мозга, коронарное шунтирование с искусственным кровообращением.

BIOELECTRICAL BRAIN CORTEX ACTIVITY IN PATIENTS WITH MODERATE CAROTID STENOSES UNDERGONE CORONARY ARTERY BYPASS SURGERY

I. V. TARASOVA¹, O. A. TRUBNIKOVA¹, A. S. MAMONTOVA²,
O. L. BARBARASH¹, L. S. BARBARASH^{1,3}

¹ *Federal State Budgetary Institution «Research Institute for Complex Issues of Cardiovascular Diseases»
Siberian Branch of the Russian Academy of Medical Sciences, Kemerovo, Russia*

² *State Budgetary Educational Institution for Higher Professional Education «Kemerovo State Medical
Academy» Russian Ministry of Health, Kemerovo, Russia*

³ *Municipal Budgetary Institution «Kemerovo Cardiology Dispensary», Kemerovo, Russia*

Purpose. To investigate the effect of moderate (< 50 %) carotid artery (CA) stenoses on electroencephalogram (EEG) changes associated with on-pump coronary artery bypass surgery (CABG).

Materials and methods. The study involved 39 male patients, 13 of those had moderate CA stenoses. EEG was performed 3–5 days before and 7–10 days after CABG.

Results. It was found that patients with moderate ICA stenoses had higher power values of theta_{1,2} and beta₁-rhythm biopotentials with the eyes closed 7–10 days after CABG compared with patients without the lesions. These changes can be regarded as a manifestation of ischemic neuronal damage during CPB surgery.

Conclusion. Patients with coronary artery disease and moderate CA stenoses are the high risk group of intraoperative neurological complications.

Key words: CA stenoses, EEG theta- rhythm, cerebral ischemia, CABG.

Введение

Проблема периперационного ишемического поражения мозга особенно остро стоит при операциях прямой реваскуляризации миокарда у больных с поражением экстракраниальных артерий. Показано, что стенозы сонных артерий (СА) > 70 % являются фактором риска ишемического повреждения головного мозга при выполнении КШ, и в этом случае предпочтительно проведение одномоментного вмешательства на сонных и коронарных сосудах [6]. Существуют немногочисленные исследования, показавшие негативное влияние умеренного поражения СА (< 50 %) на состояние головного мозга после КШ [19]. Однако при хирургическом лечении пациентов с ИБС и поражением экстракраниальных артерий < 50 % недостаточно внимания уделяется вопросам предоперационной подготовки и интраоперационной защите мозга в связи с распространенным мнением о гемодинамической «незначимости» таких стенозов [12].

Проведение оперативного вмешательства с ИК может рассматриваться как эпизод острой глобальной ишемии мозга, причинами которой чаще считаются микроэмболизация, нарушения перфузии, изменения гематокрита и сатурации кислорода [2, 7, 18]. Современные исследования подтвердили принципиальное значение неинвазивных процедур мониторинга состояния головного мозга до, во время и после кардиохирургических вмешательств, так как они обеспечивают информацию о минимальных, субклинических признаках мозговой ишемии [9, 14, 17].

Многоканальная компьютерная электроэнцефалография (ЭЭГ) может быть перспективным инструментом, количественно оценивающим изменения в коре головного мозга после проведения вмешательства в условиях ИК [11]. Существует предположение, согласно которому увеличение мощности и амплитуды медленных ритмов, таких как дельта и тета (или «замедление» ЭЭГ), рассматривается как маркер ишемии мозга, ротормаживания подкорковых структур, угнетения коры [1, 4].

Учитывая вышеизложенное, определили цель настоящего исследования – изучение влияния умеренных (< 50 %) стенозов СА на изменения мощности биопотенциалов ЭЭГ, связанные с операцией КШ в условиях ИК.

Материалы и методы

Пациенты

Все испытуемые дали информированное добровольное согласие на участие в проспективном

исследовании, направленном на изучение изменений когнитивных функций после КШ. Дизайн исследования был одобрен Этическим комитетом института.

Из исследования исключались пациенты старше 70 лет, с наличием тяжелых нарушений ритма, хронической сердечной недостаточностью II Б и III класса по классификации Василенко – Стражеско, хронической обструктивной болезнью легких, печеночной недостаточностью, онкопатологией. Также были исключены лица, страдающие хроническим алкоголизмом, злоупотреблением психоактивных веществ, заболеваниями центральной нервной системы, любыми эпизодами нарушения мозгового кровообращения, аневризмами и мальформациями сосудов головного мозга в анамнезе. Кроме того, отказ пациента от начала или продолжения исследования, предоперационные показатели по шкале MMSE менее 24, по шкале FAB менее 11, по шкале Бека более 8 баллов были причиной исключения из настоящего исследования. Учитывая наличие функциональной асимметрии головного мозга, в исследование включили только праворуких пациентов.

Обследовали 39 мужчин-правшей с верифицированным диагнозом ИБС (по клинике и коронарографии). Объективно тяжесть поражения коронарного русла оценивалась с помощью результатов коронарографии и калькулятора шкалы SYNTAX (<http://www.rnoik.ru/files/syntax/index.html>). Все пациенты были разделены на две группы в зависимости от наличия или отсутствия стенозов СА. В группу с отсутствием стенозов вошли 26 пациентов, в группу с наличием стенозов СА (степень сужения просвета сосуда 20–50 %) – 13 пациентов. Исследование каротидного бассейна проводилось с помощью дуплексного сканирования на аппаратуре экспертного класса. Атеросклеротические поражения в большинстве случаев располагались в приустьевых и устьевых сегментах внутренних СА. Группы пациентов до операции были сопоставимы по основным клинико-анамнестическим характеристикам, включая длительность анамнеза ИБС, тяжесть сердечной недостаточности (ФК по NYHA), а также психоэмоциональный статус (см. табл. 1).

Пациенты получали до и после операции базисную и симптоматическую терапию, соответствующую общим принципам лечения больных с ИБС, хронической сердечной недостаточности (ХСН) и артериальной гипертензии (Национальные рекомендации, 2009, 2008): ограничение поваренной соли (< 5 г/сут), соблюдение гипохолестериновой диеты, бета-адреноблокаторы (бисопролола фу-

марат), ингибиторы ангиотензинпревращающего фермента (эналаприла малеат), статины (розувастатин). Анестезия и перфузия проводились по стандартной схеме: использовалась комбинированная эндотрахеальная анестезия (диприван, фентанил, севофлюран). Операция КШ у всех пациентов выполнена плано в условиях нормотермии. Количество наложенных шунтов составило $2,7 \pm 0,89$ и $2,5 \pm 0,78$ соответственно ($p = 0,5$). Время искусственного кровообращения ($110,6 \pm 26,40$ и $103,5 \pm 29,66$ мин соответственно, $p = 0,5$) и пережатия аорты ($72,7 \pm 19,31$ и $65,1 \pm 17,48$ мин соответственно, $p = 0,3$) не различались у пациентов двух групп. Во время операции осуществлялся инвазивный контроль гемодинамики, эпизоды гипотонии не отмечались. Также проводился мониторинг оксигенации коры головного мозга (rSO_2) в режиме реального времени (INVOX-3100, SOMANETICS, США) на всех этапах. По показателям rSO_2 гипоксии мозговой ткани не наблюдалась.

Таблица 1

Клинико-anamnestические показатели пациентов с наличием и отсутствием умеренных стенозов СА

Показатель	Без стенозов СА, n = 26	Стенозы СА, n = 13	p
Возраст, лет	$57,0 \pm 5,26$	$58,8 \pm 5,89$	0,2
Анамнез ИБС, лет	$3,1 \pm 3,90$	$6,0 \pm 5,39$	0,09
Стенокардия ФК, %			
0	–	8	0,3
I	12	–	
II	54	46	
III	34	46	
ХСН ФК, %			
II	88	77	0,6
III	12	23	
ФВ, %	$54,6 \pm 11,58$	$60,5 \pm 4,77$	0,1
Шкала SYNTAX, баллы	$23,7 \pm 8,19$	$24,9 \pm 10,04$	0,7
ХИГМ, %			
I	67	45	0,4
II	33	55	
MMSE, баллы	$27,6 \pm 1,52$	$27,5 \pm 1,31$	0,6
FAV, баллы	$16,2 \pm 1,07$	$16,4 \pm 1,31$	0,4
Бека, баллы	$2,6 \pm 1,35$	$3,4 \pm 1,96$	0,3
Личностная тревожность, баллы	$39,1 \pm 4,71$	$39,7 \pm 7,13$	0,5
Ситуационная тревожность, баллы	$22,9 \pm 9,17$	$22,0 \pm 4,67$	0,8

Электрофизиологическое обследование

Электроэнцефалографическое (ЭЭГ) исследование было проведено за 3–5 дней до операции и через 7–10 дней после оперативного вмешательства. В состоянии покоя с закрытыми (ЗГ) и откры-

тыми глазами (ОГ) у пациентов обеих групп регистрировали ЭЭГ высокого разрешения (62 канала, полоса пропускания 0,1–50,0 Гц) монополярно, с помощью программы «Scan 4.5», многоканального усилителя Neuvo («Compumedics», США) и модифицированной 64-канальной шапочки со встроенными Ag/AgCl электродами («QuikCap», «NeuroSoft Inc.», США). Референтный электрод располагался на кончике носа, заземляющий – в центре лба. Поддерживалось сопротивление < 20 кΩ. Для контроля глазодвигательных артефактов регистрировались вертикальная и горизонтальная электроокулограммы. Проводилась визуальная инспекция глазодвигательных, миографических и других артефактов. Безартефактные фрагменты ЭЭГ разделялись на эпохи длиной 2 с и подвергались быстрому преобразованию Фурье. Для каждого субъекта полученные значения мощности усреднялись в пределах дельта (0–4 Гц), тета1 (4–6 Гц), тета2 (6–8 Гц), альфа1 (8–10 Гц), альфа2 (10–13 Гц), бета1 (13–20 Гц), бета2 (20–30 Гц). Были получены значения суммарной мощности ЭЭГ в каждом из рассматриваемых частотных диапазонов.

Статистический анализ

Статистический пакет программ Statistica 6.0 (Stat. Soft, Inc., 1984–2001) был использован для всех типов статистического анализа полученных переменных. Рассчитывались средние значения и стандартное отклонение, качественные клинические показатели анализировались с помощью критерия хи-квадрат Пирсона с поправкой Йетса, количественные – непараметрического критерия Манна – Уитни.

Показатели суммарной мощности ЭЭГ подвергались логарифмированию для нормализации распределения, и дальнейшую обработку данных проводили с использованием t-критерия Стьюдента для независимых переменных.

Результаты

До операции КШ пациенты с умеренными стенозами СА демонстрировали большие значения суммарной мощности биопотенциалов тета2 ($0,1 \pm 0,23$ и $-0,02 \pm 0,15$ соответственно, $p = 0,04$) и альфа2 ($0,2 \pm 0,26$ и $-0,03 \pm 0,42$ соответственно, $p = 0,03$) ритмов при регистрации ЭЭГ покоя с ОГ.

В послеоперационном периоде ни у одного пациента не отмечено развития очаговой неврологической симптоматики и аффективных расстройств. У всех пациентов после КШ выявлялись синдромы вегетативной дисфункции и астенический, которые в основном регрессировали к моменту послеоперационного ЭЭГ обследования.

На 7–10-е сутки после КШ межгрупповые различия в суммарной мощности ЭЭГ обнаружены в тета1,2, альфа2 и бета1-частотных диапазонах. Пациенты с наличием умеренных стенозов СА отличались большей мощностью биопотенциалов тета1, тета2, альфа2 и бета1-ритмов при ЗГ и большей мощностью биопотенциалов альфа2-ритма при ОГ (рис. 1А, Б).

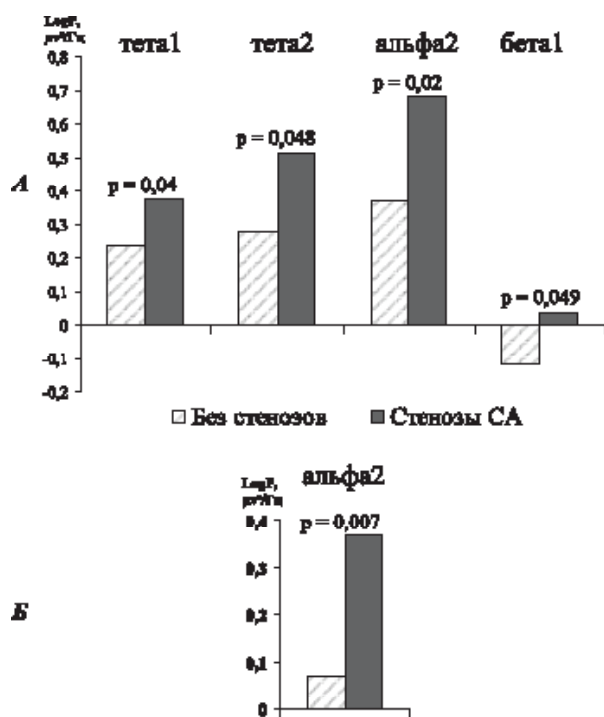


Рис. Различия в показателях мощности биопотенциалов ЭЭГ у больных с ИБС с наличием и отсутствием умеренных стенозов после КШ: А – изменения ЭЭГ при закрытых глазах; Б – изменения ЭЭГ при открытых глазах

Обсуждение

Согласно результатам анализа ЭЭГ данных до операции КШ, пациенты с наличием умеренных стенозов СА отличались от пациентов с их отсутствием большей мощностью биопотенциалов тета2 и альфа2-ритмов при ОГ. Известно, что в норме при открывании глаз мощность биопотенциалов альфа-ритма и частотно близкого к нему тета2-ритма должна снижаться, сохранение же увеличенных значений альфа-мощности при ОГ свидетельствует об угнетении активности коры [16]. Возможной причиной таких изменений может быть состояние хронической ишемии головного мозга, выраженное в большей степени у пациентов с умеренными стенозами СА. Таким образом, уже в дооперационном периоде пациенты, имеющие стенозы СА менее 50 %, находятся в

более неблагоприятной ситуации, чем пациенты, не имеющие стенозов.

После КШ у пациентов с умеренными стенозами СА наблюдалось увеличение мощности медленных ритмов, таких как тета1 и тета2. Наши данные согласуются с результатами исследований, где было показано увеличение мощности тета-ритма при падении мозгового кровотока ниже 22 мл/100 г/мин [15] и временном выключении сонной артерии баллоном-катетером во время эндоваскулярного вмешательства [1, 4]. Кроме того, в нашей работе обнаружено, что пациенты с умеренными стенозами СА демонстрировали более высокие показатели бета1-активности, что, по мнению ряда исследователей [10, 11], является признаком мозговой дисфункции. В работе [13] высказывается предположение, что мозг как орган наиболее чувствительный к ишемии при проведении операции с ИК, подвержен повреждающему воздействию в большей степени, чем другие органы.

С учетом приведенных фактов можно предполагать, что полученное в нашей работе увеличение мощности тета1,2 и бета1-ритмов в послеоперационном периоде КШ можно рассматривать как проявление ишемического повреждения нейронов вследствие проведения операции с ИК.

Известно, что одной из причин неврологических осложнений после КШ у больных с гемодинамически незначимыми стенозами экстракраниальных артерий может быть дестабилизация даже небольших атеросклеротических бляшек с развитием вазоконстрикторных и прокоагулянтных эффектов [5, 8]. С другой стороны, изменения ЭЭГ в послеоперационном периоде КШ у пациентов с умеренными стенозами СА, возможно, связаны со снижением адаптационных механизмов, обеспечивающих устойчивость головного мозга к ишемии. Причиной этого могут быть как уже существующая хроническая недостаточность кровообращения, так и эпизоды острой глобальной ишемии во время КШ в условиях ИК. Помимо этого, поражение СА может являться косвенным «эквивалентом» атеросклероза внутримозговых артерий, так как атеросклероз как системное заболевание чаще всего не ограничен коронарными артериями, а распространяется по всем сосудистым бассейнам [3, 8].

Заключение

Таким образом, в нашем исследовании при использовании ЭЭГ высокого разрешения обнаружены связанные с проведением операции КШ в условиях ИК патологические изменения биоэлектрической активности. Предполагается, что

наличие даже умеренных стенозов СА усугубляет ишемическое повреждение мозга после ИК.

ЭЭГ может рассматриваться как перспективный диагностический инструмент для оценки функционального состояния коры головного мозга до и после проведения операций с ИК и прогнозирования отдаленных когнитивных нарушений в послеоперационном периоде. Для уточнения диагностического значения изменений ЭЭГ при развитии когнитивных нарушений после КШ требуется проведение дальнейших исследований.

ЛИТЕРАТУРА

1. Мультимодальный нейромониторинг в ранней диагностике ишемии головного мозга при реконструкции сонных артерий / А. В. Шмигельский [и др.] // Анестезиология и реаниматология. 2008. № 2. С. 16–21.
2. Постнов В. Г., Караськов А. М., Ломиворотов В. В. Неврология в кардиохирургии: руководство для врачей. Новосибирск: Сибрегион инфо, 2007. 255 с.
3. Распространенность и клиническая значимость мультифокального атеросклероза у пациентов с ишемической болезнью сердца / О. Л. Барбараш [и др.] // Кардиология. 2011. № 8. С. 66–71.
4. Сазонова О. Б. Мониторинг спонтанной биоэлектрической активности мозга в нейроанестезиологии и нейрохирургии // Рос. журн. Ан. и ИТ. 1999. № 1. С. 64–70.
5. Сумароков А. Б. Ишемическая болезнь сердца и начальный атеросклероз экстракраниальных сосудов // Кардиология. 1996. № 12. С. 79–89.
6. Хирургическое лечение больных ишемической болезнью сердца с поражением брахиоцефальных артерий / Л. А. Бокерия [и др.]. Изд. 2-е, испр. и дополн. М.: Изд-во НЦССХ им. А. Н. Бакулева РАМН, 2006. 176 с.
7. Цереброваскулярные расстройства у больных с коронарным шунтированием / Л. А. Бокерия [и др.] // Журнал неврологии и психиатрии им. С. С. Корсакова. 2008. № 3. С. 90–94.
8. Шафранская К. С., Казачек Я. В., Капиталан В. В. Частота развития неблагоприятных сердечно-сосудистых

событий у пациентов с мультифокальным атеросклерозом различной степени выраженности, подвергшихся коронарному шунтированию // Медицина в Кузбассе. 2011. № 3. С. 40–45.

9. Edmonds HL Jr. Multi-modality neurophysiologic monitoring for cardiac surgery // Heart Surg. Forum. 2002. № 5. P. 225–228.

10. EEG power spectra at early stages of depressive disorders / V. A. Grin-Yatsenko [et al.] // J. Clin. Neurophysiol. 2009. Vol. 26, № 6. P. 401–406.

11. Electroencephalography as a tool for assessment of brain ischemic alterations after open heart operations / E. Z. Golukhova [et al.] // Stroke Res. Treat. 2011. Vol. 2011: 980873.

12. European Heart Journal. 2006. Vol. 27. P. 1341–1381.

13. Freye E., Levy J. V. Cerebral monitoring in the operating room and the intensive care unit: an introductory for the clinician and a guide for the novice wanting to open a window to the brain // J. Clin. Monit. Comput. 2005. Vol. 19, № 1–2. P. 1–76.

14. Guarracino F. Cerebral monitoring during cardiovascular surgery // Curr. Opin. Anaesthesiology. 2008. Vol. 21. P. 50–54.

15. Gugino L. D., Aglio L. S., Yli-Hankala A. Monitoring the electroencephalogram during bypass procedures // Semin. Cardiothorac. Vasc. Anesth. 2004. Vol. 8, № 2. P. 61–83.

16. Klimesch W., Sauseng P., Hanslmayr S. EEG alpha oscillations: The inhibition–timing hypothesis // Brain Res. Rev. 2007. Vol. 53. P. 63–88.

17. Sloan M. A. Prevention of ischemic neurologic injury with intraoperative monitoring of selected cardiovascular and cerebrovascular procedures: Roles of electroencephalography, somatosensory evoked potentials, transcranial doppler, and near-infrared spectroscopy // Neurol. Clin. 2006. Vol. 24. P. 631–645.

18. Transcranial doppler, EEG and SEP monitoring / H. Gehring [et al.] // Applied Cardiopulmonary Pathophysiology. 2009. Vol. 13, № 3. P. 224–236.

19. Trubnikova O., Tarasova I., Barbarash O. The influence of low and moderate carotid stenosis on neurophysiologic status of patients undergoing on-pump coronary artery bypass grafting // Front. Neurol. 2012. Vol. 3. P. 1–10.

Статья поступила 24.06.2013